Milankov Vukadin
Krstić Vladimir
Matijević Radmila

PREDNJA UKRŠTENA VEZA KOLENA

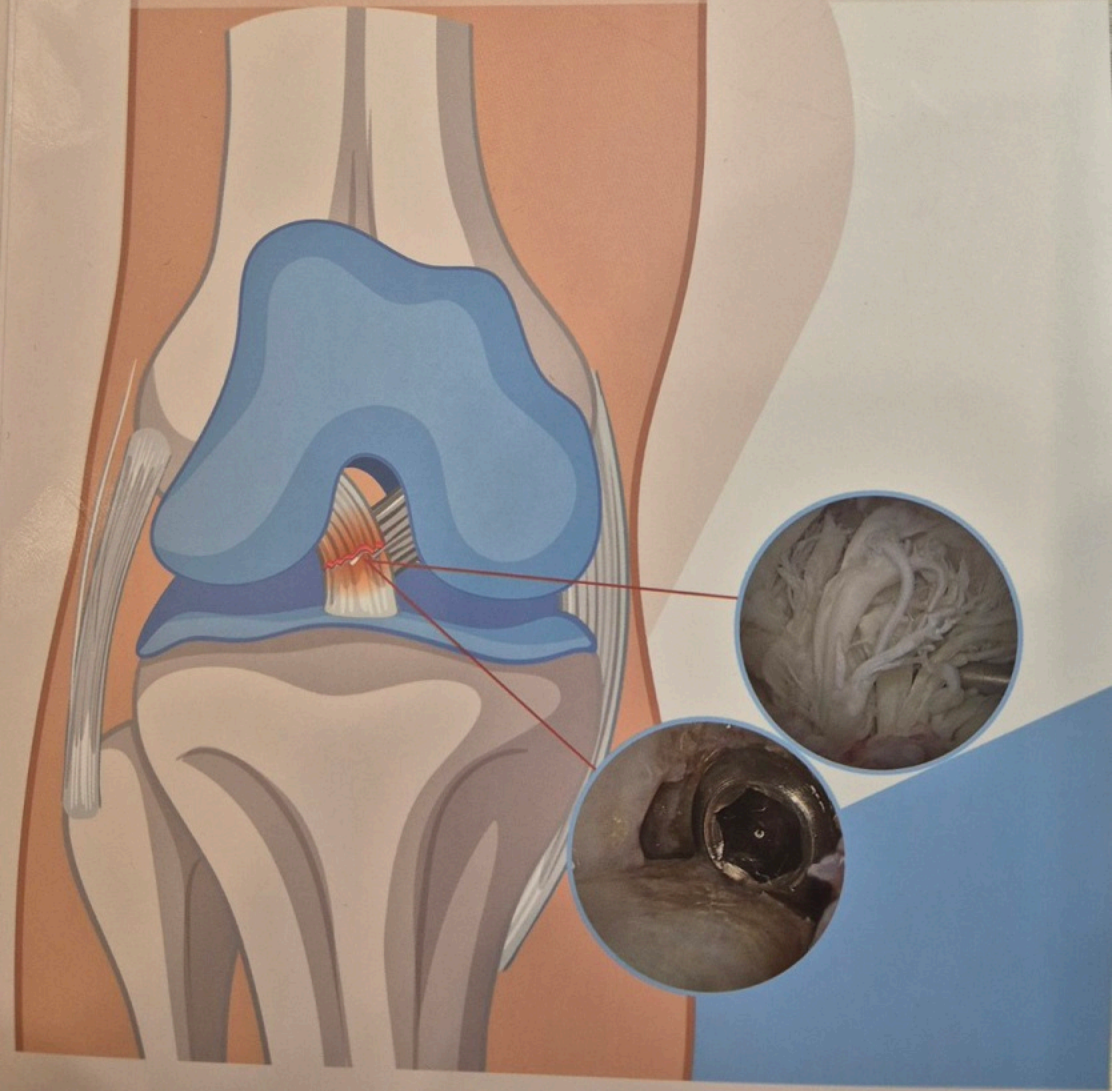

Novi Sad, 2024

MILANKOV VUKADIN
KRSTIĆ VLADIMIR
MATIJEVIĆ RADMILA

PREDNJA UKRŠTENA VEZA KOLENA

PREDNJA UKRŠTENA VEZA KOLENA

Urednici:
Milankov Vukadin
Krstić Vladimir
Matijević Radmila

Recenzenti:
Milankov Miroslav
Temelkovski Zlatko

Tiraž:
200 primeraka

Štampa:
„Futura“ Novi Sad

ISBN 978-86-907070-0-3

CIP - Каталогизација у публикацији
Библиотека Матице српске, Нови Сад

616.728.3(082)

Prednja ukrštena veza kolena / [urednici] Milankov Vukadin, Krstić Vladimir, Matijević Radmila. - Novi Sad : V. Krstić, 2024 (Novi Sad : Futura). - 451 str. : ilustr. ; 24 cm

Tiraž 200. - Predgovor: str. 9-10. - Bibliografija uz svaki rad.

ISBN 978-86-907070-0-3

а) Ортопедија - Колено - Лигаменти - Уџбеник

COBISS.SR-ID 156419081

MILANKOV VUKADIN
KRSTIĆ VLADIMIR
MATIJEVIĆ RADMILA

PREDNJA UKRŠTENA VEZA KOLENA

Novi Sad, 2024.

AUTORI I SARADNICI U PISANJU POGLAVLJA

- Aleksandrić dr med. Dejan, specijalista ortopedske hirurgije i traumatologije, Institut za ortopedske bolesti "Banjica" Beograd
- Andonovski dr sc. med. Alan, specijalista ortopedske hirurgije, viši naučni suradnik Medicinskog fakulteta pri Univerzitu Sveti Kiril i Metodij u Skoplju, UKTORILUC Skoplje
- Andonovska dr sc. med. Biljana, specijalista anesteziologije i intenzivnog lječenja, assistent Medicinskog fakulteta pri Univerzitu Sveti Kiril i Metodij u Skoplju, UKTORILUC Skoplje.
- Baljak dr med. Branislav, asistent Medicinskog fakulteta u Novom Sadu, Univerzitetski klinički centar Vojvodine, Novi Sad
- Bjelobrk dr med. Mile, specijalista ortopedske hirurgije i traumatologije, asistent Medicinskog fakulteta u Novom Sadu, Univerzitetski klinički centar Vojvodine, Novi Sad
- Bogosavljević dr med. Nikola, specijalista ortopedske hirurgije i traumatologije, Institut za ortopedske bolesti "Banjica", Beograd
- Bulatović dr sc. med. Nikola, specijalista ortopedske hirurgije i traumatologije, primarijus, docent Medicinskog fakulteta u Podgorici, Klinički centar Crne Gore, Podgorica
- Glišić dr sc. med. Miodrag, specijalista ortopedske hirurgije i traumatologoje, klinički asistent Medicinskog fakulteta u Beogradu, Institut za ortpedske bolesti "Banjica", Beograd
- Grujić dr sc. Jova, dipl. ing., „Grujić i Грујић“ Novi Sad
- Dimitrijević dr sc. Vanja, Fakulteta sporta i fizičkog vaspitanja, Novi Sad
- Drapšin dr sc. med. Miodrag, specijalista sportske medicine, redovni profesor Medicinskog fakulteta u Novom Sadu
- Harhaji dr sc. med. Vladimir, specijalista ortopedske hirurgije i traumatologije, vanredni profesor Farmaceutskog fakulteta u Novom Sadu, Opšta bolnica New hospital Novi Sad
- Dolinaj dr sc. med. Vladimir, specijalista anesteziologije sa reanimatologijom, supspecijalista pedijatrijske anestezije, docent Medicinskog fakulteta u Novom Sadu, Univerzitetski klinički centar Vojvodine, Novi Sad
- Dulić dr sc. med. Oliver, specijalista ortopedske hirurgije i traumatologije, asistent Medicinskog fakulteta u Novom Sadu, Univerzitetski klinički centar Vojvodine, Novi Sad
- Đorđević dr sc. med. Dušan, specijalista ortopedske hirurgije i traumatologije, Vojna bolnica Niš

- Đuričin dr sc. med. Aleksandar, specijalista urgentne medicine, asistent Medicinskog fakulteta u Novom Sadu, Zavod za urgentnu medicinu Novi Sad
- Halilović dr med. Kerim, specijalista ortopedske hirurgije i traumatologije, Ortopedsko traumatološko odeljenje, Opšta bolnica Pljevlja
- Janjić dr sc. med. Nataša, specijalista ortopedske hirurgije i traumatologije, vanredni profesor Medicinskog fakulteta u Novom Sadu, Univerzitetski klinički centar Vojvodine, Novi Sad
- Jelić dr sc. med. Djordje, specijalista radiologije, docent na stomatološkom fakultetu Pančevo, Privredna akademija Novi Sad
- Knežević dr sc. Olivera, docent Fakulteta sporta i fizičkog vaspitanja Univerziteta u Beogradu
- Kadija dr sc. med. Marko, specijalista ortopedske hirurgije i traumatologije, redovni profesor Medicinskog fakulteta u Beogradu, Univerzitetski klinički centar Srbije, Beograd
- Kecojević dr med. Vaso, specijalista ortopedske hirurgije i traumatologije, Poliklinika "Vaša ortopedija" Novi Sad
- Krstić dr sc. med. Vladimir, specijalista sportske medicine, profesor strukovnih studija, Visoka strukovna škola ICEPS, Novi Sad, Poliklinika SportMedica, Novi Sad
- Kovačev MBA, dr sci. med. Nemanja, specijalista ortopedske hirurgije i traumatologije, specijalista primene veštačke inteligencije u medicini, direktor sektora za medicinu i prirodne nauke, HTEC Group, Beograd.
- Laketić dr sci. med. Darko, specijalista urologije, primarijus, docent na predmetu Anatomija, Medicinskog fakulteta Univerziteta u Beogradu
- Lalić dr sc. med. Ivica, primarijus, specijalista ortopedske hirurgije i traumatologije, vanredni profesor Farmaceutskog fakulteta u Novom Sadu
- Lažetić dr med. Filip, specijalista ortopedske hirurgije i traumatologije, Univerzitetski klinički centar Vojvodine, Novi Sad
- Lekić dr med. Igor, Univerzitetski klinički centar Vojvodine, Novi Sad
- Lešić dr sc. med. Aleksandar, specijalista ortopedske hirurgije i traumatologije, redovni profesor Medicinskog fakulteta u Beogradu, Univerzitetski klinički centar Srbije, Beograd
- Majkić dr med. Milan, asistent Medicinskog fakulteta u Novom Sadu, Univerzitetski klinički centar Vojvodine, Novi Sad
- Maneva dr med. Ana Marija, Univerzitet Goce Delcev, Štip
- Marić dr sc. med. Dušan, specijalista dečije hirurgije i subspecijalista ortopedske hirurgije i traumatologije, vanredni profesor Stomatoloski fakultet Pančevo, OrtoMD, Novi Sad

- Matić dr sc. med. Aleksandar, specijalista ortopedske hirurgije i traumatologije, vanredni profesor Medicinskog fakulteta u Kragujevcu, Klinički centar Kragujevac
- Matijević dr sc. med. Radmila, specijalista fizikalne medicine i rehabilitacije, subspecijalista reumatologije, vanredni profesor Medicinskog fakulteta u Novom Sadu, Univerzitetski klinički centar Vojvodine, Novi Sad
- Mikić dr sc. Milena, asistent Medicinskog fakulteta u Novom Sadu, Univerzitetski klinički centar Vojvodine, Novi Sad
- Milankov dr sc. med. Andrijana, specijalista interne medicine, subspecijalista endokrinog, docent Medicinskog fakulteta u Novom Sadu, Univerzitetski klinički centar Vojvodine, Novi Sad
- Milankov dr sc. med. Vukadin, specijalista dečije hirurgije, subspecijalista dečije ortopedije i traumatologije, docent Medicinskog fakulteta u Novom Sadu, Institut za zdravstvenu zaštitu dece i omladine Vojvodine, Novi Sad
- Milinkov dr med. Milan, Univerzitetski klinički centar Vojvodine, Novi Sad
- Milojević dr sc. Zoran, dipl. ing., redovni profesor fakulteta tehničkih nauka, Novi Sad
- Nestorovski dr sc. med. Zoran, specijalista ortopedije, Gradska opsta bolnica 8–mi Septembar Skoplje
- Nikolić, dr sc. Siniša, diplomirani fizioterapeut, profesor Visoke medicinske škole Prijedor, stručni saradnik na Medicinskom fakultetu u Banjaluci, Institut za fizikalnu medicinu, rehabilitaciju i ortopedsku hirurgiju „Dr Miroslav Zotović“ Banjaluka.
- Ninković dr sc. med. Srdjan, specijalista ortopedske hirurgije i traumatologije, redovni profesor Medicinskog fakulteta u Novom Sadu, Univerzitetski klinički centar Vojvodine, Novi Sad
- Njagulj dr sc. med. Vesna, specijalista radiologije, VMR-VAMED - Zrdravstvena ustanova - Zavod za medicinsku dijagnostiku, Novi Sad
- Obradović dr sc. med. Mirko specijalista ortopedske hirurgije i traumatologije, asistent Medicinskog fakulteta u Novom Sadu, Univerzitetski klinički centar Vojvodine, Novi Sad
- Obradović dr sc. Ratko, dipl. ing, redovni profesor fakulteta tehničkih nauka, Novi Sad
- Obradović dr sc. Borislav, redovni profesor fakulteta sporta i fizičkog vaspitanja, Novi Sad
- Pejaković dr med. Slađana, specijalista interne medicine, supspecijalista endokrinolog, asistent Medicinskog fakultet u Novom Sadu, Univerzitetski klinički centar Vojvodine, Novi Sad
- Privrodski dr med. Vladimir, Univerzitetski klinički centar Vojvodine, Novi Sad

- Radovanović, dr Mila, psiholog, docent na Fakultetu za sport i psihologiju „Tims", Novi Sad
- Raspopovic Dubljanin dr sc. med. Emilija, specijalista fizikalne medicine i rehabilitacije, redovni profesor Medicinskog fakulteta u Beogradu, Univerzitetski klinički centar Srbije, Beograd
- Rašović dr sc. med. Predrag, specijalista ortopedske hirurgije i traumatologije, vanredni profesor Medicinskog fakulteta u Novom Sadu, Univerzitetski klinički centar Vojvodine, Novi Sad
- Ristić dr med. Vladimir, specijalista ortopedske hirurgije i traumatologije, primarijus Opšta bolnica Subotica
- Santrač Štijak mr sc. med Gordana, specijalista radiologije, Dom zdravlja "Novi Beograd", Beograd
- Savić dr sc. med. Dragan, specijalista ortopedske hirurgije i traumatologije, redovni profesor Medicinskog fakulteta u Novom Sadu, Univerzitetski klinički centar Vojvodine, Novi Sad
- Semnic dr sc. med. Robert, neuroradiolog, Akademska bolnica Uppsala, Uppsala Švedska; Klinička bolnica Dubrava, Zagreb, Hrvatska
- Stanković dr sc. med. Milan, specijalista ortopedske hirurgije i traumatologije, redovni profesor Medicinskog fakulteta u Novom Sadu, Univerzitetski klinički centar Vojvodine, Novi Sad
- Subašić mr sc. Stojan, diplomirani fizioterpeut, Poliklinika SportMedica Novi Sad
- Stevanović dr sc. med. Vladan, specijalista ortopedske hirurgije i traumatologije, docent Medicinskog fakulteta u Beogradu, Institut za ortpedske bolesti "Banjica", Beograd
- Šarac dr med. Srdjan, Univerzitetski klinički centar Vojvodine, Novi Sad
- Šaranović dr med. Mitar, specijalista ortopedske hirurgije i traumatologije, Ortopedsko traumatološko odeljenje, Opšta bolnica Nikšić
- Štijak dr sc. med. Lazar, specijalista ortopedije i traumatologije, vanredni profesor na Katedri za anatomiju, Medicinski fakultet, Univerziteta u Beogradu, Beograd
- Tabaković dr sc. Slobodan, dipl. ing., redovni profesor fakulteta tehničkih nauka, Novi Sad
- Tošić dr med. Milan, specijalista ortopedske hirurgije i traumatologije, asistent Medicinskog fakulteta u Novom Sadu, Univerzitetski klinički centar Vojvodine, Novi Sad
- Tubić dr sc. med. Teodora, specijalista anesteziologije sa reanimatologijom, vanredni profesor Medicinskog fakulteta u Novom Sadu, Univerzitetski klinički centar Vojvodine, Novi Sad
- Vangelovska dr med. Zorica, specijalista ortopedije, Gradska opsta bolnica 8–mi Septembar Skoplje

- Vranješ Miodrag, specijalista ortopedske hirugije i traumatologije, docent Medicinskog fakulteta u Novom Sadu, Univerzitetski klinički centar Vojvodine, Novi Sad
- Vukomanović dr sc. med. Boris, specijalista ortopedske hirurgije i traumatologije, docent Medicinskog fakulteta u Beogradu, Institut za ortpedske Bolesti "Banjica", Beograd
- Vukosav dr med. Borko, specijalista sportske medicine, Poliklinika SportMedica Novi Sad
- Vukosav dr med. Nikola, asistent Medicinskog fakulteta u Novom Sadu, Univerzitetski klinički centar Vojvodine, Novi Sad
- Zdravković dr med. Ranko, specijalista anesteziologije sa reanimatologijom, asistent Medicinskog fakulteta u Novom Sadu, Univerzitetski klinički centar Vojvodine, Novi Sad

SADRŽAJ

Predgovor 15

POGLAVLJE 1- ISTORIJAT, ANATOMSKE KARAKTERISTIKE PREDNJE UKRŠTENE VEZE KOLENA

1. ISTORIJAT DIJAGNOSTIKE I LEČENJA POVREDA PREDNJE UKRŠTENE VEZE KOLENA
Milankov Vukadin 19
2. ANATOMIJA PREDNJE UKRŠTENE VEZE KOLENA
Stijak Lazar 29
3. VASKULARIZACIJA PREDNJE UKŠTENE VEZE KOLENA
Vukomanović Boris, Aleksandrić Dejan, Bogosavljević Nikola 37
4. MIKROANATOMSKE KARAKTERISTIKE ARTRIJSKE VASKULARIZACIJE PREDNJE UKRŠTENE VEZE
Laketić Darko 43
5. MORFOMETRIJSKE KARAKTERISTIKE LIGAMENTA ČAŠICE
Majkić Milan, Lekić Igor, Vranješ Miodrag 51

POGLAVLJE 2- EPIDEMIOLOŠKI ZNAČAJ, FAKTORI RIZIKA I MEHANIZMI NASTANKA POVREDA PREDNJE UKRŠTENE VEZE KOLENA

6. JAVNOZDRAVSTVENI ZNAČAJ I FAKTORI RIZIKA ZA NASTANAK POVREDA PREDNJE UKŠTENE VEZE KOLENA
Krstić Vladimir 59
7. SOCIOEPIDEMIOLOŠKI FAKTORI ZNAČAJNI ZA POVREĐIVANJE PREDNJE UKRŠTENE VEZE KOLENA
Santrač Stijak Gordana 68
8. INDEKS TELESNE UHRANJENOSTI KAO FAKTOR RIZIKA ZA NASTANAK POVREDA PREDNJE UKRŠTENE VEZE KOLENA
Milankov Andrijana, Pejaković Slađana 75
9. MEHANIZMI POVREĐIVANJA PREDNJE UKRŠTENE VEZE KOLENA
Ristić Vladimir 83

POGLAVLJE 3- FUNKCIONALNI ASPEKTI EVALUACIJE POVREDA UKRŠTENIH VEZA KOLENA

10. PROPRIOCEPCIJA I POVREDE PREDNJE UKRŠTENE VEZE
Matijević Radmila 93
11. IZOKINETIČKE DINAMOMETRIJA PRI EVALUACIJI SNAGE MIŠIĆA NATKOLENICE POSLE POVREDE PREDNJE UKRŠTENE VEZE
Drapšin Miodrag 101

12. PROCENA NEUROMIŠIĆNE FUNKCIJE EKSTENZORA I FLEKSORA U ZGLOBU KOLENA NAKON POVREDE PREDNJE UKRŠTENE VEZE
Knežević Olivera.....112
13. ANALIZA HODA KOD PACIJENATA SA RUPTUROM PREDNJE UKŠTENE VEZE KOLENA
Matić Aleksandar..... 123
14. PROCENA DINAMIČKE NESTABILNOSTI KOD POVREDE ZADNJE UKRŠTENE VEZE KOLENA
Glišić Miodrag.....131

POGLAVLJE 4- DIJAGNOSTIKA POVREDA KOLENA

16. KLINIČKI PREGLED ZGLOBA KOLENA KOD POVREDE PREDNJE UKRŠTENE VEZE
Bjelobrk Mile, Šarac Srdjan, Obradović Mirko.....141
17. RADIOLOŠKA DIJAGNOSTIKA I VIZUELIZACIJE PREDNJE UKRŠTENE VEZE KOLENA
Njagulj Vesna.....149
18. KOŠTANA MODRICA NA MAGNETNOJ REZONANCI KOD AKUTNE TRAUME KOLENA
Jelić Djordje.....159
19. MAGNETNA REZONANCA U DIJAGNOSTICI POVREDE MENISKUSA
Semnic Robert.....166
20. POVREDE MENISKUSA KOD KOLENA SA POVREDOM PREDNJE UKŠTENE VEZE
Bulatović Nikola, Šaranović Mitar, Halilović Kerim.....175

POGLAVLJE 5- LEČENJE POVREDA PREDNJE UKRŠTENE VEZE KOLENA

21. ARTROSKOPSKI PORTALI
Vranješ Miodrag, Milinkov Milan, Vukosav Nikola.....187
22. ODREĐIVANJE POZICIJE, OBLIKA I PROSTORNE POVRŠINE PRIPOJA PREDNJE UKRŠTENE VEZE KOLENA NA GOLENJAČI
Kovačev Nemanja, Stanković Milan, Milojević Zoran.....193
23. PROSTORNO ODREĐIVANJE POLOŽAJA KALEMA U BUTNOJ KOSTI POSLE REKONSTRUKCIJE PREDNJE UKRŠTENE VEZE KOLENA
Harhaji Vladimir, Lalić Ivica, Milojević Zoran..... 203
24. ZNAČAJ POZICIJE KALEMA U GOLENJAČI KOD REKONSTRUKCIJE PREDNJE UKRŠTENE VEZE KOLENA
Djuričin Aleksandar, Stanković Milan, Milojević Zoran.....213
25. KOST–TETIVA–KOST KALEM TEHNIKA U LEČENJU POVREDA PREDNJE UKRŠTENE VEZE KOLENA
Obradović Mirko, Milinkov Milan, Vukosav Nikola..... 220

26. INTEGRACIJA TETIVNOG AUTOKALEMA U KOŠTANOM TUNELU
Marić Dušan 228
27. PRIMENA ALOTRANSPLANTATA U HIRURGIJI KOLENA
Savić Dragan, Lekić Igor, Filip Lažetić 240
28. ALL INSIDE REKONSTRUKCIJA PREDNJE UKRŠTENE VEZE KOLENA
Nestorovski Zoran, Vangelovska Zorica, Maneva Ana Marija 249
29. HIBRIDNA FIKSACIJA KALEMA OJAČANOG NA KRAJEVIMA SPONGIOZNOM KOSTI
Janjić Nataša, Tošić Milan, Baljak Branko 259
30. SUSPENZIONA FIKSACIJA KALEMA PREDNJE UKRŠTENE VEZE KOLENA
Đorđević Dušan 269
31. PRIMENA SINTETSKIH MATERIJALA U REKONSTRUKCIJI PREDNJE UKRŠTENE VEZE KOLENA
Lešić Aleksandar 279
32. ELEMENTI VEZE- FIKSACIJA KALEMA PREDNJE UKRŠTENE VEZE KOLENA
Grujić Jovan 287
33. LATERALNA EKSTRAARTIKULARNA TENODEZA
Kecojević Vaso 294
34. BIOREGENERATIVNA MEDICINA I PREDNJA UKRŠTENA VEZA KOLENA
Dulić Oliver, Tošić Milan, Privrodski Vladimir 299
35. BIOLOŠKA TERAPIJA KOD REKONSTRUKCIJE PREDNJE UKRŠTENE VEZE KOLENA
Andonovski Alan, Andonovska Biljana 312

POGLAVLJE 6- POSTOPERATIVNO PRAĆENJE REZULTATA HIRURŠKOG LEČENJA PREDNJE UKRŠTENE VEZE

36. ULOGA ANESTEZIOLOGA NA ZADOVOLJSTVO BOLESNIKA POSLE REKONSTRUKCIJE PREDNJE UKRŠTENE VEZE KOLENA
Teodora Tubić, Dolinaj Vladimir, Zdravkoviuć Ranko 325
37. LOKALNA PRIMENA TRANEKSAMIČNE KISELINE POSLE REKONSTRUKCIJE PREDNJE UKRŠTENE VEZE KOLENA
Mikić Milena, Milinkov Milan, Ninković Srdjan 331
38. REGENERATIVNE OSOBINE TETIVA MIŠIĆA SEMITENDINOZUSA I GRACILISA POSLE REKONSTRUKCIJE PREDNJE UKRŠTENE VEZE KOLENA
Stevanović Vladan 339
39. SPECIJALIZOVANI PROGRAMSKI SISTEMI ZA PRE/ POSTOPERATIVNU ANALIZU REKONSTRUKCIJE PREDNJE UKRŠTENE VEZE KOLENA
Milojević Zoran, Tabaković Slobodan, Obradović Ratko 349

39. KOMPARATIVNA ANALIZA ANATOMSKE I TRANSTIBIJALNE ARTROSKOPSKE TEHNIKE ZA REKONSTRUKCIJU PREDNJE UKRŠTENE VEZE KOLENA
Kadija Marko, Raspopovic Dubljanin Emilija 360
40. UVEĆANJE KOŠTANOG KANALA U BUTNOJ KOSTI I GOLENJAČI NAKON REKONSTRUKCIJE PREDNJE UKRŠTENE VEZE KOLENA
Ninković Srdjan, Tošić Milan, Baljak Branko 368
41. CYCLOPS SINDROME
Tošić Milan, Dulić Oliver, Ninković Srđan.....375
42. POVREDE EKSTENZORNOG APARATA NAKON REKONSTRUKCIJE PREDNJE UKRŠTENE VEZE KOLENA
Baljak Branko, Šarac Srdjan, Rašović Predrag 383
43. SEPTIČNI ARTRITIS POSLE REKONSTRUKCIJE PREDNJE UKRŠTENE VEZE KOLENA
Rašović Predrag, Baljak Branko, Šarac Srdjan 392

POGLAVLJE 7- REHABILITACIJA I EVALUACIJA KVALITETA ŽIVOTA PACIJENATA NAKON REKONSTRUKCIJE PREDNJE UKRŠTENE VEZE KOLENA

44. REHABILITACIJA PACIJENATA POSLE OPERACIJE PREDNJEG PREDNJE UKRŠTENE VEZE KOLENA
Raspopović Dubljanin Emilija, Kadija Marko 403
45. KLINIČKI KRITERIJUMI ZA PROGRESIJU REHABILITACIJE NAKON REKONSTRUKCIJE PREDNJE UKRŠTENE VEZE KOLENA
Vukosav Borko.....414
46. REHABILITACIONI TRETMAN NAKON OPERACIJE PREDNJE UKRŠTENE VEZE KOLENA SA IZOKINETIČKIM I IZOTONIČKIM VEŽBANJEM
Nikolić Siniša, Dimitrijević Vanja, Obradović Borislav..... 426
47. POVRATAK SPORTSKIM AKTIVNOSTIMA NAKON REKONSTRUKCIJE PREDNJE UKRŠTENE VEZE KOLENA
Vukosav Nikola, Milinkov Milan, Stanković Milan 433
48. KVALITET ŽIVOTA POSLE REKONSTRUKCIJE PREDNJE PREDNJE UKRŠTENE VEZE KOLENA
Subašić Stojan, Radovanović Mila, Matijević Radmila 440
49. PSIHOLOŠKI ASPEKTI LEČENJA POVREDA PREDNJE UKRŠTENE VEZE KOLENA
Radovanović Mila, Subašić Stojan, Matijević Radmila 446

PREDGOVOR

Više od 400 miliona godina evolucije četvoronožaca, kao svoj rezultat dalo je ljudsko koleno. Ovako nastalo koleno predstavlja najsloženije građen zglob ljudskog tela. Njegova, do perfekcionizma dovedena anatomija, omogućila je pored statičkih i ogromne funkcionalne mogućnosti po kojima se razlikuje od drugih zglobova. Kod kolena, više nego kod drugih zglobova, potrebno je normalno funkcionisanje svih njegovih delova u cilju omogućavanja harmonije pokreta, stabilnosti, ortogradnog položaja i stalne zaštite od povreda.

Povrede kolena, a naročito prednjeg ukrštenog ligamenta kolena (Ligamentum Cruciatum Anterius – LCA), se sve češće dešavaju poslednjih godina, što je rezultat povećanih aktivnosti u sportu, većoj angažovanosti u radu kao i učešća u saobraćajnim nezgodama. Ove povrede predstavljaju i značajan epidemiološki problem, posebno jer se dešavaju kod mladih ljudi koji predstavljuju sportsku i radno aktivnu populaciju. Tokom dvadesetog veka sport je postao sociološki fenomen, simbol vremena za moderan način života pa čak i standard razvijenosti društva do te mere da su mnogi filozofi razvili kontinuiranu diskusiju o tome da je profesionalni sport ne samo nova ideologija dvadesetog veka nego i njegova najveća iluzija. Sport je kao fenomen modernog društva usko povezan sa medijima, političkim, ekonomskim, religijskim, rasnim, polnim, uzrasnim i drugim sociološkim faktorima. Postao je neizostavna komponenta savremenog načina života i sve više utiče na ponašanje velikog broja ljudi.

Prednji ukršteni ligament je najčešće povređivan ligament kolena i upravo zbog toga predmet mnogih istraživanja. Njegova povreda najčeće nastaje za vreme sportskih aktivnosti i predstavlja "početak kraja kolena" zbog dodatnih povreda kako mekotkivnih, tako i koštanih struktura kolena, odnosno nastanka sekundarnih degenerativnih promena. Zato je veoma važno uzeti u obzir sve moguće etiološke faktore i proceniti rizik od povrede sa ciljem da se smanji incidencija samog povređivanja jer povreda povlači sa sobom ne samo fizičku nemogućnost već i probleme na ekonomskom i emocionalnom nivou. Zbog dugoročnih posledica, bola, nestabilnosti i ranog razvoja degenerativnih promena povrede prednjeg ukrštenog ligamenta predstavljaju velik problem u ortopedskoj hirurgiji.

Postoji veliki broj mogućih uzroka za nastanak povrede- mnoštvo faktora koji utiču na samo povređivanje ali ne postoji potpuna saglasnost koji uzrok je najvažniji odnosno najodgovorniji. Identifikacija faktora rizika za nastanak povrede prednjeg ukrštenog ligamenta kolena je važan korak u razvoju prevencije. Na povrede LCA uticaj može imati veliki broj potencijalnih faktora- pol, starost, bavljenje sportovima kojima je dominatno uvrtanje kolena i promena pravca i ritma kretanja, anatomske i fiziološke karakteristke sportista, trenažni proces, podloga, korišćena sportska oprema. Analiza etioloških faktora prevashodno ima za cilj definisanje njihovog udela u samoj incidenciji povređivanja, ali istovremeno definisanje onih faktora na koje se može uticati u smislu prevencije.

Razvoj sve boljih dijagnostičkih metoda, kao i operativnih i rehabilitacionih tehnika doprineo je većem broju zabeleženih povreda prednjeg ukrštenog ligamenta te njihovom uspešnom tretmanu. Neoperativnim lečenjem povreda prednjeg ukrštenog ligamenta u većini slučajeva ne možemo dobiti zadovoljavajuće rezultate, te je adekvatan izbor lečenja hirurški, pogotovo kod mladih ljudi, ali i aktivnih i rekreativnih sportista.

Hirurški tretman se izvodi sa cijem postizanja što veće stabilnosti i funkcionalne sposobnosti povređenog kolenog zgloba, čime se olakšava i ubrzava povratak u sport i svakodnevne aktivnosti, a najvažnije od svega je da se operacijom postigne zadovoljavajući kvalitet života pacijenata nakon hirurške rekonstrukcije. Operativna rekonstrukcija prednjeg ukrštenog ligamenta je operacija »kvaliteta života« koja mladim ljudima omogućava da se nesmetano vrate profesionalnim, životnim i sportskim aktivnostima kao pre same operacije, odnosno povrede, a koleno štiti od nepovratnih degenerativnih promena. Primena naučnih dostignuća iz oblasti biologije i biomehanike lokomotornog aparata, ali i tehničkih nauka značajno je unapredila lečenje ovih povreda.

Prednji ukršteni ligament nije samo ključan za stabilnost i funkcionalnost kolena, već predstavlja liniju razdvajanja između aktivnog, ispunjenog života i ograničenja koja donosi povreda. Njegova povreda nije samo fizička trauma; ona otvara vrata čitavom spektru ekonomskih i emocionalnih problema koji mogu drastično promeniti život pacijenata. Gubitak radne sposobnosti i produženo odsustvo sa posla može značiti gubitak prihoda i, u nekim slučajevima, čak i gubitak zaposlenja. Ovo je udarac ne samo za pacijente, već i za poslodavce koji se suočavaju sa smanjenjem produktivnosti i dodatnim troškovima.

Ali ekonomski problemi su samo deo priče. Emocionalne posledice povrede LCA mogu biti još dublje. Pacijenti se suočavaju sa frustracijom i bespomoćnošću dok se bore sa ograničenom pokretljivošću i smanjenom sposobnošću za obavljanje omiljenih aktivnosti. Strah od ponovne povrede može uništiti samopouzdanje i motivaciju, posebno kod sportista koji pokušavaju da se vrate na teren. Konstantan bol i osećaj nestabilnosti kolena mogu voditi ka depresiji, socijalnoj izolaciji i smanjenju ukupne životne satisfakcije.

Sve ove posledice čine povrede prednjeg ukrštenog ligamenta jednim od najvećih izazova u ortopedskoj hirurgiji. Zato je od suštinskog značaja da lekarima različitih specijalnosti koji se bave dijagnostikom i lečenjem ili tek uče o lečenju ovih povreda, bude dostupan sveobuhvatan vodič kroz složeni svet prevencije, dijagnostike i tretmana povreda LCA. Ovaj udžbenik je upravo to - vodič koji će vas provesti kroz svaki korak, otkrivajući tajne koje će vam pomoći ne samo da lečite, već i da transformišete živote pacijenata, vraćajući im snagu, stabilnost i veru u bolju budućnost.

Udžbenik je namenjen studentima na osnovnim i postdiplomskim studijama medicine i fakulteta fizičke kulture, odnosno studentima specijalističkih studija iz hirurgije (ortopedija), sportske medicine, fizikalne medicine i rehabilitacije i drugih komplementarnih grana medicine.

Autori

POGLAVLJE 1
ISTORIJAT, ANATOMSKE KARAKTERISTIKE PREDNJE UKRŠTENE VEZE KOLENA

ISTORIJAT HIRURGIJE PREDNJE UKRŠTENE VEZE KOLENA

Milankov Vukadin

Rekonstrukcija prednjeg ukrštenog ligamenta (**LCA** – ***L**igamentum **C**ruciatum **A**nterius*) spada među najčešće izvođene zahvate u hirurgiji kolena danas. Istorija hirurgije prednjeg ukrštenog ligamenta (ACL) pokazuje jedinstven napor i kontinuirano istraživanje tokom ogromnog vremenskog perioda s ciljem stalne optimizacije dostupnih lečenja (1, 2). Cilj je individualno i efikasno lečenje radi dobijanja stabilnog zgloba u punom obimu pokreta, nastavak svakodnevnog i sportskog života, kao i sprečavanje nastanka degeneracije zgloba kolena.

Hipokrat, sa grčkog ostrva Kos (460–370. p. n. e.), iako nije bio svestan postojanja ukrštenih ligamenata kao takvih, prvi je sugerisao da nestabilnost kolena nakon traume može biti posledica kidanja unutrašnjih ligamenata (3). **Galen** iz Pergamona u Grčkoj (131–201. p. n. e.) je ukrštenim ligamentima dao ime kada je, na osnovu njihovog izgleda skovao termin *ligamenta genu cruciate* (4). Tokom sledećih 2000 godina, LCA je bila struktura od koje se bežalo i koju skalpel nije doticao, da bi početkom XX veka poraslo interesovanje za ovaj ligament i njegove povrede i od tog doba, nekadašnja Pepeljuga je zauzela centralno mesto na sceni (5).

Godine 1836. Veber i Veber (***Webwer*** i ***Weber*)** (6) iz Getingena u Nemačkoj napravili su disekciju kolena kadavera i potom opisali da vlakna prednjeg ukrštenog ligamenta (LCA) imaju dva odvojena snopa čija se zategnutost menja u zavisnosti od ugla pod kojim je koleno savijeno.

Bone **(*Amedee Bonnet*)** (7,8) 1845. je na osnovu kliničkog iskustva, kao i na studijama na kadaverima opisao je tri osnovna znaka indikativna za akutnu lezi-ju LCA „U pacijenata koji nemaju prelom, škljocanje, hemartros i gubitak funk-cije su karakteristični za povredu ligamenta kolena".

Nulis **(*Georges K. Noulis*)** (9) je 1875.godine je u tezi pod naslovim *Iščašenja kolena* precizno opisao ulogu LCA i dao opis pregleda ligamenta pri opruženom kolenu koji je identičan Lahmanovom testu.

Segond (*Paul F. Segond*) je 1879. u studiji*Kliničko i eksperimentalno istraživanje krvnog izliva u zglob kolena prilikom iščašenja* (10) opisao je avulzione prelome anterolateralne ivice platoa tibije, za koje je utvrdio da su rutinski povezani sa rupturom LCA. Ovaj tip preloma danas nosi njegovo ime i smatra se da je patognomoničan znak karakterističan za rupturu LCA.

Prvu reparaciju ligamenta izvršio je 1895. godine Robson (***A. W. Mayo Robson***) kod 41-godišnjeg rudara, koja je objavljena tek 1903. godine. Iste godine Lang (**F. Lange)** (11) je izvršio neuspešnu prvu zamenu ligamenta, koristeći upredenu svilu učvršćenu za *m. semitendinosus*, kao zamenu za ligament.

Prvu rekonstrukciju LCA izveo je 1917. godine Grouvs (***Ernest W. Hey Gro-ves***) (12,13) koristeći kao transplant ili tibijalnu traku. Pristup je bio kroz široku prednju inciziju oblika slova U (ili potkovice), uz osteotomiju tibijalnog tuberkuluma zbog bolje preglednosti zgloba. Incizija se produžavala lateralno da bi se odsekla iliotibijalna traka. Kalem je odvajan od golenjače i proturan kroz femoralni i tibijalni kanal. Na izlazu iz kanala na golenjači pršivan je za periost i fasciju.

Smit (***Alwyn Smith***) (14) je 1918. godine objavio rad sa prikazom devet slučajeva tretiranih Grouvsovom (*Hey Groves*) tehnikom, u kome je kritikovao konstrukciju metode koja je slabila medijalni kolaterlani ligament. Takođe je opisao svoje instrumente i pomenuo druge metode koje su primenjivane u to vreme: skraćivanje, žičane omče, zamena ligamenta načinjena od svile.

Hey Grouvs (8) je 1920. u *British Journal of Surgeru* izvestio o svojim anatomskim i fiziološkim ispitivanjima ukrštenih ligamenata i opisao je njihove rupture i reparaciju.

Petnaest godina kasnije, 1935. **Kembel (*Willis C. Campbell*)** (15) je opisao sedamnaest slučajeva rekonstrukcije LCA, korišćenje kalema od srednje trećine ligamenta čašice, prepatelarnog retinakuluma i dela tetive *m. quadriceps*, sa bazom na tibiji. Tehnika je obuhvatala bušenje dva koštana tunela, jedan u tibiji, jedan u femuru. Kalem je bio pršivan za periost na izlazu iz tunela u butnoj kosti posle čega je postavljana tronedeljna imobilizacija. Tehnika nije bila široko prihvaćena, sve dok je mnogo godina kasnije Makintoš (*MacIntosh*) nije ponovo predstavio.

Prvu tehniku koja koristi tetivu *m. semitendinosus* opisao je Mejsi (***Harry B. Macey***) (16) 1939. godine. Tetiva je ostavljana pripojena za golenjaču, provučena kroz tunel u golenjači i butnoj kosti i pršivena za periost. Pristup zglobu je bio prednjom kosom parapatelarnom incizijom. Prečnik tunela je bio 4,7 mm, a kalem je pršivan u položaju pune ekstenzije kolena. Postavljan je gips u trajanju od četiri nedelje; puna aktivnost je dozvoljavana nakon osam nedelja.

Godine 1948. Alber Trila (***Albert Trillat***) je smatrao da koleno treba ispitivati u ekstenziji, i precizno je opisao „elastičnost" pri laganom pomeranju tibije unapred i unazad. Smatrao je da je to najosetljiviji dijagnostički znak kod lezija LCA.

Odonohju **(O`Donoghue)** i saradnici (17) su 1950. godine definisali „nesreć-nu trijadu" – prekid unutrašnjeg bočnog ligamenta, oštećenje unutrašnjeg meniskusa i prekid prednjeg ukrštenog ligamenta, koja nastaje dejstvom sile na potkolenicu kada je u položaju odvođenja i spoljašnje rotacije.

Riči (***J. Ritchey***) je 1960. (18) dao detaljan opis testa prednje nestabilnosti pri skoro punoj ekstenziji kolena. Šesnaest godina kasnije ova dijagnostička procedura je postala zvanično poznata kao Lahmanov test.

Džouns je 1963. godine (***Kenneth G. Jones***) (19, 20) objavio jedanaest uspešno operisanih slučajeva korišćenjem kalema od centralne trećine ligamenta

čašice sa koštanim blokom čašice. Bez pravljenja tunela u golenjači i odvajanja tetive od golenjače.

Godine 1966. Brikner je **(Helmut Brückner)** opisao sličnu tehniku, koristeći srednju trećinu ligamenta čašice bez odvajanja tetive na golenjači, sa pravljenjem tunela u golenjači i njegovim provlačenjem kroz ovaj tunel, tako da je dobijano na dužini. Posle prolaska kroz zglob, kalem je plasiran u zatkolenoj jami pri čemu su konci vezivani za dugme sa spoljne strane spoljašnjeg kondila butne kosti.

Slokum i Larson su 1968. (***Donald B. Slocum, Robert L. Larson***) (21) predstavili koncept rotatorne nestabilnosti kolena kod medijalnih kapsuloligamentarnih lezija. Utvrdili su da je test pozitivniji pri povredi LCA i ukazali na put lečenja rotatorne nestabilnosti.

Nemac **Kurt Franke 1969.** je prvi put koristio slobodni koštano–tetivno–koštani (**B**one-**T**endon-**B**one) kalem od četvrtine srednjeg dela ligamenta čašice i pripojenih koštanih blokova čašice i golenjače, koji je fiksirao uklinjavanjem dela kosti u plato golenjače, a deo u obliku školjke je implantiran u kondil butne kosti (22). On je predlagao da se operacija uradi što je pre moguće da bi se sprečila oštećenja hrskavice.

Mekintoš je 1972. **(*D. L. MacIntosh*)** (23) fenomen koji je opisao Grouvs 1920. nazvao „pivot shift". On je opisao tehniku za lečenje nestabilnosti u kojoj je koristio kalem fascije late vezan za golenjaču, provučen ispod spoljneg bočnog li-gamenta, i na kraju pripojen za intermuskularni septum.

Lemer je 1975. **(*M. Lemaire*)** (24) opisao tehnike vanzglobne rekonstrukcije ligamenta korišćenjem *m. gracilis* i fascije late. Istako je da udružene lezije meniskusa imaju tendenciju da negativno utiču na rezutat operacije.

Torg (*Joseph S. Torg*) (25) je 1976. opisao test koji je u čast svog profesora (**John Lachman,** 1956–1989) nazvao njegovim imenom. Princip testa je opisan ranije (*Ritchey* 1960, *Trillat* 1948, i pre svih *Noulis* 1875); nažalost njihov doprinos u dijagnozi rupture LCA je ostao neprepoznat.

Osamdesete godine dvadestog veka donose upotrebu sintetičkih ligamenata i razvoj artroskopske rekonstrukcije prednjeg ukrštenog ligamenta. 1975. su Rubin, Maršal i Vang (***Rubin, Marshall, Wang***) (26) razvili eksperimentalni model LCA načinjen od karbonskih vlakana (*Dakron*), materijala koji je tada bio u modi.

Rekonstrukcija prednjeg ukrštenog ligamenta je usko vezana za razvoj artroskopije. **Artroskopija** (lat. *arthrosis* – zglob, *grč. scopiá* – gledati) je minimalno invazivna operativna metoda, odnosno doslovno prevedeno; znači „gledanje u zglob". Dandi (***D. J. Dandy***) je 1981. prvi implantirao ligament od pojačanih karbonskih vlakana, koristeći artroskopsku proceduru. Rezultati su bili prilično loši (27,28), depoziti ugljenika su nađeni u sinoviji i jetri. Zbog neprihvatljivo viso-kog stepena pojave sinovitisa i sledstvenih ruptura neoligamenta napušten je ovaj pravac rekonstrukcije LCA.

Sve više rekonstrukcija se radilo artroskopski. Postojale su dve filozofije. S jedne strane su bile pristalice usmeravanje ligamenta u zglob kroz tunel u butnoj kosti (***Clancy*** 1980, ***Noyes*** 1983, ***H. Dejour*** 1984). S druge strane su bili branioci ideje usmeravanje ligamenta iz unutrašnjosti zgloba u butnu kost (***Rosenberg*** 1984, ***Gillquist*** 1983).

Devedesetih godina zbog jednostavnosti i dobrih rezultata *bone–tendon–bone* kalem od centralne trećine ligamenta patele, tzv. Džounsova procedura je postala široko primenjivana. Istovremeno je u ortopedskoj hirurgiji predstavljen interferentni metalni zavrtanj. Pre njega se kalem zašivao za periost, a potom su razvijene tehnike *prss fit* fiksacije, kortikalnog dugmeta i *staplee* (29). Lambert (30) je 1983. godine prvi uveo tehniku fiksacije *bone–patellar tendon–bone* (BPTB) ACL kalema 6,5 mm spongioznim zavrtnjem. **M. Kurosaka** (31) je 1987. pokazao da je mehanička slaba karika rekonstruisanog kalema mesto fiksacije i da je ka-nulirani zavrtanj 9 mm prečnika superioran u odnosu na druge sisteme fikasci-je. Tokom narednih godina takav zavrtanj je načinjen od resorptivnih materijala kao što su PLA (*polylactic acid*) ili PGA (*polyglycolic acid*).

Lipskomb **(*A. B. Lipscomb*)** (32) je 1982. godine počeo da koristi tetive *pes anserinus* (*m. semitendinosus* i *m. gracilis*) sa pripojem na golenjači za rekonstrukciju LCA. Sličan postupak, ali samo tetivom *m. semitendinosus*, je Čo (***K. O. Cho***) predložio ranije, 1975. godine.

Fridman **(*M. J. Friedman*)** (33) je 1988. prvi uveo artroskopski asistiranu tehniku kalemom od četiri snopa hamstringa. Pinčovski (***Pinczewski***) (34,35) je 1993. koristio *all-inside* tehniku, sa specijalnim interferentnim zavrtnjima okrugle glave, veličine 8 mm, poznatim kao RCI zavrtnji. Rozenberg (***Tom Rosenberg***) je smislio fiksaciju tzv. *endo-button*-om koji se „zakopčava" na spoljnoj strani lateralnog femoralnog kondila; Paulos (***L. Paulos***) koristi polietilensku kotvu; Baret (***G. Barret***) koštani grefon; Hauel i Volf (***S. Howell* i *E. Wolf***) *cross-pinning*; Stehlin (***A. Staehelin***) biorazgradive interferentne zavrtnje; Džonson (***L. Johnson***) heftalicu; ostali zavrtnje i podloške.

U Berlinu je 1982. osnovana **ESKA** (*European Society of Knee Surgery and Arthroscopy*) a 1995. spajanjem ISK (*International Society of the Knee*) i IAA (*International Arthroscopy Association*) stvoren je **ISAKOS** (*International Society of Arthroscopy, Knee Surgery and Orthopaedic Sports Medicine*).

Virštajn i Kejl (***Viernstein*** and ***Keyl***) 1972. godine preporučuju novu anatomsku tehniku rekonstrukcije prednjeg ukrštenog ligamenta sa dve odvojene trake prednjeg ukrštenog ligamenta koju popularizuju ***Muneta*** 1999. da bi u novom milenijuma ***Fredi Fu*** (36,37) razvio princip antomske rekonstrukcije prednjeg ukrštenog ligamenta kolena. Primena anteromedijalnog portala koji je preporu-čio Lubovic (***Lubowitz***) (38) je omogućila bolju vizuelizaciju femoralne insercije. Kles (***Claes***) (39) 2013. je izvestio o otkriću novog ligamenta u kolenu koje bi pot-puno mogao promeniti tretman povreda kolena. Budućnost rekonstrukcija liga-menata je u tehnikama pomoću bioimplanta kulturama ćelija i tkiva i razvoju kompjuterskih tehnika zasnovaniih na veštačkoj inteligenciji.

Prva saznanja o artroskopiji u državi u kojoj je Srbija imala jugoslovensku komponentu stečena su u toku Ortopedskih dana u Novom Sadu 1978. godine, kada je **dr Đurić** iz Zagreba prezentovao svoja prva iskustva. Iste godine, novu metodu – artroskopski tretman defekata zgloba kolena, predstavili su svojim kolegama **dr Matjaž Splichal** i **Dr Tomažič** iz Kliničkog centra Ljubljana, nakon povratka sa studijskog boravka u Londonu, Stanmoru, Harlou Vudu, Šefildu, Birmingamu, Edinburgu, Notingemu i Nuffiel Orthopaedie Centre, Oxford.

Prve delimične artroskopske meniscektomije u SFR Jugoslaviji izveo je početkom osamdesetih godina prošlog veka dr **Vinko Pavlovčić** u Ortopedskoj klinici Kliničkog centra Ljubljana, da bi posle razmene iskustava sa njim u toku Ortopedskih dana Jugoslovenskog udruženja ortopeda i traumatologa (JUOT), održanih u Opatiji 1984. godine, **Miroljub Stanojković** i **Zoran Ganić** sa Instituta za ortopedsko hirurške bolesti Banjica (IOHB Banjica, Beograd), prvi u Srbiji uveli u kliničku praksu dijagnostičku artroskopiju.

Maja 1985. godine **Marko Pećina** (40) sa Klinike za ortopediju Medicinskog fakulteta Sveučilišta u Zagreba organizovao je u Dubrovniku sastanak o hirurgiji meniskusa kolena, da bi na jesen u Beogradu, u organizaciji Klinike za ortopedsku hirurgiju i traumatologiju Kliničkog centra Srbije (uz veliko angažovanje **Vladimira Bobića**), bio održan i Prvi instrukcioni kurs iz artroskopije kolena. Moderator je bio **Nigel Tabs** sa Univerziteta Birmingen (Engleska). Prvi jugoslovenski simpozijum o artroskopiji održan je na Brdu kod Kranja (Slovenija) 1987. godine.



VOJNOMEDICINSKA AKADEMIJA BEOGRAD
KLINIKA ZA TRAUMATOLOGIJU I ORTOPEDIJU

GRUPA ZA SPORTSKU TRAUMATOLOGIJU I ARTROSKOPIJU JUOT-a

U SARADNJI SA FIRMOM "STORZ" TUTLINGEN

DIPLOMA

Dr Dobrivoje Martinov
(ime i prezime)

MC ZRENJANIN
(Radno mesto)

USPEŠNO JE ZAVRŠIO "IV. JUGOSLOVENSKI RADNI KURS IZ ARTROSKOPIJE KOLENA" ODRŽANOM U HOTELU "LEPENSKI VIR" U DONJEM MILANOVCU OD 6.-8. juna 1991. godine.

Donji Milanovac 8.06.1991.

SEKRETAR

Ass. dr DRAGAN NIKOLIĆ

STRUČNI RUKOVODIOCI

Prof. dr sc. DUŠAN POPOVIĆ

Prof. dr sc. NEBOJŠA POPOVIĆ

Slika 1. Prvi instrukcioni kurs iz artroskopske hirurgije, 1991 godina.

Prvi instrukcioni kurs iz artroskopske hirurgije, koji je pod pokroviteljstvom Srpskog lekarskog društva (SLD) i u organizaciji Ortopedske klinike Vojnomedicnske akademije (VMA), održan 1991. godine u hotelu Lepenski vir u Donjem Milanovcu. Sastanak je vodio tadašnji načelnik Ortopedske klinike VMA **Đurđe Popović** (Slika 1).

Međutim, nije precizno utvrđeno u kojoj su zdravstvenoj ustanovi u Republici Srbiji izvedene prve artroskopske hirurške intervencije. Ali, jedno je sigurno: pioniri artroskopske hirurgije bili su **Dragoljub Banović** (41, 42) i **Zoran Ganić** (IOHB Banjica), **Vladimir Bobić** (Klinika za ortopesku hirurgiju i traumatologiju Kliničkog centra Srbije), **Jovan Krajčinović** i **Stevan Vukadinović** (43, 44) (Klinički centar Vojvodine). **Želimir Mikić** i saradnici na osnovu velikog iskustva u eksperimentalnoj hirurgiji 1987. godine obajavljuje knjigu „Eksperimetalna hirugija kolena u psa" (45).

Krajem osamdesetih i početkom devedestih godina prošlog veka centar artroskopske hirugije i rekonstrukcije prednjeg ukrštenog ligamenta pod rukovodstvom **Nebojše Popovića** (46) bila je Banja Luka. **Goran Ercegan** (47) je u Novom Sadu posle povrataka iz Kanade 1993. godine izvršio prvu rekonstrukciju predjeg ukrštenog ligamenta BTB tehnikom da bi **Miroslav Milankov** 1998. godine uradio prvu artroskopsku rekonstrukciju prednjeg ukrštenog ligamenata kolena (48, 49). Sledeći kurs artroskopske hirugije održan je u Beograd pod pokroviteljstvom YUH-a 2000. godine (50) (Slika 2). **Dragan Nikolić** (51) sa Ortopedske klinike Vojnomedicinske akademije (VMA) 2009. obajavljuje knjigu o povredama kolena.



Slika 2. Kurs artroskopske hirurgije kolena u Beogradu 2000 godine.

Asocijacija za sportsku traumatologiju i artroskopsku hirurgiju Srbije (ASTAS) je osnovana u Novom Sadu u vreme održavanja 4. Balkanskog artroskopskog kongresa, od 26. do 28. septembra 2013. godine. Za prvog predsednika

asocijacije izabran je **Vaso Kecojević** (52) iz Novog Sada. ASTAS je član ESSKA, kao i IOF-a (*International Osteoporosis Foundation*), a nakon kongresa je Klinika za ortopedsku hirurgiju i traumatologiju Kliničkog centra Vojvodine postala edukativni centar ESSKA. Veliki broj mladih ortopeda su kao stipendisti ESSKA boravili u evropskim bolnicama (**Marko Kadija, Aleksandar Lešić, Miroslav Milankov, Vladan Stevanović, Vaso Kecojević, Srđan Ninković, Predrag Rašović**).

U organizaciji ASTAS (Asocijacija za sportsku traumatologiju i artroskopsku hirurgiju Srbije) održavali su se i sada se održavaju kursevi artroskospke hirurgije kolena, skočnog zgloba i ramena kao i sastanci Balkanskog udruženja za artroskopsku hirurgiju (Slika 3).



Slika 3. Prvi od do sada pet održanih bazičnih kurseva artroskopske hirurgije- 2007. godina u Novom Sadu u organizaciji KCV i ASTAS-a

LITERATURA

1. Schindler OS. Surgery for anterior cruciate ligament deficiency: a historical perspective. Knee Surg Sports Traumatol Arthrosc. 2012;20(1):5-47.
2. D'Ambrosi R, Meena A, Arora ES, Attri M, Schäfer L, Migliorini F. Reconstruction of the anterior cruciate ligament: a historical view. Ann Transl Med. 2023;11(10):364.
3. Heinemann W. Hippocrates: On wounds in the head; In the surgery; On fractures; On joints; Mochlicon. Vol III. London: Harvard University Press; 1927.
4. Galen C. On the usefulness of parts of the body. New York: Cornell University Press; 1968.
5. Colombet P, Allard M, Bousquet V, Delavigne C, Flurin PH. The history of ACL surgery. Bordeaux: Bordeaux-Mérignac Centre of Orthopaedic and Sports Surgery; 1999.

6. Weber WE. Mechanik der menschlichen Gehwerkzeuge: eine anatomisch-physiologische Untersuchung. Goettingen: In der Dieterichschen Buchhandlung; 1836.
7. Bonnet A. Traité des maladies des articulations. 2nd ed. Paris: Bailliere; 1845. p. 354-7.
8. Bonnet A. Traite des maladies des articulations. Paris: Bailliere; 1845.
9. Noulis G. Entorse du genou. Thèse No. 142. Paris: Faculté de Médecine de Paris; 1875. p. 1-53.
10. Segond PF. Resherches cliniques et experimentales sur les epachements sanguins du genou par entorse. Paris: Aide d' anatomie de la Faculté de Paris; 1879. p. 297-421.
11. Lange F. Uber die Sehnenplastik. Vern Dtch Orthop Ges. 1903;2:10-2.
12. Hey Groves EW. Operation for the repair of cruciate ligament. Lancet. 1917;2:674-5.
13. Hey Groves EW. The crucial ligaments of the knee-joint: their function, rupture, and the operative treatment of the same. Br J Surg. 1920;7(28):505-15.
14. Smith AS. The diagnosis and treatment of injuries to the cruciate ligaments. Br J Surg. 1918;6:176-89.
15. Campbell WC. Repair of the ligaments of the knee: report of a new operation for the repair of the anterior cruciate ligaments. Surg Gynecol Obstet. 1936;62:964-8.
16. Macey HB. A new operative procedure for the repair of ruptured cruciate ligaments of the knee joint. Surg Gynecol Obstet. 1939;69:108-9.
17. O' Donoghue DH, Rockwood SA, Frabk GR, Jack SC, Kenion R. Repair of the anterior cruciate ligament in dogs. J Bone Joint Surg Am. 1966;48(3):503-19.
18. Ritchey SJ. Ligamentous disruptin of the knee. A review with analysis of 28 cases. U S Armed Forces Med J. 1960;11:167-76.
19. Jones KG. Reconstruction of the anterior cruciate ligament using the central one-third of the patellar ligament. A follow-up report. J Bone Join Surg Am. 1970;52(7):1302-8.
20. Jones KG. Reconstruction of the anterior cruciate ligament. A technique using the central one-third of the patellar ligament. J Bone Join Surg Am. 1963;45:925-32.
21. Slocum DB, Larson RL. Rotatory instability of the knee. Its pathogenesis and a clinical test to demonstrate its presence. J Bone Joint Surg Am. 1968;50(2):211-25.
22. Franke K. Clinical experience in 130 cruciate ligament reconstructions. Orthop Clin North Am. 1976;7(1):191-3.

23. Galway RD, Beaupre A, MacIntosh DL. Pivot shift: a clinical sign of symptomatic anterior cruciate inssufficiency. J Bone Join Surg Br. 1972;54B(4):763-4.
24. Lemaire M. Instabilite chronique du genou: technique et resultats des plasties ligamentaires en traumatologie sportive. J Chir (Paris). 1975;110:281-94.
25. Torg JS, Conrad W, Kalen V. Clinical diagnosis of anterior cruciate ligament instability in the athlete. Am J Sport Med. 1976;4(2):84-91.
26. Rubin RM, Marshall JL, Wang J. Prevention of knee instability. Experimental model for prosthetic anterior cruciate ligament. Clin Orthop Relat Res. 1975;(113):212-36.
27. Dandy DJ. Arthroscopic surgery of the knee. Edinburgh: Churchill Livingstone; 1981.
28. Dandy DJ, Flanagan JP, Steemeyer V. Arthroscopy and the management of the ruptured anterior cruciate ligament. Clin Orthop Relat Res. 1982;(167):43-9.
29. Paessler H, Dave LYH. History of ACL graft fixation techniques. Tech Orthop. 2013;28(2):120-5.
30. Lambert KL. Vascularized patellar tendon graft with rigid internal fixation for anterior cruciate ligament insufficiency. Clin Orthop Relat Res. 1983;(172):85-9.
31. Kurosaka M, Yoshiya S, Andrish JT. A biomechanical comparison of different surgical techniques of graft fixation in anterior cruciate ligament reconstruction. Am J Sports Med. 1987;15(3):225-9.
32. Lipscomb AB, Johnston RK, Snynder RB, Warburton MJ, Gilbert PP. Evaluation of hamstring strength following use of semitendinosus and gracilis tendons to reconstruct the anterior cruciate ligament. Am J Sports Med. 1982;10(6):340-2.
33. Friedman MJ. Arthroscopic semitendinosus (gracilis) reconstruction for anterior cruciate ligament deficiency. In: Dorr L, editor. Techniques in orthopaedics. Maryland: Aspen Publishers; 1988. p. 74-80.
34. Pinczewski LA, Clingeleffer AJ, Otto DD, Bonar SF, Corry IS. Integration of hamstring tendon graft with bone in reconstruction of the anterior cruciate ligament. Arthroscopy. 1997;13(5):641-3.
35. Pinczewski L. Two-years results of endoscopic reconstruction of isolated ACL ruptures with quadriple hamstring tendon autograft and interference screw fixation. In: 64th Annual meeting American Academy of Orthopedic Surgeons (AAOS); 1997 Feb 13-17; San Francisco, USA; 1997.
36. Loh JC, Fukuda Y, Tsuda E, Steadman RJ, Fu FH, Woo SL. Knee stability and graft function following anterior cruciate ligament reconstruction: comparison between 11 o'clock and 10 o'clock femoral tunnel placement. 2002 Richard O'Connor Award paper. Arthroscopy. 2003;19(3):297-304.

37. Yagi M, Wong EK, Kanamori A, Debski RE, Fu FH, Woo SL-Y. Biomechanical analysis of an anatomic anterior cruciate ligament reconstruction. Am J Sports Med. 2002;30(5):660-6.
38. Lubowitz JH. Anteromedial portal technique for the anterior cruciate ligament femoral socket: pitfalls and solutions. Arthroscopy. 2009;25(1):95-101.
39. Claes S, Vereecke E, Maes M, Victor J, Verdonk P, Bellemanset J. Anatomy of the anterolateral ligament of the knee. J Anat. 2013;223(4):321-8.
40. Pećina M. Biomehanička podloga klasifikacije nestabilnosti koljena. Zagreb: Jumena; 1982.
41. Banović D. Traumatologija koštano-zglobnog sistema. Gornji Milanovac: Dečje novine; 1989.
42. Banović D. Povrede kolena. In: Banović D i sar. Povrede u sportu. 2nd ed. Beograd: Draslar partner; 2006. p. 146-7.
43. Krajčinović J, Janjić Đ, Tubić M. Rekonstrukcija prednjeg ukrštenog ligamenta Kennet-Jones-ovom operacijom. In: 6th kongres ortopeda i traumatologa Mediterana i Bliskog Istoka: zbornik radova; Split, Hrvatska; 1980. p. 79-80.
44. Vukadinović S. Eksperimentalna istrazivanja kvaliteta tetiva, ligamenata, fascija i meniskusa u rekonstrukciji ukrštenih ligamenata kolena u psa [dissertation]. Novi Sad: Univerzitet u Novom Sadu, Medicinski fakultet; 1984.
45. Mikić Ž, Ercegan G, Somer L, Somer T, Vukadinović S. Eksperimentalna hirurgija kolena u psa. Novi Sad: Društvo lekara Vojvodine; 1987.
46. Popović N. Sportske povrede u rukometu. Beograd: Sportska knjiga; 1986.
47. Mikić Ž. 30 godina "Stipendije Anica Bitenc" - omaž dr. Igoru A. S. Bitencu. Acta med-hist Adriat. 2015;13(1):199-208.
48. Milankov M, Savić D, Stanković M, Kecojević V, Zabunov S, Ninković S. Artroskopski asistirana ligamentoplastika prednjeg ukrštenog ligamenta (LCA) kolena. In: 13th kongres reumatologa Jugoslavije; 2002 Sep 10-14; Vrdnik, Srbija; 2002. p. 139.
49. Milankov M, Gojković Z. Six decades of development. Med Pregl. 2016;69(Suppl 1):7-9.
50. Apostolović M, Kadija M, Milankov M, Gavrilović G, Nikolić D. Istorijat i razvoj artroskopske hirurgije. Acta Orthop Iugosl. 2002;33:37-40.
51. Nikolić Ž. Povrede kolena. Beograd: Draslar partner; 2009.
52. ASTAS. Asocijacija za sportsku traumatologiju i artroskopsku hirurgiju Srbije [Internet]. 2020 [cited 2024 Jan 20]. Available from: https://www.astas.rs/

ANATOMIJA PREDNJE UKRŠTENE VEZE KOLENA

Stijak Lazar

Prednja ukrštena veza (*ligamentum cruciatum anterius – LCA*) pripada centralnom odeljku kolenog zgloba. Sa zadnje strane, od sadržaja zatkolene jame odvaja ga fibrozni list zglobne čaure i zadnja ukrštena veza, obe bočne strane oblaže sinovija dok na njegovu prednju stranu naleže masno jastuče. Od njene prednje ivice put napred ponekad se pruža prednja sinovijalna plitka, zaostatak embrionalnog *septum mucosum*-a, koji je delio zblob kolena na unutrašnji i spoljašnji odeljak. Samim tim on je intrakapsularа ali ekstrasinovijalna veza. Pruža se od prednjeg međukondilarnog polja (*area intercondylaris anterior*) na gornjem okrajku golenjače (*tibia*) ukoso nazad, nagore i upolje do zadnjeg dela unutrašnje strane spoljašnjeg kondila butne kosti (*femur*). Na prednjoj ukrštenoj vezi razlikujemo dva morfološka, ali i funkcionalna dela ili snopa: prednjeunutrašnji i zadnjespoljašnji (anteromedijalni i posterolateralni). U položaju potpune opruženosti zgloba kolena vlakna ova dva snopa su u sagitalnoj ravni paralelna, prednjeunutrašnji se nalazi ispred i iznad zadnjespoljašnjeg snopa. U frontalnoj ravni vlakna ova dva snopa nisu paralelna već se seku pod oštrim uglom u nivou pripoja na golenjači, odnosno njihovi pripoji na butnoj kosti se razilaze: prednjeunutrašnji je postavljen pod vertikalnim uglom, bližim pravom uglu, dok je zadnjespoljašnji snop postavljen koso put proksimalno i upolje. Ugao prednje ukrštene veze u sagitalnoj ravni iznosi oko 50 stepeni (oba snopa), dok u frontalnoj ravni iznosi oko 70 stepeni (prednjeunutrašnji snop).[1]

Dimenzije prednje ukrštene veze zavise od pola i načina merenja. Direktna merenja na kadaverima, koja su najvalidnija, iznose 31 mm za središnji deo LCA, 40 mm za prednjeunutrašnji snop i 23 mm za zadnjespoljašnji snop. Pri tome, sagitalna širina LCA (debljina) merena na jednakom rastojanju od golenjačnog i pripoja na butnoj kosti iznosi oko 12 mm.[2] Navedene dimenzije se odnose na LCA muškarca, dok su dimenzije kod žena za oko 10% manje. Indirektna merenja na snimcima magnetne rezonance navode nešto veće vrednosti: dužina središnjeg dela iznosi 33 mm, dužina prednje ivice prednjeunutrašnjeg snopa iznosi 43 mm, dok je dužina zadnje ivice zadnjespoljašnjeg snopa 24 mm. Sagitalna širina iznosi 12 mm.[3]

Pripoj na golenjači se nalazi na prednjem međukondilarnom polju, između pripoja prednjih rogova unutrašnjeg i spoljašnjeg meniskusa. Ima oblik deltoida čija je veća dijagonala dužine oko 20 mm, a usmerena je od napred put nazad, dok je manja dijagonala dužine oko 13 mm i postavljena transverzalno. Površina pripoja iznosi oko 130 mm^2.[4] Prednjeunutrašnji deo ovog polja pripada prednjeunutrašnjem snopu. Njen prednji deo koji se pruža ispod poprečne veze kolena (*lig. transversum genus*) ima oblik pačijeg stopala (Duck's foot) i ulogu da poveća površinu pripoja. Konkavan oblik ovog pripoja obezbeđuje veću površinu

golenjačnog pripoja, uz sprečavanje oslanjanja njene prednje ivice o krov međukondilarne jame. Zadnjespoljašnji deo ovog polja smešten bliže međukondilarnom uzvišenju (*eminentia intercondylaris*) i spoljašnjem kondilu služi za pripoj zadnjespoljašnjeg snopa prednje ukrštene veze.

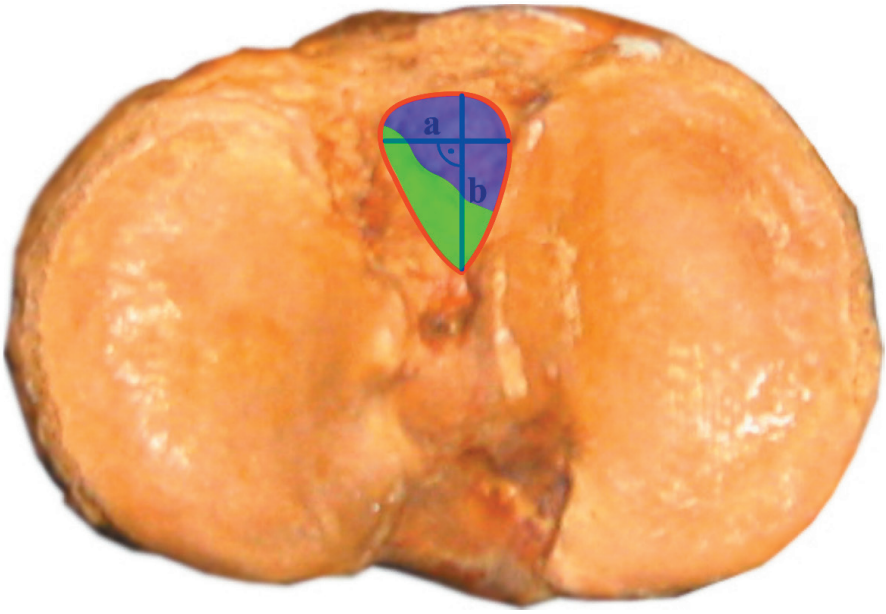

Slika 1. Shematski prikaz distalnog pripoja prednje ukrštene veze i njenih snopova na golenjači: plavo – prednjeunutrašnji snop; zeleno – zadnjespoljašnji snop (a – širina pripoja; b – dužina pripoja).

Pripoj na kondilu butne kosti ima oblik tangencijalnog odsečka kruga, čija je tangencijalna linija dužine oko 14 mm [2] okrenuta prema napred i nadole a pravac joj je približno okomit na pravac pružanja LCA, dok se konveksni deo odsečka nalazi nazad, nagore i delimično prati konveksitet proksimalnog dela spoljašnjeg butnog kondila. Na unutrašnjoj strani spoljašnjeg kondila butne kosti može se uočiti spoljašnja međukondilarna linija (lateral interkondylar ridge), koja predstavljaprednju granicu proksimalnog pripoja LCA i poklapa se sa tangencionalnom linijom odsečka kruga. Visina tangencijalnog odsečka iznosi oko 6 mm.[2] Proksimalni deo ovog polja, koji je bliži krovu međukondilarne jame služi za pripoj prednjeunutrašnjeg dela LCA, dok je distalni deo rezervisan za pripoj zadnjespoljašnjeg snopa LCA. Između ova dva dela pripoja može se uočiti bifurkacioni greben (bifurcation ridge), koji služi kao vodič prilikom izbora mesta insercije grafta tokom artroskopski asistirane rekonstrukcije prednje ukrštene veze zgloba kolena.

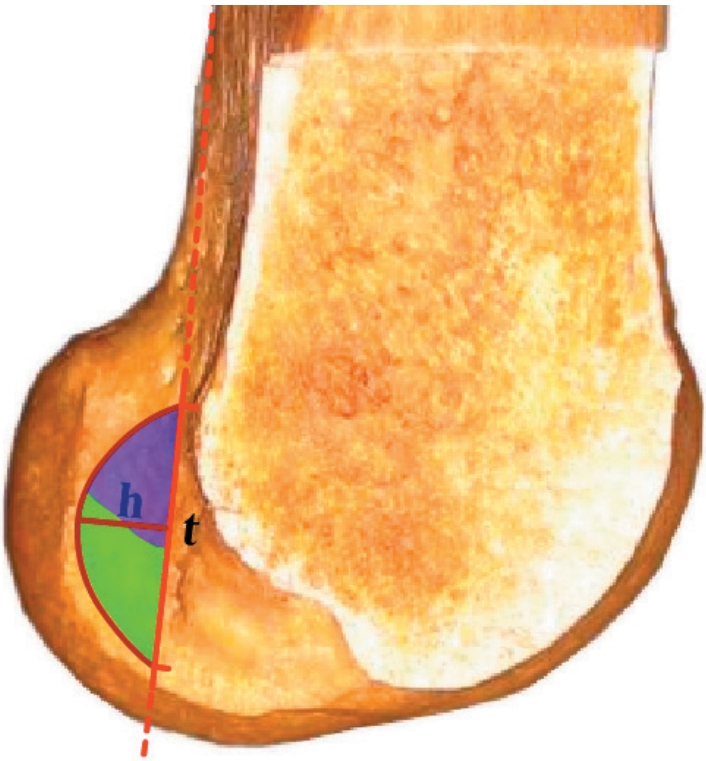

Slika 2. Shematski prikaz proksimalnog pripoja prednje ukrštene veze i njenih snopova na butnoj kosti: plavo – prednjeunutrašnji snop; zeleno – zadnjespoljašnji snop (t – dužina pripoja; h – visina pripoja/odsečka).

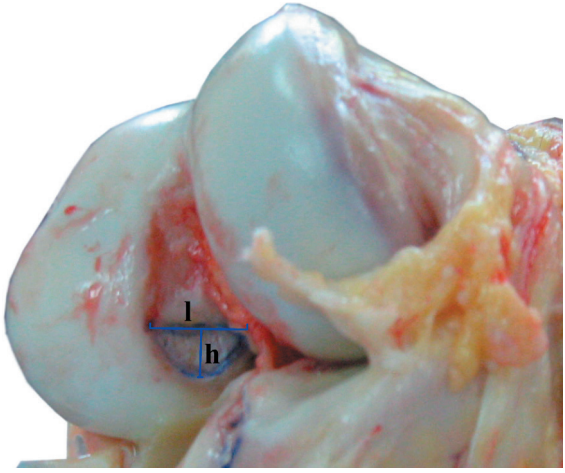

Slika 3. Pripoj prednje ukrštene veze na butnoj kosti (l – dužina pripoja; h – visina pripoja/odsečka).

Sa jedne strane LCA bi morala biti izometrična tokom čitave amplitude pokreta. Međutim, istraživanja govore u prilog tezi da je većina vlakana LCA neizometrična, odnosno da je samo mali deo vlakana koja se pripajaju na prednjem delu prednjeg međukondilarnog polja izometričan dok su ostala vlakna neizometrična.[5, 6]

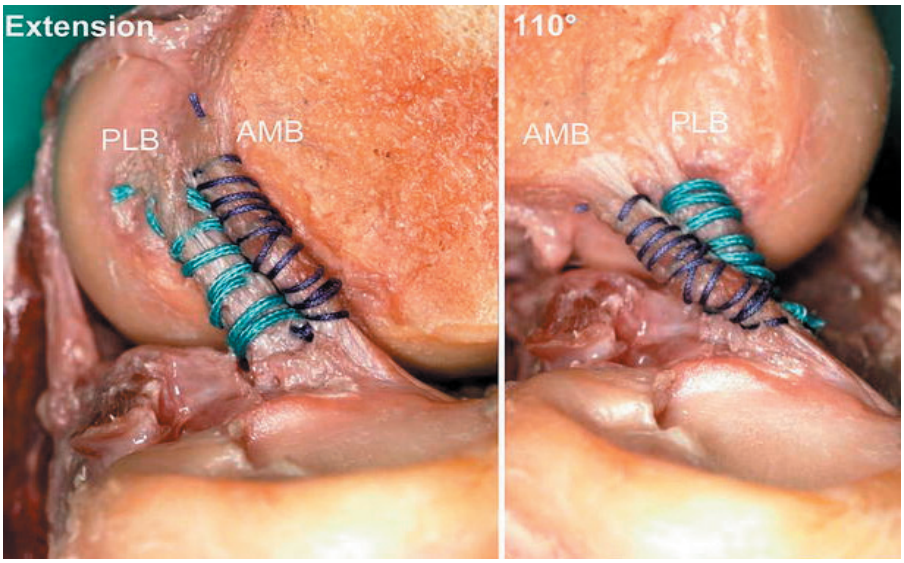

Slika 4. Položaj amteromedijalnog (AMB) i posterolateralnog (PLB) dela LCA prilikom ekstenzije i fleksije od 110°. Preuzeto od Duthon i sar[8]

Vlakna LCA su u položaju pune ekstenzije paralelno orijentisana i možemo ih podeliti na prednjeunutrašnji (anteromedijalni AM) i zadnjespoljašnji (posterolateralni PL) deo (Slika br. 5.). Anteromedijalni deo je zategnut u fleksiji a posterolateralni u ekstenziji.[7] Ovakva podela prednje ukrštene veze isuviše je jednostavna.

Amis i Dawkins [5] su u studiji vršenoj na 27 kadaverskih kolena ispitivali zategnutost pojedinih delova LCA tokom pokreta u zglobu kolena. Podelili su fibre na anteromedijalne, intermedijalne i posterolateralne. Utvrdili su da ni jedna vlakna nisu izomerična i da se sva vlakna tokom prvih 30° fleksije opuštaju i to anteromedijalna najmanje a posterolateralna najviše. Preostali deo fleksije do 120° anteromedijalna vlakna se zatežu i izdužuju za 2 mm, intermedijalna se vrlo malo izdužuju i ne vraćaju na dužinu u punoj ekstenziji već ostaju kraća 2 mm, dok se posterolateralna vlakna skraćuju za oko 4.5 mm (Grafik br. 1.). Merenje dužine vlakana pojedinih delova LCA komplikuje pokret fleksije jer se vlakna uvrću oko svoje osovine u različitim stepenima fleksije.

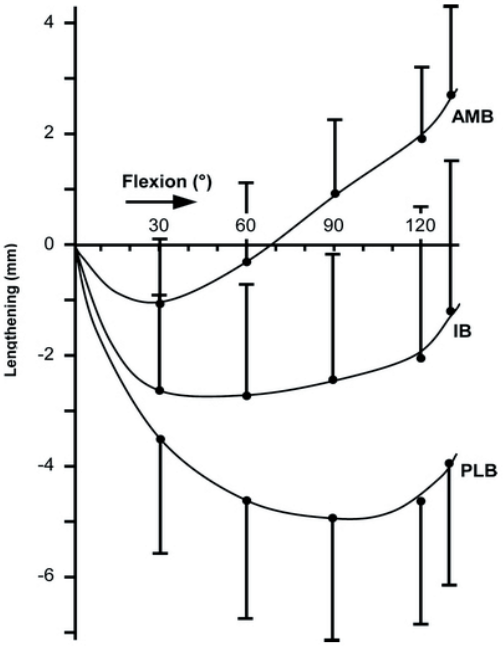

Grafik br. 1. Promena dužine pojedinih delova LCA (AMB-anteromedijalni deo, IB-intermedijalni deo, PLB-posterolateralni deo). Preuzeto od Amis et Dawkins.

Prednja ukrštena veza je ključna struktura u zglobu kolena, stabilizator za prednju tibijalnu translaciju i sekundarni stabilizator za tibijalnu rotaciju. Posle sekcije LCA prednja tibijalna translacija povećava se u proseku za 6.7 mm (od 2.8 do 13 mm) a rotacija za 3.8° (3° – 40°)[75]. LCA više stabilizuje unutrašnju nego spoljašnju rotaciju a takođe ima ulogu u stabilizaciji valgus-varus angulacije pri punoj ekstenziji.[9, 10]

LCA je vaskularizovana od srednje arterije kolena (*a. genus media*) preko sinovijalne membrane. Srednja arterija kolena, pošto se odvoji od zatkolene arterije (*a. poplitea*) i probije fibroznu zglobnu čahuru razgranava se po površini veze i daje probojne grane koje se anastomoziraju sa endoligamentarnim krvnim granama. Za razliku od zadnje ukrštene veze koja dobija 4 grane za vaskularizaciju, prednja ukrštena veza dobija samo jednu koja ulazi na mestu gde se ova dve veze ukrštaju i mimoilaze. Njene grane pružaju se po površini LCA gradeći mrežicu koja se anastomozira sa endoligamentoznim krvnim sudovima koji leže paralelno u odnosu na kolagene fibrile. Na mestu pripoja krvni sudovi veze anastomoziraju se sa subperiostalnim krvnim sudovima butne kosti i golenjače, ali su te anastomoze nedovoljne za ishranu rupturisane veze odvojene od glavne arterije.[11] Deo krvotoka LCA dobija i od donje unutrašnje i spoljašnje arterije kolena koje vaskularizuju masno jastuče i posredstvom njega ishranjuju prednju ukrštenu vezu. Golenjačni pripoj poseduje bolju vaskularizaciju koju crpi iz subperi-

ostalne arterijske mreže golenjače, za razliku od proksimalnog, pripoja na butnoj kosti koji dobija jako malo krvi od periostalnih krvnih sudova butne kosti.

Nervna vlakna prednje ukrštene veze potiču od golenjačnog živca. Deo nervnih vlakana prati vaskulatne elemente i ima vazomotornu ulogu. Mali deo mijeliziranih i nemijelizirana vlakna ulaze u ligament nezavisno od krvnih sudova i leže između fascikulusa.[12] Ona prenose duboki senzibilitet i nocioceptivne nadražaje. Nervni završeci nalaze se i na površini i u dubini veze. Slobodni nervni završeci, Rufinijeva i Pacinijeva telašca šalju impulse u nervni sistem dajući informaciju o položaju zgloba kolena, prenaprezanju veze i bolu.[13]

HISTOLOŠKA SVOJSTVA PREDNJE UKRŠTENE VEZE

LCA ima mikrostrukturu heliksa, veličine 120x20 μm sa uočljivim oblastima povećane celularnosti. Helikoidni razmak iznosi 45-60 μm, širina 20 μm a interval 5 μm. Na površini ligamenta nalazi se peritenon a unutra su smeštene ćelije, krvni sudovi i nervi. LCA sadrži veći broj ćelija u odnosu na tetive mišića i one su tipa okruglih fibroblasta sa longitudinalnom orjentacijom.[11] Ove ćelije stvaraju kolagen (uglavnom kolagen tipa I) i proteoglikane koje izlučuju izvan ćelije. Agregacijom kolagena, preko mikrofibrila, subfibrila i fibrila nastaje ligament.

Osnovna jedinica kolagena je tropokolagen. Tropokolagen je izgrađen od trostrukog heliksa alfa lanca sa karakterističnim vezama glicin-prolin-hidroksiprolin. Na ovim lancima se dešava konstantna hidroksilacija prolina i lizina. Tri ovakva lanca linearne organizacije izgrađuju tropokolagen. Ove osnovne jedinice, odnosno tropokolagen, grupišu se u četverostrukom nizu („quarter stagger“) i grade mikrofibrile prečnika 25-250 nm. Mikrofibrili se udružuju u subfibrile prečnika 1-20 μm, a subfibrili se udružuju u fibrile dijametra 100-250 μm. Fibrili su organizovani u više jedinice – subfascikuluse koji imaju talasast oblik i okruženi su endotenonom kojeg izgrađuje kolagen tipa II. 3-20 subfascikulusa udružuju se u fascikulus kojeg omotava epitenon. Veći broj fascikulusa veličine od 250 μm do nekoliko milimetara gradi vezu koju omotava paratenon.

Fibroblasti proizvode dve vrste alfa lanaca čijom kombinacijom se proizvodi preko 10 vrsta kolagena. Prednja ukrštena veza sadrži najvećim delom kolagen tipa I, zatim malo kolagena tipa III, ali u njemu se nalaze i kolagen tipa II, IV i VI. Posebnu čvrstinu prednjoj ukrštenoj vezi daju poprečne veze koje se nalaze između lanaca tropokolagena kojih je 12 do 17 puta više nego kod drugih tetiva. [14]

Između fleksibilne veze i rigidne kosti, na mestu ligamentarnog pripoja postoje 4 zone.[15] Prvu zonu izgrađuju talasasta kolagena vlakna, druga zona je fibrokartilaginozna i sadrži dosta hondrocita, treća zona je mineralizovana dok se četvrta zona sastoji od kolagenih vlakana koštanog matriksa vezanih za mineralizovanu hrskavicu. Ova zona sprečava koncentraciju stresa.

Kompleksna ultra-strukturalna organizacija LCA razlikuje se od ostalih veza po raznolikoj orijentaciji snopova i bogatom elastičnom sistemu. Valovitost i nelinearnost se tumače kao „nabiranje“ i „regrutovanje“ respektivno.[16] Nabiranje je predstavljeno regularnim sinusoidnim ponašanjem vlakana u ligamentu. Ovakva harmonična nabranost obezbeđuje „rezervu“ koja štiti vezu od pucanja prilikom uzdužnog istezanja. Sile malog intenziteta delimično ispravljaju ove sinusoide a za potpuno ispravljanje potrebna je sila većeg intenziteta. Dejstvom veće sile dolazi do „regrutovanja“ većeg broja vlakana i porasta krutosti tkiva koje rezultuje nelinarnom krivom opterećenje – izduženje.[8] Ovaj fenomen omogućava dodatnu zaštitu zgloba.

Drugi autori takođe opisuju mikrostrukturu LCA kao kombinaciju spiralno uvijenih i ispruženih talasastih vlakana koji grade nelinearnu, uvijenu mrežu. [17] Intenzitet talasa u našoj studiji nije zavisio od pola niti od mesta uzimanja praparata (proksimalni ili distalni kraj LCA). Manji intenzitet talasa praćen većom celularnošću opisan je od drugih autora unutar regenerisane tetive vitkog i poluopnastog mišića (semimembranosus – gracilis graft) za razliku od nativne LCA.[18] Ova studija je rađena na kolenim 35 Novozelandskih zečeva i pokazala je da unutar regenerisane LCA (graft) ne postoji očigledna longitudinalna orijentacija vlakana. U ovom slučaju navodi se da je za londitudinalnu orijentaciju vlakana potrebno dejstvo sile, kojoj tetivni graftovi nisu bili izloženi.

Strocchi i sar.[16] su opisali dve vrste mikrofibrila:

a. prvi tip ima nepravilan oblik i varijabilan dijametar od 35, 50 i 70 nm. Njega luče fibroblasti i on gradi 50,3% unutrašnjosti prednje ukrštene veze. Ove mikrofibrile su specializovane da pružaju otpor istezanju.

b. Drugi tip ima uniforman oblik i glatku granicu a dijametar mu je 45 nm. Sekretovan je od strane fibrohondroblasta i gradi 43,7% unutrašnjosti LCA. Ovi mikrofibrili su zaduženi za trodimenzinalnu organizaciju ligamenta.

LITERATURA

1. Stijak L, Radonjić V, Nikolić V, Blagojević Z, Herzog R. The position of anterior cruciate ligament in frontal and sagittal plane and its relation with the inner side of the lateral femoral condyle. Knee Surg Sports Traumatol Arthrosc. 2009;17(8):887-94.
2. Stijak L, Radonjić V, Nikolić V, Blagojević Z, Aksić M, Filipović B. Correlation between the morphometric parameters of the anterior cruciate ligament and the intercondylar width. Gender and age differences. Knee Surg Sports Traumatol Arthrosc. 2009;17(7):812-17.
3. Stijak L, Bumbasirević M, Kadija M, Stanković G, Herzog R, Filipović B. Morphometric parameters as risk factors for anterior cruciate ligament injuries – a MRI case-control study. Vojnosanit Pregl. 2014;71(3):271-6.

4. Stijak L, Sladojević M, Nikolić V, Blagojević Z, Šijački A, Đulejić V, et al. Topographic localisation of insertion of the anterior cruciate ligament. Acta Chir Iugosl. 2010;57(1):121-4.
5. Amis AA, Dawkins GPC. Functional anatomy of the anterior cruciate ligament. fibre bundle actions related to ligament replacements and injuries. J Bone Joint Surg Br. 1991;73(2):260-7.
6. Kurosawa H, Yamakoshi KI, Yasuda K, Sasaki T. Simultaneous measurement of changes in lenght of the cruciate ligaments during knee motion. Clin Orthop. 1991;(265):233-40.
7. Branthingan OC, Woshel AF. The mechanics of the ligaments and menisci of the knee joint. J Bone Joint Surg. 1941;23:44-6.
8. Duthon VB, Barea C, Abrassart S, Fasel JH, Fritschy D, Ménétrey J. Anatomy of the anterior cruciate ligament. Knee Surg Sports Traumatol Arthrosc. 2006;14(3):204-13.
9. Hseih H, Walker PS. Stabilizing mechanism of the loaded and unloaded knee joint. J Bone Joint Surg Am. 1976;58(1):87-93.
10. Kennedy JC, Weinberg HW, Wilson AS. The anatomy and function of the anterior cruciate ligament. As determined by clinical and morphological studies. J Bone Joint Surg Am. 1974;56(2):223-35.
11. Lešić A, Ukropina D, Mariani PP. Lečenje ligamenata kolena. Beograd: Medicinski fakultet i CIBIF - Centar za izdavačku, bibliotečku, informatičku i fotofilmsku delatnost; 1997.
12. Schultz RA, Miller DC, Kerr CS, Micheli L. Mechanoreceptors in human cruciate ligaments. A histological study. J Bone Joint Surg Am. 1984;66(7):1072-6.
13. Smith BA, Livesay GA, Woo SL. Biology and biomechanics of the anterior cruciate ligament. Clin Sports Med. 1993;12(4):637-70.
14. Cooper RR, Misol S. Tendon and ligament insertion. A light and electron microscopic study. J Bone Joint Surg Am. 1970;52(1):1-20.
15. Strochi R, De Pasquale V, Gubellini P Facchini A, Marcacci M, Buda R, et al. The human anterior cruciate ligament: histological and ultrastructural observations. J Anat 1992;180(Pt 3):515-9.
16. Hadjicostas PT, Soucacos PN, Koleganova N, Krohmer G, Berger I. Comparative and morphological analysis of commonly used autografts for anterior cruciate ligament reconstruction with the native ACL: an electron, microscopic and morphologic study. Knee Surg Sports Traumatol Arthrosc. 2008;16(12):1099-107.
17. Gill SS, Turner MA, Battaglia TC, Leis HT, Balian G, Miller MD. Semitendinosus regrowth: biochemical, ultrastructural, and physiological characterization of the regenerate tendon. Am J Sports Med 2004;32(5):1173-81.

VASKULARIZACIJA PREDNJE UKRŠTENE VEZE KOLENA

Vukomanović Boris, Aleksandrić Dejan, Bogosavljević Nikola Prednji ukršteni ligament (LCA) je jedna od najčešće istraživanih struktura lokomotornog

Prednji ukršteni ligament (LCA) je jedna od najčešće istraživanih struktura lokomotornog sistema o kojoj je objavljeno nekoliko hiljada naučnih publikacija ali i dalje nastavlja da stimuliše nove rasprave i izazove među istraživačima i ortopedskim hirurzima

Učestalost povreda te veze i dosadašnje primene raznih načina lečenja među kojima se sve više pridaje značaj rekonstrukciji ove veze kao i podataka da 10–30% pacijenata navodi tegobe nakon toga, u smislu bolova i nestabilnosti, dovodi nas do toga da krajnji cilj približavanja anatomskoj rekonstrukciji,što je ključ uspeha, ostaje i dalje.

Istraživanja u vezi sa snabdevanjem krvlju (vaskularizacijom) ukrštenih ligamenata vezana su za makromorfoloska ispitivanja sa retkim nalazima mikromorfoloskih karakteristika vaskularizacije LCA (1–3).

Dosadašnje anatomske studije izdvajaju dva izvora vaskularizacije prednje ukrštene veze.To su pre svih grane srednje arterije kolena, (*a. genus media*, AGM), kao i grančice donje spoljašnje i donje unutrašnje arterije kolena, (*aa. genus inferior medialis et lateralis*) koje predstavljaju završne grančice arterijske mreže kolena (*rete articulare genus*) grana poplitealne arterije (4).

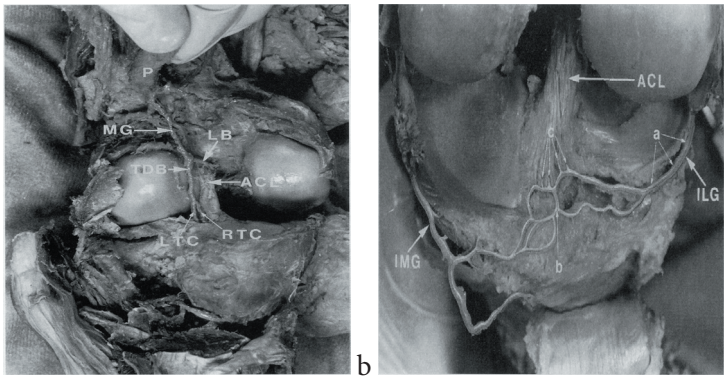

a b

Slika 1. *Kadaverični supstrat levog kolena:* ***a*** *– pogled sa zadnje strane 1)Srednja genukularna arterija (MG) koja potiče od poplitealne arterije (PA) i obezbeđuje ligamentarne grane (LB); 2) Tibijalne descedentne grane (TDB) koje polaze od MG prema dorzalnom aspektu ACL 3) TDB koja se grana na dve kondilarne grane;* ***b*** *– pogled sa prednje strane: a) inferiorna lateralna genikularna arterija (ILG) polazi od nivoa zglobne linije i vaskularizuje periferni deo lateralnog meniskusa. b) inferiorna medijalna genikularna (IMG) i inferiorna lateralna genikularna (ILG) arterije uranjaju u infrapatelarno masno jastuče i anamostiziraju se. (Preuzeto iz Toy BJ, Yeasting RA, Morse DE, McCann P. Arterial supply to the human anterior cruciate ligament. J Athl Train 1995;30:149-152)*

Danas još uvek nisu definisane završne zone vaskularizacije LCA pa se ukazuje potreba za precizno registrovanje anatomskih karakteristika *a. genus mediae* (AGM) i aa. *inferior lateralis et medialis* i njenih grana, ekstrakapsularnih, intrakapsularnih i intraligamentarnih. Mikromorfološko ispitivanje topografskih osobina i mernih karakteristika srednje arterije kolena kao glavne arterije i njenih terminalnih grana, omogućilo bi da se precizno definišu vaskularne teritorije prednje ukrštene veze, što bi kod raznih rekonstrukcija pomoglo da se približimo postavljanju grafta u poziciju najbliže anatomskoj koja bi omogućila proces neovaskularizacije grafta, njegovog preživljavanja a samim tim uspešnijoj rekonstrukciju povređenog prednjeg ukrštenog ligamenta. Detaljno poznavanje karakteristika periligamentozne i supsinovijalne arterijske mreže prednje ukrštene veze, kao i njenih pripoja može da bude osnova razumevanja mesta rupture LCA i uspešnog hirurškog rešavanja povreda LCA i bazična podrška u rekonstruktivnoj hirurgiji ovog ligamenta.

U prvom delu studije naš pregled bio je fokusiran na anatomske karakteristike srednje genikularne arterije (AGM) i njenih grana u odnosu na zadnju kapsulu zgloba kolena i u odnosu na LCA. U drugom delu su definisane zone vaskularizacije LCA.

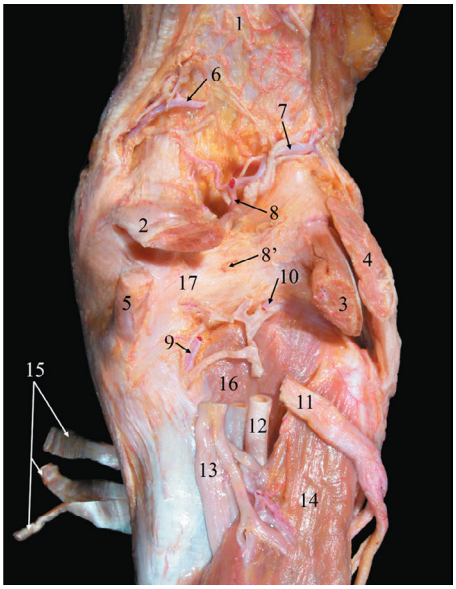

Slika 2. *Posteriorni aspekt desnog kolena pokazuje duboke slojeve poplitealne fose (duboka disekcija). Poplitealna površina femura (1), medijalna glava mišića gastriknemiusa (2), lateralna glava mišića gastriknemiusa (3), mišić biceps femoris (4), tetiva semimebranosusa (5), superiorna medijalna genikularna arterija (6), superiorna lateralna genikularna arterija (7), srednja genikularna arterija (8), inferiorna srednja genikularna arterija (10), zajednički fibularni nerv (11), poplitealna arterija (12), tibijalni nerv (13), mišić soleus (14), tetive pes anserinusa (15), poplitealni mišić (16), kosi poplitealni ligament(17).*

Napravljena je studija mikromorfoloških karakteristika srednje arterije kolena (AGM) i njenih grana koja je sprovedena u Labaratorji za vaskularnu anatomiju. Kako bi se pomoglo u razumevanju položaja poplitealne arterije i srednje genikularne arterije, usko povezanih sa zadnjom stranom tibijalnih i femoralnih kondila, napravili smo multidirekcionu kompijuterizovanu angiografiju (MDCTA) područja kolena.

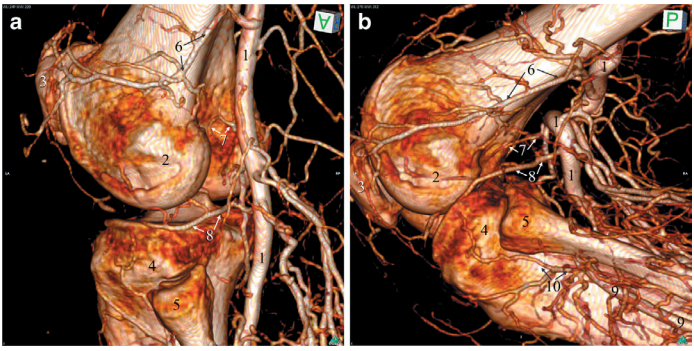

Slika 3. *Slika lateralna multidetektorski kompjuterizovane tomografske angiografije (MDCTA) levog kolena u punoj ekstenziji (a), i na 120 ˚ fleksije (b). Leva poplitealna arterija (1), lateralni kondil femura (2), patela (3), lateralni kondil tibije (4), glava fibule (5), superiorna lateralna genikularna arterija (6), srednja genikularna arterija (7), inferiorna lateralna genikularna arterija (8), anteriorna tibijalna arterija (9), tibijalna rekurentna arterija (10).*

Standardni udžbenici anatomije kolena sadrže nedovoljne podatke o anatomiji ekstra i intrakapsularnog dela AGM i mikroanatomskih karakteristika vaskularizacije LCA (5). Naša studija je potvrdila da je AGM najkraća, najdublja i najmanja vidljiva poplitalna grana zadužena za vaskzlarizaciju kolenog zgloba. AGM je glavni i najvažniji sud za vaskularizaciju ukrštenih ligamenata i susednih tkiva. To je jedinstvena arterija, neuparena grana poplitealne arterije koja se prostire napred prema kapsuli zgloba potpuno okružena masnim tkivom i pokazuje promenljive krivine u odnosu na ispruženost kolenog zgloba (6).

Skapineli (*Scapinelli*) je opisao da AGM prodre u zglob kroz jednu od postojećih otvora u kosom poplitealnom ligamentu, ili retko iznad ligamenta (5). Međutim, utvrdili smo da AGM ulazi u kolenski zglob na dva mesta: odmah iznad gornje granice kosog poplitealnog ligamenta u 63,3% slučajeva ili prolazeći kroz sam ligament u 36,7%. Bilo je očigledno da tačan položaj unosa MGA nije precizno predstavljen (6).

Intrakapsularini segment AGM svojim granama vaskularizuje meka tkiva interkondilarne jame (zadnji deo zglobne kapsule, masno i rastresito vezivno tkivo koje ispunjava ovaj prostor i zadnji deo zgloba, zadnje rogove meniskusa i ukrštene veze sa sinovijom koja ih prekriva spreda i sa strana) i susedne koštane površine tibije (nishodne grane) i femura (ushodne grane). LCA dobija arterijsku vaskularizaciju preko završnih grana srednje genikularne arterije koje ulaze

kroz međuprostor između prednje i zadnje ukrštene veze, na granici srednje i gornje trećine LCA i deli se na dve završne grane, ushodnu i nishodnu (Slika 4). Ove dve grane nastavljaju ushodno i nishodno (ka krovu interkondilarne jame i lateralnom kondilu femura i interkondilarnom delu tibije, u koje poniru) u intraartikularnom i ekstrasinovijalnom prostoru iza LCA, dajući grančice koje obrazuju sinovijalnu arterijsku mrežu i delimično poniru u sam ligament. Donji, distalni deo LCA dobija tanane sudove i iz infrapatelarnih grana donjih arterija kolena, *aa. genus inferior medialis et lateralis* (7).

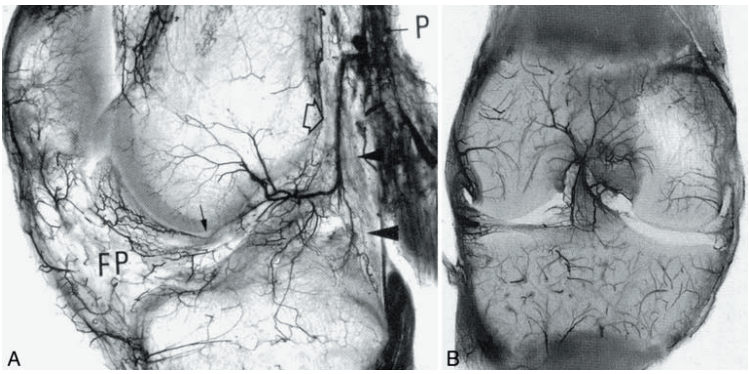

Slika 4. *A – sagitalni presek pokazuje odvajanje srednje genikularne arterije (MGA) od poplitealne arterije (P) pod pravim uglom (bela strelica) i vertikalni pravac pružanja ispred zadnje kapsule (crne strelice) i njena intraartikulanra koštana i mekotkivna distribucija. Descedentne grane za ukrštene ligamente su jasno vidljive. Male strelice ispred LCA pokazuju neke arteriole unutar mukoze ligamenta koje se očigledno anastomoziraju sa interkondilarnim descedentnim granama MGA. FP (infrapatelarno masno tkivo), B – Koronarni presek, pokazuje distribuciju grana na interkondilarnom delu krova femura nalik fenu (Preuzeto i modifikovano iz Duthon VB, Barea C, Abrassart S, Fasel JH, Fritschy D, Menetrey J. Anatomy of the anterior cruciate ligament. Knee Surg Sports Traumatol Arthrosc 2006;14:204-213)*

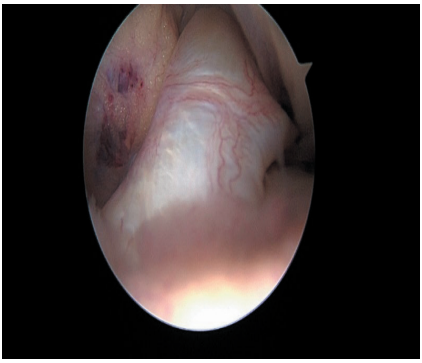

Slika 5*. Artroskopski pogled periligamentozne vaskularizacije LCA*

Periligamentozne arterije i supsinovijalna mreža (Slika 5) jedini su izvor vaskularizacije LCA, pošto sudovi koji iz kosti ulaze u ligament ne postoje. Arterije koje vaskularizuju ligament periligamentozno poniru u okolnu koštanu supstancu dajući grane za koštano tkivo, gde se intrakoštano anastomoziraju sa arterijama koje vaskularizuju kost, poreklom iz gornjih (za donji okrajak femura) i donjih (za gornji okrajak tibije) arterija kolena (7–9).

Male arterije u samom ligamentu porekla su iz površinske, supsinovijalne mreže, koji u ligament poniru na raznim nivoima. Njihov intraligamentni put je uglavnom longitudinalan, paralelan pravcu pružanja kolagenih vlakana. Na histološkim preparatima arteriole, prekapilari i kapilari su u interfascikularnim pregradama. Dok su u proksimalnom i srednjem delu LCA ovi sudovi uglavnom nishodno orijentisani, u distalnom delu veze imaju ushodnu orijentaciju (8, 10).

Distribucija krvnih sudova u sastavu ligamenta nije homogena. Proksimalni deo LCA ima više krvnih sudova nego distalni deo koji je fizioloski avaskularan.Gornji deo LCA je vaskularizovan sa kolateralnim granama arterija usmerenih na krov interkondilarnog zareza i ka bočnim kondilima. Fibrokartilaginozni region u anteromedijalnom delu ligamenta je avaskularan.Uzdužno orijentisani intraligamentni sudovi ne prelaze hrskavičavu zonu i nema vaskularne penetracije iz suphondralne kosti (11).

Poreklo AGM kao grane poplitealne arterije, njen ekstrakapsularni tok i položaj su važni za hirurški pristup rekonstrukcije LCA. Poznavanje mesta ulaska kroz kapsulu zgloba i prostiranja prema proksimalnom delu LCA sa distribucijom završnih ushodnih i nishodnih grana koje vaskularizuju prednji i zadnji ukršteni ligament može pomoći ortopedskom hirurgu za bezbedno sprovođenje hirurške procedure i postavljanju grafta u anatomsku poziciju tokom rekonstrukcije prednje ukrštene veze.

LITERATURA

1. Toy BJ, Yeasting RA, Morse DE, McCann P. Arterial supply to the human anterior cruciate ligament. J Athl Train. 1995;30(2):149-52.
2. Scapinelli R. Vascular anatomy of the human cruciate ligaments and surrounding structures. Clin Anat. 1997;10(3):151-62.
3. Toy BJ, Yeasting RA, Morse DE, McCann P. Arterial supply to the human anterior cruciate ligament. J Athl Train. 1995;30(2):149-52.
4. Stijak LM. Ispitivanje spoljašnjih i unutrašnjih faktora značajnih za povredu prednje ukrštene veze zgloba kolena u sportski aktivnoj populaciji [dissertation]. Beograd: Univerzitet u Beogradu, Medicinski fakultet; 2012.
5. Blagojević Z, Vukomanović B, Kadija M, Stevanović V, Manojlović R, Džinović D, et al. Microsurgical anatomy of the extra-articular segment of middle genicular artery. Int Orthop. 2015;39(11):2109-15.

6. Vukomanović BD. Mikromorfološke karakteristike pripoja i segmenata prednje ukrštene veze i njihov mogući uticaj na mesto povređivanja i način rekonstrukcije ove veze [dissertation]. Beograd: Univerzitet u Beogradu, Medicinski fakultet; 2018.
7. Petersen W, Tillmann B. Structure and vascularization of the cruciate ligaments of the human knee joint. Anat Embryol (Berl). 1999;200(3):325-34.
8. Duthon VB, Barea C, Abrassart S, Fasel JH, Fritschy D, Menetrey J. Anatomy of the anterior cruciate ligament. Knee Surg Sports Traumatol Arthrosc. 2006;14(3):204-13.
9. Bicer EK, Lustig S, Servien E, Selmi TA, Neyret P. Current knowledge in the anatomy of the human anterior cruciate ligament. Knee Surg Sports Traumatol Arthrosc. 2010;18(8):1075-84.
10. Shim S, Leung G. Blood supply of the knee joint. A microangiographic study in children and adults. Clin Orthop Relat Res. 1986;(208):119-25.
11. Duthon VB, Barea C, Abrassart S, Fasel JH, Fritschy D, Menetrey J. Anatomy of the anterior cruciate ligament. Knee Surg Sports Traumatol Arthrosc. 2006;14(3):204-13.

MIKROANATOMSKE KARAKTERISTIKE ARTERIJSKE VASKULARIZACIJE PREDNJE UKRŠTENE VEZE

Laketić Darko

Prednja ukrštena veza (*ligamentum cruciatum anterius – LCA*) pripada centralnom odeljku kolenog zgloba. Sa zadnje strane, od sadržaja zatkolene jame odvaja ga fibrozni list zglobne čahure i zadnja ukrštena veza, obe bočne strane oblaže sinovija dok na njegovu prednju stranu naleže masno jastuče. Samim tim on je intrakapsularan ali ekstrasinovijalan ligament. Pruža se od prednjeg međukondilarnog polja na gornjem okrajku golenjače (*area intercondylaris anterior*) ukoso nazad, nagore i upolje do zadnjeg dela unutrašnje strane spoljašnjeg kondila butne kosti. Pripoj na kondilu butne kosti ima oblik tangencijalnog odsečka kruga, čija je tangencijalna linija dužine 23 mm okrenuta prema napred i nadole a pravac joj je vertikalan na pravac pružanja LCA, dok se konveksni deo odsečka nalazi nazad, nagore i delimično prati konveksitet proksimalnog dela spoljašnjeg butnog kondila (1, 3).

Neophodno je istaći da je mreža krvnih sudova oko ligamenta razvijenija nego interligamentarna i nešto manje su vaskularizovani središnji delovi ligamenata. Razlog se nalazi u specifičnoj građi ligamenata tj. njihovoj uvijenosti oko svoje uzdužne osovine, što po nekim autorima ima za posledicu izvestan stepen kompresije krvnih sudova u srednjem delu sa posledično slabijom vaskularizacijom ovog dela (2). Ispitivanja su ukazala da je vaskularizacija pripoja ukrštenih ligamenata na butnoj kosti bolja nego kod onih na golenjači, što se naročito odnosi na prednji ukršteni ligament (3).

Uporedna ispitivanja vaskularnog sistema prednjeg i zadnjeg ukrštenog ligamenta ukazala su da je mreža krvnih sudova prednjeg ukrštenog ligamenta manje razgranata i oskudnija u odnosu na zadnji. To se može objasniti time što je zadnji ukršteni ligament u bližem kontaktu sa sinovijalnom opnom zadnje strane zglobne čaure koja prelazi na njegova hvatišta i pokriva čitavu zadnju stranu (4).

Izloženost povređivanju tokom hirurških intervencija na strukturama zgloba kolena, navodi na zaključak da je praktični značaj poznavanja mikroanatomskih i morfometrijskih karakteristika AP veoma veliki (5–7).

Jedna grupa autora tvrdi da postoji bogata vaskularizacija proksimalnog i distalnog dela ligamenta, dok je centralni deo potpuno avaskularan (8–10). Upravo je to bilo karakteristično za studije koje su koristile injekcionu tehniku, koje su pokazale nejednaku gustinu sudova u delovima LCA. Injekcione tehnike mogu da daju neočekivano nepouzdane rezultate zavisno od stanja krvnih sudova i kvaliteta injekcionog materijala. Takođe, mnoge od ranijih studija su urađe-

ne na animalnom modelu, što često ne može da se ekstrapolira na čoveka, posebno zbog različite anatomije struktura koje se porede[11].

Fokus u našoj studiji bio je na mikromorfometrijskim i histohemijskim ispitivanjima načina organizacije LCA, njegovih pripoja, fascikularne građe tri segmenta (proksimalni, srednji i distalni), kao i mernih karakteristika srednje arterije kolena (dužina i prečnik), kao i njenih grana. U drugom delu studije radili smo imunohistohemijska ispitivanja koja su nam omogućila preciznu identifikaciju i određivanje kapilarne mreže segmenata LCA, kao i mastocita u ligamentu. Na taj način smo uspeli da izvršimo tipizaciju segmenata LCA na osnovu kapilarne gustine i broja mastocita.

Istraživanja smo sprovodili u Laboratoriji za vaskularnu anatomiju Instituta za anatomiju Medicinskog fakulteta u Beogradu i Institutu za histologiju i embriologiju Medicinskog fakulteta u Beogradu.

LCA na našim preparatima je pokazivao tipičnu histohemijsku građu sličnu drugim odgovarajućim strukturama vezivnog tkiva. Čine ga brojni snopovi gustog regularnog vezivnog tkiva, fascikulusi, osnovne vezivne jedinice, izgrađeni od paralelnih snopova kolagena između kojih se uočavaju jedra retkih fibroblasta. Svaki fascikulus je sačinjen od više supfascikulusa (dvadesetak) obavijenih endotenonijumom, omotačem od vezivnog tkiva, koji okružuje i povezuje snopove kolagenih vlakana. Više primarnih snopova formira fascikuluse koje okružuje vezivnotkivni omotač nazvan peritenonijum. Endotenonijum i peritenonijum sadrže kapilare, nerve i limfne sudove. Epitenonijum okružuje čitav ligament i povezan je sa unutrašnjim vezivnim omotačima.

Vezivna vlakna LCA su paralelna, gusta i pravilno poređana. Predstavljavljaju kombinaciju paralelnih i uvijenih vlakana upakovanih u funkcionalnu mrežu.

Vezivna vlakna LCA su paralelna, gusta i pravilno poređana. Predstavljavljaju kombinaciju paralelnih i uvijenih vlakana upakovanih u funkcionalnu mrežu (Slika 1).

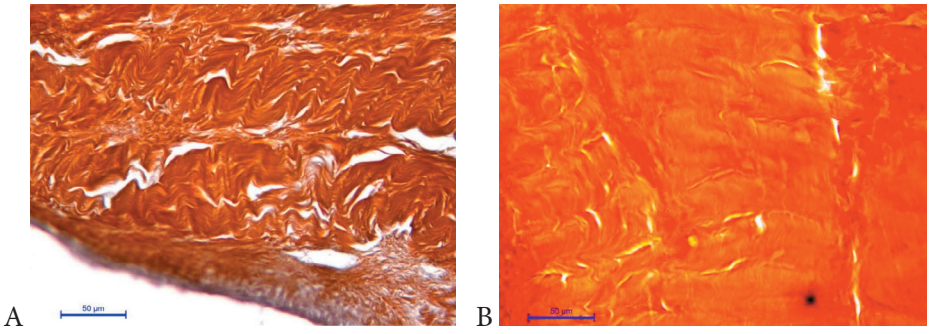

Slika 1. Gusta talasasta kolagena vlakna LCA pravilno raspoređena na uzdužnom preseku (impregnacija srebrom x400)

Pripoji LCA na prednjem interkondilarnom polju tibije i spoljašnjem kondilu femura pokazuju sličnosti. Centralna zona pripoja je po tipu direktnog pripoja, dok je periferna zona jednostavnije građe i odgovara indirektnom pripoju (12).

A) Direktni ili fibrokartilaginozni pripoj na tibiji i femuru pokazuje **četiri** izražena histološka sloja: sloj vezivnih vlakana ligamenta, sloj nekalcifikovane fibrozne hrskavice, prelaznu zonu, sloj kalcifikovane fibrozne hrskavice i kost. Prelazna zona predstavljena je bazofilnom linijom koja označava front kalcifikacije hrskavice, odnosno mehaničku granicu između mekog i čvrstog tkiva. Kolagena vlakna ligamenta nastavljaju kroz prelaznu zonu i prelaze iz nekalcifikovane fibrozne hrskavice u kalcifikovanu fibroznu hrskavicu.

B) Indirektni ili fibrozni pripoj na tibiji i femuru odlikuje se sa dva izražena histološka sloja: sloj vezivnih vlakana ligamenta i kost.

A. genus media (AGM) vaskularizuje meka tkiva interkondilarne jame (zadnji deo zglobne kapsule, masno i rastresito vezivno tkivo koje ispunjava ovaj prostor i zadnji deo zgloba, zadnje rogove meniskusa i ukrštene veze sa sinovijom koja ih prekriva spreda i sa strane) kao i koštane površine tibije i femura (13).

Ova istraživanja su prikazala da AGM u neposrednoj blizini LCA daje više malih arterija namenjenih vaskularizaciji samog LCA (Slika 1). Po odvajanju od stabla AGM ove arterije malog kalibra su se granale i formirale finu arterijsku mrežu na površini LCA iz koje su polazili tanani penetrantni sudovi za tkivo ligamenta (Slika 2).

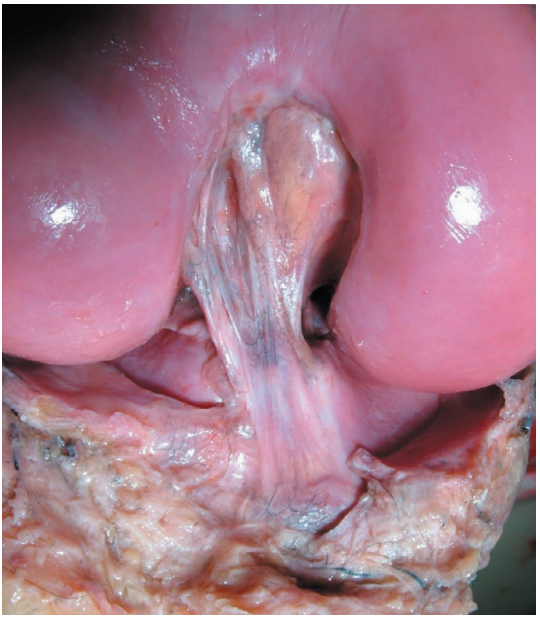

Slika 2. Intrakapsularni segment AGM, pogled spreda na LCA (tuš želatin)

Ekstraligamentarne arterije daju manje ogranke koji ulaze u LCA i vaskularizuju sve vezivne strukture. U ligamentu smo zapazili male arterije, arteriole, prekapilare, kapilare, venule i male vene.

Gusta vaskularna mreža ispunjava sinovijalni omotač površine LCA. U samom ligamentu kapilari prate snopove vezivnih vlakana. Kapilarna mreža u samom LCA nije intenzivna i gusta. Vezivna kolagena vlakna dobijaju kapilarne sudove sa površine veze, iz guste sinovijalne arterijske mreže.

Imunohistohemijska (IHH) metoda bojenja na marker endotelnih ćelija CD34 pokazala je svu složenost i izraženost sinovijalne vaskularne mreže i diskretnost intraligamentoznih sudova (Slika 3 A i B). Mali krvni sudovi, kapilari i prekapilari, pružali su se duž i oko malih grupa kolagenih vlakana. Samo kapilari su posebno dopirali do najdubljih delova ligamenta (14).

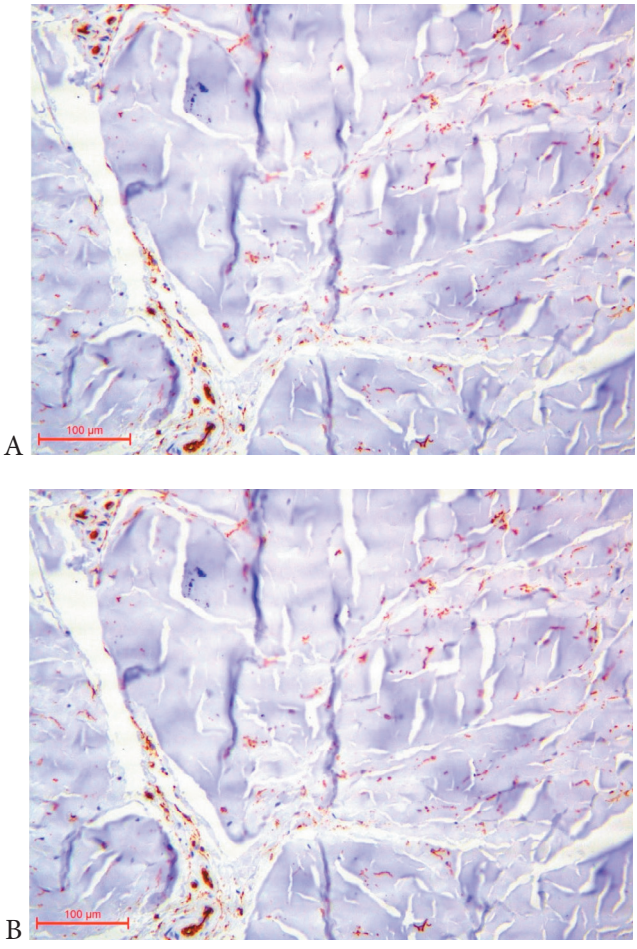

Slika 3 A i B. Mikrovaskularna perifacikularna i intrafacikularna mreža LCA. Vide se brojni sudovi sa kapilarnom mrežom (x200, x400, IHH CD34).

Histološka proučavanja intraligamentoznih arterija LCA korišćenjem mikroskopa, započinjala su analiziranjem histoloških preparata obojenih trihromnom metodom po Masonu (*Masson*), što nam je omogućavalo lako uočavanje brojnih manjih i većih krvnih sudova ispunjenih eritrocitima (Slika 4).

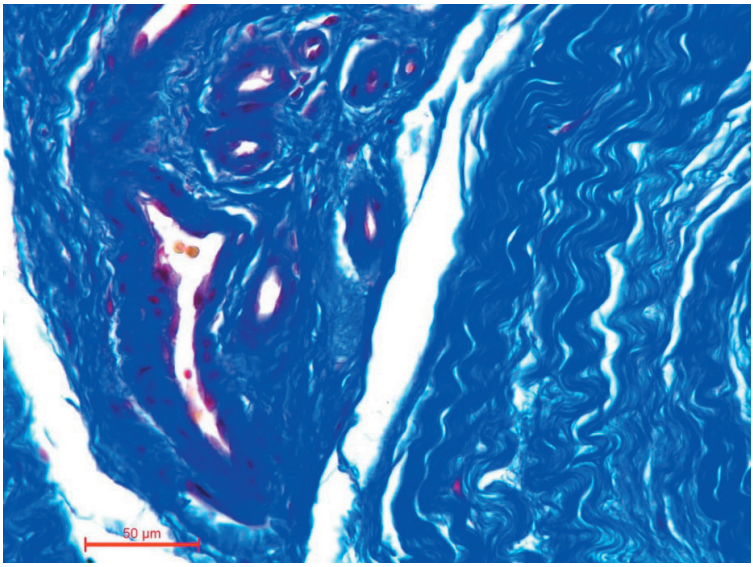

Slika 4. Fotomikrografija LCA. Sinovijalni krvni sudovi su ispunjeni eritrocitima (trihromsko bojenje po Massonu x400)

LCA dobija isključivo arterijsku krv iz supsinovijalne mreže i periligametarnih arterija. I u ovom slučaju je karakteristično da arterije koje vaskularizuju ligament poniru u okolnu koštanu supstancu, dajući grane za kost, i grade anastomoze sa arterijama koje vaskularizuju kost.

Naše analize preparata LCA koje se odnose na njegovu vaskularizaciju u saglasnosti su sa već objavljenim rezultatima na ovu temu (15). LCA dobija arterijsku krv iz AGM. Grančice koje polaze iz AGM granaju se u vidu mreže u sinovijalnom tkivu koje obavija ligament. Iz sinovijalnog tkiva mali arterijski sudovi poniru u LCA i nastavljaju kao longitudinalno orijentisani intraligamentozni sudovi (16). Prokrvljenost samog tkiva ligamenta je mnogo manja nego vaskularna mreža sinovijalnog omotača. Krvni sudovi su takođe nađeni u međufascikularnom vezivnom tkivu, između uzdužnih snopova vlakana, gde su zaštićeni od sila istezanja ligamenta.

Mi smo istraživali koji je se to broj mikrosudova nalazi u svakoj trećini LCA i da li postoje razlike u broju. Testiranje značajnosti razlike broja mikrosudova LCA, na tri trećine LCA, proksimalne, srednje i distalne, pokazalo je da ne postoji statistički značajna razlika u broju mikrosudova po trećinama LCA. Krvni sudovi se uniformno raspoređuju bez obzira na posmatrani deo LCA (Grafikon 1).

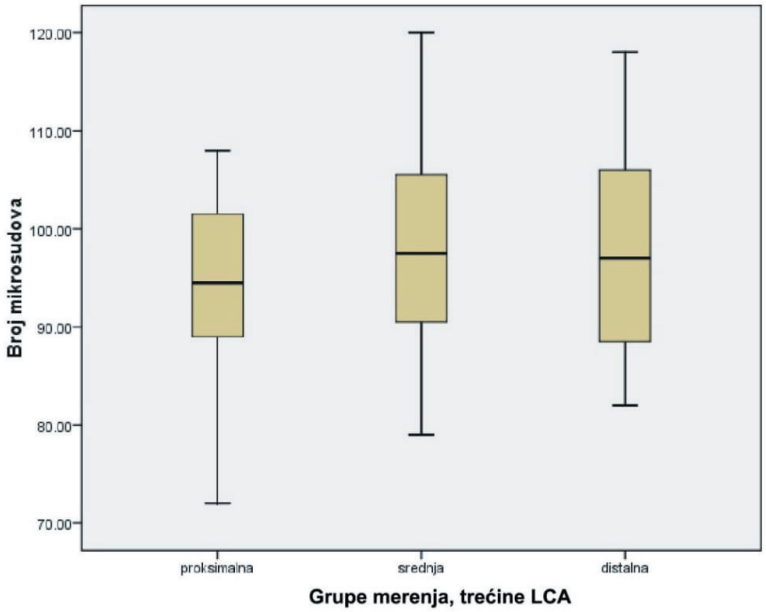

Grafikon 1. Grafički prikaz distribucije broja mikrosudova LCA u okviru proksimalnih, srednjih i distalnih trećina LCA.

Ovaj rezultat je nešto drugačiji od prikaza u nekim drugim istraživanjima, gde je prosečna vrednost bila takva da je bilo manje malih krvnih sudova po mikroskopskom polju. Druga grupa autora, koji su koristili bojenje bakrom na 200 polja (svako veličine 1/200 dela inča), naveli su manje krvnih sudova po polju. Razlike između njihovih i naših nalaza imaju više mogućih razloga. Prvo, navedeni autori su koristili histološke pločice bojene hematoksilin-eozinom (bojenje koje ne omogućava detaljno prikazivanje kapilare, mali su i neuočljivi), dok smo mi primenili mnogo preciznije i pouzdanije, specifično za označavanje endotelnih ćelija krvnih sudova, imunohistohemijsko bojenje na CD34 (17). Drugo, navedeni autori su isključivo identifikovali kapilare, dok smo mi brojali sve mikrosudove, tj. i kapilare i prekapilare. Treće, ovi autori su isključili iz brojanja kapilare okolnog vezivnog tkiva, dok smo mi brojali ne samo mikrosudove u LCA, već i u vezivnom tkivu koje okružuje male snopove vlakana.

Mastociti (MAST) su povremeni „stanovnici" vezivnog tkiva i često se označavaju kao „tkivni bazofili". Potiču od $CD34^+/CD117^+$ mijeloidnih progenitornih ćelija koštane srži, cirkulišu u krvi u toku nezrelog stadijuma, a potom naseljavaju tkiva. Iako su najpoznatiji po svojoj ulozi u alergiji i anafilaksiji, MAST imaju veoma važnu ulogu u procesu angiogeneze, blisko su uključeni u zarastanje rana i ožiljavanje. Oni imaju i značajne veze sa upalnim bolestima zglobova. Dokazano je da su MAST uključeni u aktiviranje upalnih ćelija u zglobovima (npr. reumatoidni artritis) i koži (npr. bulozni pemfigoid).

Mastociti imaju ključnu ulogu u upalnim procesima. Kada se aktivira, ćelija može ili selektivno osloboditi (*pojedinačna degranulacija*) ili brzo otpustiti (*anafilaksna degranulacija*) „posrednika" ili supstance koji izazivaju upale.

Na osnovu svega iznetog o značaju mastocita moglo bi da se spekuliše da sličnu ulogu imaju i mastociti u LCA. Do sada nema publikovanih radova o prisustvu mastocita u LCA kod ljudi niti o njihovom fiziološkom i patofiziološkom značaju na ovoj lokalizaciji. Mi smo u samom LCA mastocite retko nalazili, uvek u blizini krvnih sudova, a izuzetno retko u centralnom segmentu fascikulusa. Prisustvo mastocita smo registrovali u adventiciji arterije i vena i u slojevima sinovijalnog pokrivača. Nismo uočili da je distribucija mastocita vezana za blizinu senzornih nervnih vlakana (18).

Najviše mastocita je nađeno u perifernoj zoni LCA, gde je i vaskularna mreža ligamenta najrazvijenija. Mastocite obično nalazimo u dobro vaskularizovanim i inervisanim tkivima, posebno u blizini graničnih predela spoljašnje i unutrašnje sredine. Sinovija je intraartikularna struktura bogato inervisana nociceptivnim vlaknima u kojoj uz krvne sudove nalazimo i brojne mastocite. Aktivisana nociceptivna vlakna oslobađaju neuropeptide, kao što su SP i CGRP, koji pokreću arterijsku vazodilataciju, ekstravazaciju plazme i degranulaciju sinovijalnih mastocita što može izazvati proces označen kao neurogena inflamacija (19, 20).

LITERATURA

1. Kurosawa H, Yamakoshi KI, Yasuda K, Sasaki T. Simultaneous measurement of changes in length of the cruciate ligaments during knee motion. Clin Orthop Relat Res. 1991;(265):233-40.
2. Adamczyk G. ACL – deficient knee. Acta Clinica. 2002;2(1):11-6.
3. Hart R, Wco S, Newton P. Ultrastructural morphometry of anterior cruciate and medial collateral ligaments: an experimental study in rabbits. J Orthop Res. 1992;10(1):96-103.
4. Bray R, Fischer A, Frank C. Fine vascular anatomy of adult rabbit knee ligaments. J Anatom. 1990;172:69-79.
5. Vassallo P, Reiser MF, Strobel M, Peters PE. Popliteal pseudoaneurysm and arteriovenous shunt following arthroscopic meniscectomy: case report. Cardiovasc Intervent Radiol. 1989;12(3):142-4.
6. Zaidi SH, Cobb AG, Bentley G. Danger to the popliteal artery in high tibial osteotomy. J Bone Joint Surg Br. 1995;77(3):384-6.
7. Wang SQ, Gao YS, Wang JQ, Zhang CQ, Mei J, Rao ZT. Surgical approach for high-energy posterior tibial plateau fractures. Indian J Orthop 2011;45(2):125-31.

8. Arnoczky SP, Rubin RM, Marshall JL. Microvasculature of the cruciate ligaments and its response to injury. An experimental study in dogs. J Bone Joint Surg Am. 1979;61(8):1221-9.
9. Petersen W, Tillmann B. Structure and vascularization of the cruciate ligaments of the human knee joint. Anat Embryol (Berl). 1999;200(3):325-34.
10. 10.Vukomanović DB. Mikromorfološke karakteristike pripoja i segmenata prednje ukrštene veze i njihov mogući uticaj na mesto povređivanja i način rekonstrukcije ove veze [dissertation]. Beograd: Univerzitet u Beogradu, Medicinski fakultet; 2018.
11. Amiel D, Billings JE, Harwood F. Collagenase activity in anterior cruciate ligament: protective role of the synovial sheath. J Appl Physiol 1990;69(3):902-6.
12. Laketić D, Simić M, Boljanović J, Jović D, Alexopoulos CG, Vitošević B, et al. Microanatomical characteristics of arterial vascularization of the anterior cruciate ligament. Srp Arh Celok Lek. 2022;150(9-10):575-80.
13. Milisavljević M, Vitošević Z, Vidić B, Maliković A. Atlas disekcije čoveka. Beograd: Data status; 2011.
14. Laketić D. Mikroanatomske karakteristike arterijske vaskularizacije prednje ukrštene veze [dissertation]. Priština: Univerzitet u Prištini, Medicinski fakultet; 2019.
15. Scapinelli R. Vascular anatomy of the human cruciate ligaments and surrounding structures. Clin Anat. 1997;10(3):151-62.
16. Blagojević Z, Vukomanović B, Kadija M, Stevanović V, Manojlović R, Džinović D, et al. Microsurgical anatomy of the extra-articular segment of middle genicular artery. Int Orthop. 2015;39(11):2109-15.
17. Balać I, Jurišić V, Laban A, Ranđelović T, Knežević P, Pantić I. The CD34-microvascular density in colorectal cancer patients. J BUON. 2012;17(1):97-101.
18. Strassman AM, Weissner W, Williams M, Ali S, Levy D. Axon diameters and intradural trajectories of the dural innervation in the rat. J Comp Neurol. 2004;473(3):364-76.
19. Levy D, Burstein R, Kainz V, Jakubowski M, Strassman A. Mast cell degranulation activates a pain pathway underlying migraine headache. Pain. 2007;130(1-2):166-76.
20. Messlinger K, Hanesch U, Kurosawa M, Pawlak M, Schmidt RF. Calcitonin gene related peptide released from dural nerve fibers mediates increase of meningeal blood flow in the rat. Can J Physiol Pharmacol. 1995;73(7):1020-4.

MORFOMETRIJSKE KARAKTERISTIKE LIGAMENTA ČAŠICE

Majkić Milan, Lekić Igor, Vranješ Miodrag

Ruptura prednjeg ukrštenog ligamenta kolena predstavlja značajan epidemiološki problem, a pre svega zbog činjenice da se ova povreda najčešće javlja kod radno i sportski aktivne populacije (1). Ligament čašice anatomski povezuje donji pol čašice i kvrgu golenjače, dok funkcionalno predstavlja završni deo ekstenzornog mehanizma kolena. Zbog činjenice da povezuje dve kosti, ova veza naziva se ligamentom. S obzirom na njenu funkciju i na to da je čašica sezamoidna kost, istorijski je korišćen i zadržan i naziv čašična tetiva. (2) Upotreba ligamenta čašice kao kost–tetiva–kost autografta u rekonstrukciji prednjeg ukrštenog ligamenta daje dobre i klinički ponovljive rezultate (3). Kost–tetiva–kost autograft ima najveći biološki kapacitet u poređenju sa drugim vrstama graftova koji se koriste u rekonstrukciji prednjeg ukrštenog ligamenta (Slika 1).



Slika 1. Kost-tetiva-kost autograft

Druge prednosti ove tehnike su snažna inicijalna fiksacija grafta pomoću interferentnih zavrtnjeva, brza koštana integracija i direktno kost–kost zarastanje na mestu fiksacije (2). Negativne strane operativne tehnike su moguća neusklađenost dužine tunela i dužine grafta (4, 5), manji poprečni presek i potencijalno neadekvatna popunjenost tunela graftom u poređenju sa tehnikom u kojoj se kao graft koristi tetiva hamstringa (6). Poznavanje morfometrijskih karakteristika ligamenta čašice je važno i predstavlja preduslov pravilnog izvođenja procedure rekonstrukcije prednjeg ukrštenog ligamenta. Važne morfometrijske ka-

rakteristike grafta su dužina, širina, debljina i površina poprečnog preseka ligamenta čašice. One zajednički utiču na mehanička svojstva grafta i posledično na optimalnu rekonstrukciju prednjeg ukrštenog ligamenta. (7)

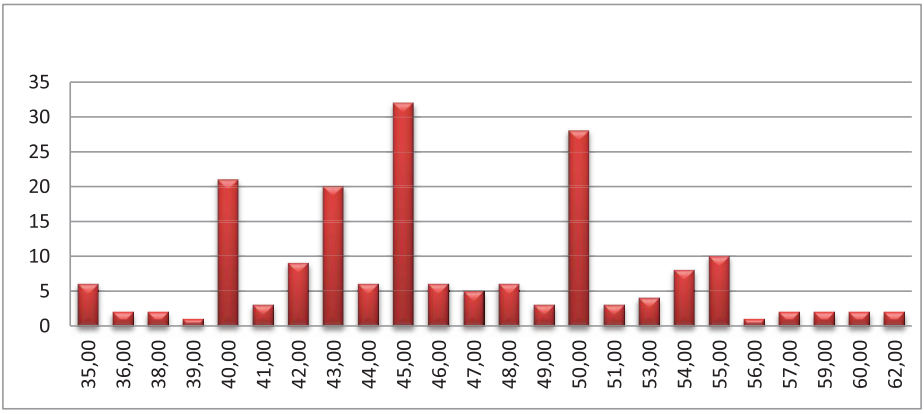

Grafikon 1. Dužina ligamenta patele

Dužina ligamenta čašice predstavlja rastojanje između vrha čašice i kvrge golenjače. Studije su pokazale da je neusklađenost dužine tunela i dužine kost–tetiva–kost grafta kod operisanih pacijenata prisutna u između 10% i 26% slučajeva. (5, 8) Navedena neusklađenost se dešava kada dužina kost–tetiva–kost grafta premaši zbir dužina intraartikularne distance prednjeg ukrštenog ligamenta i načinjenog tibijalnog tunela i na taj način intraoperativno dovodi do ekstruzije ili proturzije tibijalnog dela grafta i posledično neadekvatne fiksacije u tibijalnom tunelu pomoću interferentnih zavrtnjeva. (9) U studiji *Vranješa* i saradnika (7) prosečna dužina ligamenta čašice iznosila je 46,3 mm (35–62 mm), pri čemu je primećena značajna korelacija između dužine ligamenta čašice i pola pacijenta (Grafikon 1). *Denti* i saradnici (10) merili su dužinu ligamenta čašice intraoperativno i odredili da prosečna dužina iznosi 46 mm. U intraoperativnoj studiji koju su načinili *Navali i Jafarabadi (11)*, prosečna dužina ligamenta čašice je između 32 mm i 61 mm, što ukazuje na širok raspon vrednosti. U studiji Makalistera (*McAllister*) i saradnika (12) preporučeno je da se dužina ligamenta čašice preoperativno određuje profilnom radiografijom kolena, dok su drugi autori preporučivali upotrebu nuklearne magnetne rezonance – NMR. Ju (*Yoo*) i saradnici (13) merili su dužine ligamenta čašice koristeći NMR kod 172 pacijenta i odredili da je prosečna dužina ligamenta čašice 40 mm (31–52 mm). U studiji Goldstejna (*Goldstein*) i saradnika (9) prosečna dužina ligamenta čašice iznosila je 46 mm, pri čemu je utvrđena korelacija između visine i pola pacijenta i dužine ligamenta čašice. U NMR studiji na 32 pacijenta koju su sproveli *Tuncyurek* i sar. (14) konstatovano je da je prosečna širina ligamenta čašice 4,5 mm, dok je prosečna dužina 53 mm. Čang (*Chang*) i saradnici (15) napravili su matematički model za procenu širine ligamenta čašice, a koji je zasnovan na visini pacijenta: širina ligamenta čašice u srednjem delu (mm) = 0,202 x visina pacijenta (cm) –

5,07. *Lairungruang* i saradnici (16) poredili su maksimalno opterećenje normalnog ligamenta čašice (4365.59 N) sa ligamentom čašice kojem je odstranjenja centralna trećina (2226.58 N) i zaključili su da je odstranjenje centralne trećine uticalo na smanjenje poprečnog preseka i posledično maksimalnog mogućeg opterećenja za polovinu. Širina i debljina grafta utiču na ukupnu površinu poprečnog preseka grafta. Ukoliko je uzeti graft previše širok, to može uticati na slabljenje preostalog dela ligamenta čašice i njegove posledične rupture. Ukoliko kost-tetiva-kost graft ima debljinu od 3 mm, širinu od 10 mm i površinu poprečnog preseka od 30 mm^2, i dalje je to značajno manja površina poprečnog preseka od prirodnog prednjeg ukrštenog ligamenta ili grafta hamstring tetive koji ima površinu poprečnog preseka i do 50 mm^2 (17). Ligament čašice je većih dimenzija u proksimalnom delu na pripoju ligamenta za patelu u odnosu na distalni deo koji se pripaja za kvrgu golenjače. (18) *Yoo* i saradnici (13) merili su širinu ligamenta čašice proksimalno i distalno i izmerili su dimenzije 30 mm proksimalno i 24 mm distalno. Prosečna širina ligamenta čašice u studiji Vranješa i saradnika (7) iznosi 33 mm (Grafikon 2). Centralna trećina ligamenta čašice je značajno deblja u odnosu na medijalnu i lateralnu trećinu i na nju može uticati nivo sportske aktivnosti (19). U NMR studiji (*Yoo* i saradnici (13), kadaveričnoj studiji (*Yanke* i saradnici (20) i u studiji (*Vranješ* i saradnici (7) prosečna debljina ligamenta čašice bila je između 3 i 5 mm (Grafikon 3). Širina ligamenta čašice manja od 27 mm predstavlja kontraindikaciju za izvođenje kost–tetiva–kost tehnike u rekonstrukciji prednjeg ukrštenog ligamenta. Dužina, širina i debljina ligamenta čašice u korelaciji su sa dimenzijama tela (težina, visina i BMI), pri čemu je korelacija najveća u odnosu na visinu, kao i u odnosu na muški pol (7).

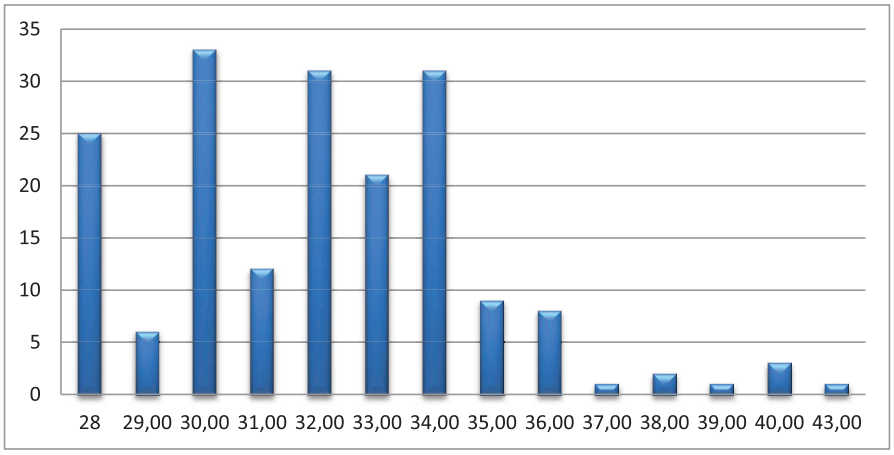

Grafikon 2. Širina ligamenta patele

Poznavanje morfometrijskih karakteristika ligamenta čašice je važno radi pravilnog planiranja i izvođenja operativnog lečenja rupture prednjeg ukrštenog ligamenta. Muškarci po pravilu imaju veće vrednosti dužine, širine i debljine li-

gamenta čašice u odnosu na žene i ovu činjenicu treba imati u vidu prilikom donošenja odluke o veličini uzetog grafta, kao i prilikom određivanja veličine tunela na butnoj kosti i golenjači.

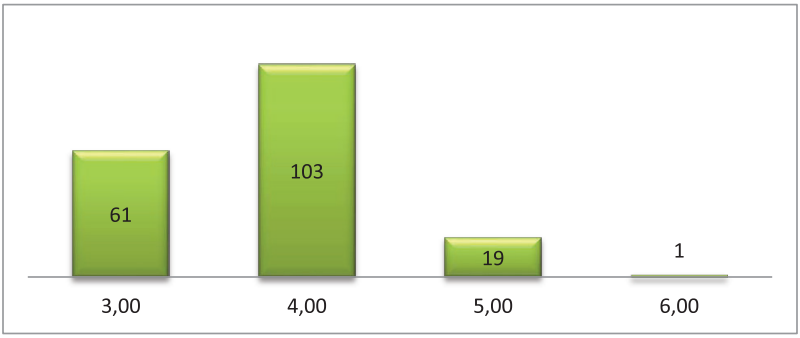

Grafikon 3. Debljina ligamenta patele

LITERATURA

1. Ristić V, Ninković S, Harhaji V, Milankov M. Causes of anterior cruciate ligament injuries. Med Pregl. 2010;63(7-8):541-5.
2. Reinhardt K, Hetsroni I, Marx R. Graft selection for anterior cruciate ligament reconstruction: a level I systematic review comparing failure rates and functional outcomes. Orthop Clin North Am. 2010;41(2):249-62.
3. Ninković S, Avramov S, Harhaji V, Obradović M, Vranješ M, Milankov M. Influence of different levels of sports activities on the quality of life after the reconstruction of anterior cruciate ligament. Med Pregl. 2015;68(3-4):116-21.
4. Auge WK 2nd, Yifan K. A technique for resolution of graft-tunnel length mismatch in central third bone-patellar tendon bone anterior cruciate ligament reconstruction. Arthroscopy. 1999;15(8):877-81.
5. Shaffer B, Gow W, Tibone J. Graft-tunnel mismatch in endoscopic anterior cruciate ligament reconstruction: a new technique of intraarticular measurement and modified graft harvesting. Arthroscopy. 1993;9(6):633-46.
6. Toritsuka Y, Horibe S, Mitsuoka T, Nakamura N, Hamada M, Shino K. Comparison between the cross-sectional area of bone–patellar tendon–bone grafts and multistranded hamstring tendon grafts obtained from the same patients. Knee Surg Sports Traumatol Arthrosc. 2003;11(2):81-4.
7. Vranješ M, Vukašinović I, Obradović M, Bjelobrk M, Budinski Z, Milankov M. Morphometric characteristic of the patellar tendon. Med Pregl. 2016;69(Suppl 1):53-8.

8. Verma N, Dennis M, Carreira D, Bojchuk J, Hayden J, Bach BJ. Preliminary clinical results of two techniques for addressing graft tunnel mismatch in endoscopic anterior cruciate ligament reconstruction. J Knee Surg. 2005;18(3):183-91.
9. Goldstein J, Verma N, McNickle A, Zelazny A, Ghodadra N, Bach B. Avoiding mismatch in allograft anterior cruciate ligament reconstruction: correlation between patient height and patellar tendon length. Arthroscopy. 2010;26(5):643-50.
10. Denti M, Bigoni M, Randelli P, Monteleone M, Cevenini A, Ghezzi A. Graft-tunnel mismatch in endoscopic anterior cruciate ligament reconstruction intraoperative and cadaver measurement of the intra-articular graft length and the length of the patellar tendon. Knee Surg Sports Traumatol Arthrosc. 1998;6(3):165-8.
11. Navali A, Jafarabadi M. Is there any correlation between patient height and patellar tendon length? Arch Bone Jt Surg. 2015;3(2):99-103.
12. McAllister DR, Bergfeld JA, Parker RD, Grooff PN, Valdevit ADC. Cruciate ligament reconstruction a comparison of preoperative imaging techniques for predicting patellar tendon graft length before cruciate ligament reconstruction. Am J Sports Med. 2001;29(4):461-5.
13. Yoo J, Yi S, Kim J. The geometry of patella and patellar tendon measured on knee MRI. Surg Radiol Anat. 2007;29(8):623-8.
14. Tuncyurek O, Ozkol M, Ozic U, Pabuscu Y. The role of patellar tendon morphometry on anterior knee pain. Surg Radiol Anat. 2010;32(6):539-43.
15. Chang C, Seong S, Kim T. Preoperative magnetic resonance assessment of patellar tendon dimensions for graft selection in anterior cruciate ligament reconstruction. Am J Sports Med. 2009;37(2):376-82.
16. Lairungruang W, Kuptniratsaikul S, Itiravivong P. The remained patellar tendon strength after central one third removal: a biomechanical study. J Med Assoc Thai. 2003;86(12):1101-5.
17. Beard D, Anderson J, Davies S, Price A, Dodd C. Hamstring vs. patella tendon for ACL reconstruction: a randomised controlled trail. Knee. 2001;8(1):45-50.
18. Iriuchishima T, Yorifuji H, Aizawa S, Tajika Y, Murakami T, Fu F. Evaluation of ACL mid-substance cross-sectional area for reconstructed autograft selection. Knee Surg Sports Traumatol Arthrosc. 2014;22(1):207-13.
19. Toumi H, Higashiyama I, Suzuki D. Regional variations in human patellar trabecular architecture and the structure of the proximal patellar tendon enthesis. J Anat. 2006;208(1):47-57.
20. Yanke A, Bell R, Lee A, Shewman E, Wang V, Bach BJ. Characteristics compared with hemi-patellar tendon grafts central-third bone-patellar tendon-bone allografts demonstrate superior biomechanical failure. Am J Sports Med. 2013;41(11):2521-6.

POGLAVLJE 2

EPIDEMIOLOŠKI ZNAČAJ, FAKTORI RIZIKA I MEHANIZMI NASTANKA POVREDA PREDNJE UKRŠTENE VEZE KOLENA

JAVNOZDRAVSTVENI ZNAČAJ I FAKTORI RIZIKA ZA NASTANAK POVREDA PREDNJE UKRŠTENE VEZE KOLENA

Krstić Vladimir

Povrede prednje ukrštene veze, sa svojom multifaktorskom etiologijom, različitim mehanizmima povređivanja i sve većom incidencijom u opštoj populaciji, zahtevaju sveobuhvatan naučni pristup, posebno jer dovode do ozbiljnih posledica i jedan su od vodećih faktora rizika za rani nastanak degenerativnih procesa u kolenom zglobu. Iz navedenih razloga je javnozdravstveni značaj ovih povreda u fokusu istraživača koji pripadaju različitim granama medicine. Epidemiološko praćenje povreda prednje ukrštene veze trebalo bi da bude u osnovi preventivnih programa u svim uzrasnim kategorijama, dok su analiza i aktivni pristup faktorima rizika za nastanak ovog tipa povrede ključni za njihovo sprovođenje.

Povrede prednje ukrštene veze predstavljaju povrede koje se najčešće sreću u populaciji sportista. Prema dostupnim epidemiološkim podacima u SAD procenjuje se da godišnja incidencija povreda ovog ligamenta varira od 100.000 do 250.000 povreda godišnje, a više od dve trećine tih povreda je u populaciji koja se bavi sportom (1). Što se tiče evropskih zemalja, podaci iz Danske govore da se godišnje javlja 38 povreda na 100.000 stanovnika, sa značajno većom frekvencijom među sportistima (2). U Velikoj Britaniji izolovane povrede prednje ukrštene veze čine oko 45% svih povreda ligamenata. Ovo je praćeno incidencijom od oko 30 slučajeva na 100.000 stanovnika godišnje (3). Najpotpuniji epidemiološki podaci, kada govorimo o evropskim zemljama, jesu oni iz Norveške. Prema podacima iz Norveškog nacionalnog registra za povrede kolena (4) od juna 2004. do maja 2006. godine urađeno je 2.793 prvih rekonstrukcija prednje ukrštene veze u 57 bolnica. To je u skladu sa godišnjim brojem od 1.484 rekonstrukcija tokom 2005. godine u opštoj populaciji, odnosno 1.168 rekonstrukcija u grupi od 16 do 39 godina (populacija sa najvećim rizikom). Godišnja incidencija je 34 povrede prednje ukrštene veze koje su hirurški sanirane na 100.000 stanovnika u opštoj populaciji, odnosno 85 povreda na 100.000 stanovnika u populaciji od 16 do 39 godina.

Pomenuti registri u skandinavskim zemljama su dobar primer adekvatnog epidemiološkog praćenja povreda prednje ukrštene veze. Norveški registar je ustanovljen 2004. godine, dok su registri u Švedskoj i Danskoj ustanovljeni 2005. godine. Prema izvodima iz ovih registara, zaključno sa krajem 2017. godine, incidencija povređivanja se kreće u sledećim okvirima: 34 povrede na 100.000 stanovnika u Norveškoj i 32 na 100.000 stanovnika u Švedskoj, uz ranije uznete podatke za Dansku (2, 4).

Dostupni podaci za Nemačku iz devedesetih godina prošlog veka govore o incidenciji od 32 povrede na 100.000 stanovnika (5). Petogodišnji registar u Novom Zelandu (2000–2005) zabeležio je incidenciju od 37 povreda na 100.000 stanovnika (6).

U Republici Srbiji ne postoje zvanični registri povreda prednje ukrštene veze. Baza podataka napravljena za potrebe naučnoistraživačkih radova na Klinici za ortopedsku hirurgiju i traumatologiju Kliničkog centra Vojvodine pokazala je da se na teritoriji AP Vojvodina, u kojoj živi oko dva miliona stanovnika, realizuje godišnje oko 400 hirurških rekonstrukcija prednje ukrštene veze kolena, odnosno 20 hirurških rekonstrukcija na 100.000 stanovnika (7).

Razlog ovakvoj globalnoj epidemiološkoj situaciji leži u činjenici da je broj učesnika u sportu u stalnom porastu. Sportske aktivnosti postaju važan deo modernog života, ali isto tako mnogo veći broj ljudi izdvaja svoje vreme za rekreativno bavljenje različitim sportskim aktivnostima. Prema podacima iz Nemačke njihovo nacionalno sportsko društvo 1998. godine imalo je oko 26 miliona članova, a taj broj je 2003. godine porastao na 27 miliona (8). Sve to se poklapa sa činjenicom da povrede prednje ukrštene veze beleže značajan porast baš u poslednjih 10-15 godina [9]. Posebno treba istaći da je broj žena koje su aktivni učesnici u sportskim aktivnostima iz decenije u deceniju značajno veći. U SAD je 1972. godine samo jedna od 27 devojaka učestvovala u srednjoškolskom sportu, odnosno bilo je ukupno 300.000 sportiskinja ovog uzrasta na nacionalnom nivou. Trideset godina kasnije, dakle 2002. godine, ovaj odnos je bio takav da je prosečno jedna od 2,5 devojke uzimala aktivno učešće u sportskim aktivnostima, odnosno skoro tri miliona devojaka je učestvovalo u srednjoškolskim sportskim aktivnostima širom SAD [10]. U istom vremenskom periodu zabeležen je porast učešća devojaka u sportskim aktivnostima na koledžu sa 2% na 43% od ukupnog broja studentkinja. Porast učešća u sportu doveo je do rasta broja nekontaktnih povreda prednje ukrštene veze kod osoba ženskog pola, posebno u takmičarskim sportovima kao što su fudbal, košarka i odbojka (11).

Epidemiološki podaci u različitim zemljama u vezi sa incidencijom povređivanja prednje ukrštene veze u pojedinačnim sportovima govore o različitoj učestalosti povreda ove strukture kolena. Kada je fudbal u pitanju, studija sprovedena u NCCA ligi u SAD pokazala je incidenciju od 14 na 100.000 izlaganja sportskim aktivnostima godišnje, a obuhvatila je period 1989–2004. godina (12). Studija sprovedena u Italiji koja je obuhvatila poluprofesionalne sportiste i amatere pokazala je incidenciju od 7,7 na 100.000 sportista dnevno u periodu 1993–1996. godina [13]. Retrospektivna studija sprovedena u Francuskoj u periodu 1991–2003. godina kod fudbalera koji su se takmičili u lokalnim, regionalnim i nacionalnim ligama pokazala je prevalenciju povreda prednje ukrštene veze od 1,58% (14).

U studiji sprovedenoj u NCAA ligi u SAD kod košarkaša incidencija povređivanja iznosila je 14 na 100.000 izlaganja sportskim aktivnostima godišnje, a obuhvatila je period 1989–2004. godina (12). U studijama iz drugih zemalja po-

kazana je manja prevalencija kod košarkaša: 7% u Australiji u periodu 2000–2004. godina (15), odnosno 10,6% kod igrača na koledžu u Kanadi tokom 2004. godine (16).

Razlike u epidemiološkim podacima postoje i kod skijaša. Studija sprovedena kod skijaša u SAD pokazala je incidenciju od 50 na 100.000 skijaša dnevno, a obuhvatila je period 1991–1994. godina (17). Manja incidencija je pokazana u studijama u ostalim zemljama. Istraživanje koja je obuhvatilo profesionalne skijaše u Francuskoj u periodu 1980–2005. pokazalo je incidenciju od 47 na 100.000 skijaša dnevno (18), dok je istraživanje sprovedeno u Turskoj u sezoni 2004–2005. pokazalo incidenciju od 30,9 na 100.000 skijaša dnevno (19).

Dostupnost suverenih dijagnostičkih i terapijskih metoda, na prvom mestu magnetne rezonance i hirurške rekonstrukcije prednje ukrštene veze, jedan je od razloga za povećanje incidencije iz godine u godinu koja se može pronaći u literaturi. Na povećanje incidencije utiče i sve veća popularnost ekstremnih sportova kao što su skijanje na dasci (snoubording), vožnja daski sa točkovima (skejtbording) i ekstremni biciklizam (20), ali u našoj zemlji ovi sportovi nemaju još uvek dovoljan broj poklonika da bi govorili o potencijalnom povećanom riziku za nastanak povreda.

Velika incidencija povreda može imati ozbiljne posledice za sportiste, klubove, ali i za sistem zdravstvene zaštite i zdravstvenog osiguranja. U jednoj od studija koja govori o ovom problemu ispitivanjem je obuhvaćeno 3.611 subjekata iz različitih kolektivnih sportova, gde je za ukupno 3.864 povrede kolena utrošeno oko 4,2 miliona američkih dolara (21). Zbog toga, posmatrajući aspekt finansiranja troškova lečenja, poznavanje navedenih epidemioloških podataka sa jedne strane i mogućnost prevencije povreda, a samim tim i smanjenje potencijalnih troškova, sa druge, ima veoma veliki značaj. Tome u prilog idu i podaci iz literature da se za troškove dijagnostike i lečenja ovih povreda u SAD na godišnjem nivou izdvoji oko dve milijarde dolara. Tu spadaju troškovi magnetne rezonance kao suverene dijagnostičke metode, rekonstruktivne hirurgije, postoperativnih pomagala i dugog procesa rehabilitacije nakon hirurške rekonstrukcije prednje ukrštene veze (22).

Na povrede prednje ukrštene veze uticaj ima niz spoljašnjih i unutrašnjih faktora rizika kao što su, između ostalih: pol, starost, uhranjenost, stanje kolenog zgloba, uslovi terena, stanje podloge, tip sportske obuće, oblik bavljenja sportskom aktivnošću, deo treninga ili utakmice kada je došlo do povrede, rang takmičenja, uzimanje neadekvatne terapije, pravovremeno obraćanje lekaru i pravovremena dijagnostika povreda. Otkrivanje faktora rizika neophodno je za pronalaženje posebnih trenažnih programa u onim sportovima u kojima postoje specifičnosti za pol, odnosno sam sport, a sve u cilju smanjenja incidencije povređivanja (23).

U istraživanju u okviru koga su obrađeni i analizirani podaci o povredama prednje ukrštene veze kolena prikupljeni na Klinici za ortopedsku hirurgiju i traumatologiju Kliničkog centra Vojvodine u periodu od 2012. do 2017. godine,

jedan od širih ciljeva bio je da se obezbede epidemiološko-etiološki podaci koji trenutno nedostaju u Republici Srbiji, a koji su neophodni kao polazna osnova za kreiranje efikasnih programa usmerenih na prevenciju povreda prednje ukrštene veze kolena kod aktivnih sportista i rekreativaca (23). Istraživanje je obuhvatilo 1.247 ispitanika koji su operisani nakon povrede prednje ukrštene veze kolena na Klinici za ortopedsku hirurgiju i traumatologiju Kliničkog centra Vojvodine. Od ukupnog broja ispitanika, 517 (41,5%) činili su aktivni sportisti (sportisti koji su učestvovali u sportskim takmičenjima), a 730 (58,5%) rekreativci. Karakteristike uzorka prikazane su u Tabeli 1.

		Sportska aktivnost						Vrednost testa	p
	Aktivni sportista		Rekreativac		Ukupno				
	n	%	n	%	n	%			
Pol	muški	387	74,9%	643	88,1%	1.030	82,6%	36,840*	0,00
	ženski	130	25,1%	87	11,9%	217	17,4%		
Starost	16–20 godina	265	51,3%	155	21,2%	420	33,7%		
	21–25 godina	162	31,3%	198	27,1%	360	28,9%		
	26–30 godina	65	12,6%	174	23,8%	239	19,2%	194,730*	0,000
	31–35 godina	24	4,6%	127	17,4%	151	12,1%		
	36–40 godina	1	0,2%	76	10,4%	77	6,2%		
Prosečna starost		21,37 ± 4,41		26,37 ± 6,42		24,30 ± 6,18		15,337**	0,000
Telesna visina	150–160 cm	5	1,0%	6	0,8%	11	0,9%		
	161–170 cm	50	9,9%	60	8,3%	110	8,9%		
	171–180 cm	161	31,8%	314	43,3%	475	38,6%	23,307*	0,000
	181–190 cm	203	40,1%	272	37,5%	475	38,6%		
	viši od 190 cm	87	17,2%	73	10,1%	160	13,0%		
Prosečna visina		182,15 ± 9,27		180,83 ± 7,74		181,37 ± 8,43		2,719**	0,007
Mesto stanovanja	grad	420	82,4%	536	74,5%	956	77,8%	10,519*	0,001
	selo	90	17,6%	183	25,5%	273	22,2%		

*χ^2 test; ** t test*

Tabela 1. Karakteristike uzorka u odnosu na oblik bavljenja sportom

Od ukupnog broja ispitanika 1.030 je bilo muškog pola (82,6%), a 217 ženskog pola (17,4%), što na prvi pogled nije u skladu sa podacima iz literature da su povrede prednje ukršene veze češće u ženskoj populaciji. Međutim, ako se ima u vidu da su istraživanjem obuhvaćene samo povređene osobe, a da zvanična evidencija o ukupnom broju i karakteristikama osoba koje se bave sportom u našoj

zemlji ne postoji, jasno je da se na osnovu strukture ovog uzorka ne može tvrditi koji se pol povređuje češće. Ovakav rezultat može se objasniti činjenicom da se u našoj populaciji žene mnogo ređe bave sportom nego muškarci. To posebno važi za one sportove u kojima je incidencija povređivanja prednje ukrštene veze najveća – fudbal, košarka i rukomet, pa i skijanje, koje još uvek nema takav značaj u našim uslovima kakav ima u razvijenijim evropskim zemljama i zemljama Severne Amerike. Iako ne postoji zvanična evidencija o broju i strukturi osoba koje se aktivno i rekreativno bave sportom, istraživanje zdravlja stanovništa Srbije, koje je sprovedeno na reprezentativnom uzorku, pokazalo je da se u Vojvodini fizičkom aktivnošću u slobodno vreme bavi 14% muškaraca i svega 8% žena. Od ukupnog broja osoba koje su navele da se bar jednom nedeljno bave nekom fizičkom aktivnošću, 63% su činili muškarci, a 36% žene (24).

Preko 50% ispitanika povređeno je na fudbalu, 16% na košarci, oko 11% na rukometu, po 6% na odbojci i borilačkim sportovima, dok je na ostalim sportskim aktivnostima povređen veoma mali procenat ispitanika. Više od tri četvrtine povreda prednje ukrštene veze na ovom uzorku nastale su u najpopularnijim sportovima na domaćim prostorima – fudbal, košarka i rukomet. Od ukupnog broja ispitanika obuhvaćenih ovim istraživanjem, prilikom bavljenja fudbalom povredilo se nešto više od polovine, što je bilo statistički značajno više u odnosu na sve druge sportove. Ovaj podatak poklapa se sa onim iz literature da povrede prednje ukrštene veze najčešće nastaju prilikom bavljenja ragbijem, skijanjem i fudbalom, gde je rizik od javljanja ovih povreda i deset puta veći nego u drugim organizovanim sportskim aktivnostima (25). Ristić i saradnici u svojoj studiji koja je obuhvatala 451 hirurški lečenog ispitanika nakon povrede prednje ukrštene veze navode da se 48% ispitanika bavilo fudbalom, 22% ispitanika rukometom i 13% bavilo se košarkom, što zajedno čini više od tri četvrtine ispitanika (26) i podudara se sa podacima iz ovog istraživanja.

Prosečna starost ispitanika bila je 24 godine (minimalna 16, maksimalna 40 godina; SD = 6,182), pri čemu je najveći broj ispitanika pripadao najmlađim starosnim kategorijama (od 16 do 20 godina i od 20 do 25 godina). Ovom istraživanju prethodilo je ono u okviru završnog rada na diplomskim akademskim studijama u kojima je obrađena etiologija i mehanizam povređivanja prednje ukrštene veze kolena na 212 ispitanika u periodu 2006–2008. godine (27). Prosečna starost ispitanika u okviru tog istraživanja bila je 25 godina, a najviše ispitanika bilo je u starosnim kategorijama između 20. i 29. godine života. Kada uporedimo ove dve serije ispitanika možemo da zaključimo da se prosečna starost ispitanika (koji su nakon povrede prednje ukrštene veze kolena operisani u Kliničkom centru Vojvodine) pomera ka mlađem uzrastu.

U analiziranom uzorku (23) aktivni sportisti su činili 41,5%, a rekreativci 58,5% ispitanika. Podatak da se statistički značajno veći broj ispitanika povredio baveći se sportom rekreativno u odnosu na one koji su se povredili baveći se sportom aktivno bio je u suprotnosti sa jednom od postavljenih hipoteza istraživanja, ali kao što je ranije naglašeno, s obzirom da ne postoji evidencija o uku-

pnom broju sportista i aktivan registar povreda prednje ukrštene veze, sama struktura povređenih ne govori o učestalosti povređivanja pojedinih kategorija stanovništva. U literaturi se može pronaći malo radova koji se bave analizom povreda prednje ukrštene veze kod rekreativaca, pa nije bilo mogućnosti da se rezultati uporede sa podacima iz literature.

Od ukupnog broja aktivnih sportista, na utakmici je povređeno 74%, na treningu 24%, a prilikom rekreacije svega 2% ispitanika, što ukazuje da se povećanjem nivoa sportske aktivnosti, povećava rizik za nastanak povrede prednje ukrštene veze kolena. Dakle, skoro tri četvrtine aktivnih sportista se povredilo na utakmicama, što je bilo statistički značajno više u odnosu na povrede na treningu i povrede prilikom rekreativnog bavljenja sportom. Ovaj podatak se poklapa sa podacima iz literature o većoj incidenciji povreda tokom utakmica, pri čemu povrede ligamenata, a posebno prednje ukrštene veze predstavljaju ozbiljan problem – broj ovih povreda na 1.000 odigranih sati na utakmicama iznosi prosečno 2,2 (28). Među aktivnim sportistima na ovom uzorku ispitanika, više od dve trećine se takmičilo na internacionalnom ili republičkom nivou, odnosno u najvišim rangovima takmičenja. Nivo opterećenja sportista u najvišim rangovima takmičenja može da ima uticaj kao jedan od faktora rizika za nastanak povreda prednje ukrštene veze kolena. Činjenica da se najviše povreda zadobijenih na treningu dogodilo u srednjem delu treninga može se objasniti time da je opterećenje sportista u tom delu treninga najveće. Pored toga, to je i deo treninga kada u kontaktnim kolektivnim sportovima dominiraju vežbe koje simuliraju situacije na utakmicama. Najviše ispitanika povredilo se na poslepodnevnom ili večernjem treningu. Kako su to uglavnom aktivni sportisti koji najčešće imaju dva treninga dnevno (prepodnevni i popodnevni trening), to se može objasniti potencijalno većim opterećenjem do koga dolazi ako je drugi trening u toku dana u pitanju, ali i zamorom kao posledicom opterećenja na prepodnevnom treningu. Uz sve to zanimljiv je i podatak do koga se došlo tokom istraživanja – da se najveći broj povreda dogodio sredinom ili u drugoj polovini nedelje, kada se očekuje i najveći intenzitet treninga (23).

Mehanizam povređivanja prednje ukrštene veze predstavlja veoma značajan fokus interesovanja istraživača. Postoje dva osnovna mehanizma povređivanja prednje ukrštene veze – kontaktni i nekontaktni. Više od dve trećine svih dijagnostikovanih povreda u osnovi su nekontaktnog porekla (oko 70%), dok je 30% povreda kontaktnog porekla. Na analiziranom uzorku učestalost nekontaktnih povreda (78% od ukupnog broja ispitanika) u skladu je sa očekivanim podacima na osnovu ranije iznetih podataka u literaturi Do povreda je najčešće dolazilo prilikom promene pravca ili ritma kretanja (statistički značajno češće u odnosu na ostale mehanizme povređivanja), odnosno prilikom doskoka. Povrede uslovljene nekontaktnim mehanizom povređivanja bile su značajno češće nego povrede nastale prilikom kontakta, bez obzira na rang takmičenja, oblik bavljenja sportom (aktivni sportisti, rekreativci), deo dana kada je nastala povreda, deo nedelje kada je nastala povreda, te ga možemo smatrati jednim od naj-

značajnijih spojašnjih faktora rizika za nastanak povreda prednje ukrštene veze (23).

Najviše povreda prednje ukrštene veze dogodilo se na otvorenom – na travi ili na betonu i to kod nešto više od polovine ispitanika. Kada je tip podloge u dvoranama u pitanju na kojima se povredilo nešto manje od trećine svih ispitanika, značajno više povreda dogodilo se na parketu nego na veštačkim podlogama kakav je tarafleks. Podloga na kojoj se dogodio najveći broj povreda prednjeg ukrštene veze na ispitovanom uzorku bila je trava (42,3%), a pratili su je parket (28,4%) i beton (9,8%) (23). Podaci koji su dobijeni u istraživanju sprovedenom na uzorku ispitanika operisanih nakon povreda prednje ukrštene veze u periodu 2006–2008. godine na 212 ispitanika [27] praktično se poklapaju sa rezultatima iz ove studije, dok Ristić i saradnici u svom istraživanju [26] nalaze da su se povrede najučestalije događale na parketu (45%), a zatim na travi (36%) i na betonu (12%). Analizom povezanosti različitih spoljašnjih faktora rizika, utvrđeno je da su nekontaktne povrede značajno češće od kontaktnih kod svih sportova i na svim podlogama, bez obzira da li je u pitanju aktivno ili rekreativno bavljenje sportom. Povrede su najčešće nastajale prilikom promene pravca i ritma kretanja, osim na odbojci i rukometu gde se najviše povreda dogodio prilikom doskoka, pri čemu su se povrede prilikom doskoka značajno češće javljale na betonu, nego na drugim podlogama. Kontakne povrede su se značajno češće dešavale na fudbalu i borilačkim sportovima i sledstveno tome, najčešće su registrovane na travi i strunjači. Povrede na betonu, značajno češće su se javljale prilikom rekreativnog bavljenja sportom (23).

Sve prethodno izneto ukazuje na neophodnost daljih, pre svega prospektivnih, istraživanja u ovoj oblasti. Formiranjem registra povređenih omogućilo bi se bolje razumevanje faktora rizika i njihovog međusobnog uticaja, kao i definisanje profila osoba pod najvećim rizikom za nastanak povrede prednje ukršene veze kolena. Na taj način obezbedile bi se potrebne informacije za planiranje preventivnih programa usmerenih na smanjenje rizika od povređivanja i omogućilo bi se sprovođenje odgovarajućih mera selektivne prevencije.

LITERATURA

1. Adamczyk G. ACL – deficient knee. Acta Clinica. 2002;2(1):11-6.
2. Kvist J. Rehabilitation following anterior cruciate ligament injury. Sports Med. 2004;34(4):269-82.
3. Bollen S. Epidemiology of knee injuries: diagnosis and triage. Br J Sports Med. 2000;34(3):227-8.
4. Granan LP, Bahr R, Steindal K, Furnes O, Engebretsen L. Development of a national cruciate ligament surgery registry: the Norwegian National Knee Ligament Registry. Am J Sport Med. 2008;36(2):308-15.

5. Neeraj S. International epidemiology of anterior cruciate ligament injuries. Orthop Res. 2018;1(5):1-3.
6. Gianotti SM, Marshall SW, Hume PA, Bunt L. Incidence of anterior cruciate ligament injury and other knee ligament injuries: a national population-based study. J Sci Med Sport. 2009;12(6):622-7.
7. Vranješ M, Vukašinović I, Obradović M, Bjelobrk M, Budinski Z, Milankov M. Morphometric characteristics of the patellar tendon. Med Pregl. 2016;69 (Suppl 1):53-8.
8. Majewski M, Habelt S, Steinbruck K. Epidemiology of athletic knee injuries: A 10-years study. Knee. 2006;13(3):184-8.
9. Olsen OE, Myklebust L, Engerbretsen I, Holme R, Bahr R. Relationship between floor type and risk of ACL injury in team handball. Scand J Med Sci Sports. 2003;13(5):299-304.
10. Arendt E, Dick R. Knee injury patterns among men and women in collegiate basketball and soccer. NCAA data and review of literature. Am J Sports Med. 1995;23(6):694-701.
11. Irick E. NCAA sports sponsorship and participation rates report: 1981/82 – 2010/11. National Collegiate Athletic Association (NCAA). Indianapolis, Indiana, USA: National Collegiate Athletics Association; 2011. p. 69.
12. Mihata LC, Beutler AI, Boden BP. Comparing the incidence of anterior cruciate ligament injury in collegiate lacrosse, soccer, and basketball players: implications for anterior cruciate ligament mechanism and prevention. Am J Sports Med. 2006;4(6):899-904.
13. Caraffa A, Cerulli G, Projetti M, Aisa G, Rizzo A. Prevention of anterior cruciate ligament injuries in soccer. A prospective controlled study of proprioceptive training. Knee Surg Sports Traumatol Arthrosc. 1996;4(1):19-21.
14. Rochcongar P, Laboute E, Jan J, Carling C. Ruptures of the anterior cruciate ligament in soccer. Int J Sports Med. 2009;30(5):372-8.
15. Flood L, Harrison JE. Epidemiology of basketball and netball injuries that resulted in hospital admission in Australia, 2000-2004. Med J Aust. 2009;190(2):87-90.
16. Emery CA, Meeuwisse WH, McCallister JR. Survey of sport participation and sport injury in Calgary and area high schools. Clin J Sports Med. 2006;16(1):20-6.
17. Ettlinger CF, Johnson RJ, Shealy JE. A method to help reduce the risk of serious knee sprains incurred in alpine skiing. Am J Sports Med. 1995;23(5):531-7.
18. Pujol N, Blanchi MP, Chambat P. The incidence of anterior cruciate ligament injuries among competitive Alpine skiers: a 25-year investigation. Am J Sports Med. 2007;35(7):1070-4.

19. Demirag B, Oncan T, Durak K. An evaluation of knee ligament injuries encountered in skiers at the Uludag Ski Center. Acta Orthop Traumatol Turc. 2004;38(5):313-6.
20. Steinbruck K. Epidemiology of sport injuries – 25-year analysis of sports orthopedic-traumatologie ambulatory care. Sportverletz Sportshaden. 1999;13(2):38-52.
21. Faude O, Junge A, Kindermann W, Dvorak J. Risk factors in elite female soccer players. Br J Sports Med. 2006;40(9):785-90.
22. Andrews JR. Team physician manual. Beograd: N. Dikić; 2004.
23. Krstić V. Uticaj faktora rizika na povredjivanje prednje ukrštene veze kolena u toku sportskih aktivnosti [dissertation]. Novi Sad: Univerzitet u Novom Sadu, Medicinski fakultet; 2020.
24. Radić I. Gojaznost i fizička neaktivnost kao javnozdravstveni problemi odraslog stanovništva Vojvodine [dissertation]. Novi Sad: Univerzitet u Novom Sadu, Medicinski fakultet; 2016.
25. Tillman MD, Bauer JA, Cauraugh JH, Trimble MH. Differences in lower extremity alignment between males and females. Potential predisposing factors for knee injury. J Sports Med Phys Fitness. 2005;45(3):355-9.
26. Ristić V, Ninković S, Harhaji V, Milankov M. Causes of anterior cruciate ligament injuries. Med Pregl. 2010;63(7-8):541-5.
27. Krstić V. Etiologija i mehanizmi povređivanja prednjeg ukrštenog ligamenta [završni rad na diplomskim akademskim studijama]. Novi Sad: Univerzitet u Novom Sadu, Medicinski fakultet; 2008.
28. Faude O, Junge A, Kindermann W, Dvorak J. Injuries in female soccer players: a prospective study in the German national league. Am J Sports Med. 2005;33(11):1694-700.

SOCIOEPIDEMIOLOŠKI FAKTORI ZNAČAJNI ZA POVREĐIVANJE PREDNJE UKRŠTENE VEZE KOLENA

Santrač Stijak Gordana

Glavni preduslov za rupturu prednje ukrštene veze jeste upražnjavanje sportskih aktivnosti, makar i rekreativno. Do rupture LCA u ovom slučaju dolazi dejstvom fizičke sile (težina tela). Intenzitet sile i mehanizam nastanka utiču na ishod ove povrede, tako da one variraju od izolovanih do kombinovanih sa povredom meniskusa, kolaterala ili zadnje ukrštene veze (takođe, postoje i rupture LCA koje nastaju bez sportske aktivnosti i gotovo uvek su posledica teške traume zgloba kolena kod koje dolazi do destrukcije koštanih struktura). Ovaj preduslov delimično je uslovljen sa druga dva faktora. Prvi su godine starosti, s obzirom da je sportski aktivna populacija najvećim delom obuhvata doba od sedme do 60. godine. Drugi faktor je pol ispitanika. Pored razlike u hormonskom statusu koji deluje na elastičnost tkiva, konstitucionalne razlike koja deluje na obrazac oslanjanja noge o tlo, postoje i razlike u načinu i intenzitetu treniranja između muškaraca i žena.

Na predlog Američkog udruženja ortopedskih hirurga i hirurga angažovanih u sportskoj medicini faktori koji mogu da dovedu do povrede LCA klasifikovani su u dve grupe: spoljašnji (faktori spoljašnje sredine) i unutrašnji koji mogu biti: anatomski, neuromuskularni i hormonalni. (1)

Postoji više različitih preduslova koji se odnose na faktore spoljašnje sredine (socioepidemiološki faktori). Jedan od njih je postojanje obavezne sportske, fizičke aktivnosti, odnosno upražnjavanje sportskih aktivnosti makar i rekreativno. Povrede su najčešće u populaciji sportista čija priroda sporta podrazumeva trčanje, doskok, nagle promene pravca kao i obrtne aktivnosti (fudbal, košarka, rukomet, odbojka, atletika). Poseban akcenat se stavlja na veću učestalost povreda LCA tokom takmičenja za razliku od treninga. (2) Učestalost treniranja kao i vrsta sporta takođe su opisane kao značajne za povredu LCA. Sa druge strane naučna literatura je podeljena po pitanju učestalosti među polovima. Zastupnici teorije o tome da su žene vulneabilnije navode veći broj povreda u ženskoj nego u muškoj polulaciji. (3) Kao faktore koji pospešuju ovu teoriju pojedini autori navode različit hormonski status (4), uzimanje medikmenata ili hormonske terapije pa čak i nošenje štikli. Druga grupa teoretičara navodi da je incidencija povređivanja LCA kod aktivnih sportista približno jednaka kod muškaraca i žena a da je razlog većeg broja povreda kod žena njihova neprofesionalnost, nepripremljenost i neutreniranost. (5)

Jako malo se zna o specifičnostima u vezi sa određenim sportovima kao na primer: pravila, suđenje i uloga trenera. Takođe predmet istraživanja bi mogli

biti i atletska građa sportista, nivo profesionalnosti, psihološke i kognitivne karakteristike ličnosti. Svanik (*Swanik*) i saradnici (6) su sproveli studiju na 80 atletičara sa rupturom LCA mečovanih sa 80 kontrolnih po visini, težini, polu, sportu, poziciji i godinama iskustva. Našli su značajno sporije vreme reakcije i obradu govora, kao i lošiju vizuelnu i verbalnu memoriju kod ispitivane u odnosu na kontrolnu grupu.

Jako malo se zna o uticaju meteoroloških uslova na povređivanje LCA zgloba kolena. Veća vlažnost vazduha i podloge koja se javlja prilikom padavina doprinosi manjem koeficijentu trenja obuće o podlogu i sledstveno tome većoj nestabilnosti sportista. Očard (*Orchard*) i saradnici (7) su utvrdili veći broj nekontaktnih povreda LCA tokom utakmica australijskog fudbala koji se igrao tokom lake kiše i velike evaporacije. Sa druge strane, mnogo veća učestalost nekontaktnih povreda LCA desila se tokom upražnjavanja sportskih aktivnosti na suvom terenu. (8) Stijak Santrač (9) navodi da je češće povređivanje u letnjem periodu, kada su sportske aktivnosti na najvišem nivou, pa se i povrede najčešće dešavaju. Drugi pik je u februaru. Ovakva distribucija koja odgovara suvoj podlozi i meteorološkim uslovima bez padavina govori u prilog zaključcima nekih prethodnih studija. (8) Ostaje nejasan razlog povećanog broja povreda u februaru koji se može pripisati početku takmičarske sezone. Povećana klizavost terena koju navode Očard i saradnici (7) mogla bi biti jedan od faktora koji bi uzrokovao ovaj povećan broj. Sa druge strane Lambson i saradnici (10) su utvrdili da je veća učestalost povređivanja LCA kod onih fudbalera koji koriste kopačke sa većim brojem krampona. Ovaj pronalazak je u skladu sa teorijskim razmatranjima po kojima veći koeficijent trenja prenosi silu na zglobove, to jeste zglob kolena i prednju ukrštenu vezu kao jednu od vulneabilnijih struktura ovog zgloba. Takođe, Olsen i saradnici (11) su utvrdili da je veća učestalost povređivanja LCA kod rukometašica koje treniraju na podlozi sa većim torzionim otporom, nego kod onih koje treniraju na drvenim podovima.

Indeks telesne težine (*body mass index* – BMI) veoma često je navođen kao faktor koji je predisponirajući za povrede ligamenta donjeg ekstremiteta. Veći BMI, kao rezultat veće telesne mase više opterećuje donji ekstremitet. U tim slučajevima, kada koleno izađe iz ravnoteže i uđe u položaj iz kojeg ga normalna mišićna snaga ne može vratiti nazad, povećana telesna masa deluje kao balast koji doprinosi opterećenju ligamenata, koji nakon gubitka mišićne snage, jedini preostaju da čuvaju stabilnost zgloba. Zbog ove preopterećenosti obično i dolazi do rupture ligamenata. Rezultati istraživanja različitih studija su podeljeni po pitanju uticaja indeksa telesne mase. Uhorčak (*Uhorchak*) i saradnici (12) su dobili visoko statistički značajno veći indeks telesne mase kod ispitanica sa rupturom LCA za razliku od kontrola ($p < 0,01$; $p = 0,008$). Za razliku od ove studije, druge studije nisu utvrdile veći ideks telesne mase kod pacijenata sa rupturom LCA. (8, 13, 14)

Različiti spotovi različito utiču na rupturu prednje ukrštene veze. Prednjače sportovi sa obrtnim i doskočnim aktivnostima kao što su fudbal, odbojka, ru-

komet, košarka i atletika. Takođe, u zavisnosti od sportske svesti i učestalosti upražnjavanja pojedinih sportova u određenim regionima sveta, veliki broj ruptura postoji i u sportovima kao što su američki fudbal, lakros, bejzbol, hokej na travi i skijanje ali u našem podneblju ovi sportovi ne doprinose mnogo u broju ruptura LCA. Sportovi kao što su ragbi, rvanje i hokej na ledu takođe imaju veliku frekvenciju povređivanja LCA ali su ove povrede zbog prirode sporta obično kontaktne i udružene su sa povredom drugih ligamenata (LCP, LCM, LCL) ili koštanih struktura. Interesantan je povećan broj povreda u profesionalnom rukometu kod žena za razliku od muškaraca. Naime, kod žena se beleži 2,29 povreda na 1.000 sati igre a kod muškaraca 0,31 povreda za isto vreme. (15)

Nešto manji odnos postoji i u alpskom skijanju. Prema podacima severnog Vermonta, tokom 34 godine 6.780.940 skijaša registrovano je 18.692 povrede, od čega 2.534 (14%) rupture prednje ukrštene veze. Unutar kontrolne grupe, procenat žena je bio 40%, dok je u grupi sa rupturom LCA iznosio 63%. Žene su se povređivale 2,5 puta češće nego muškarci. (16)

Neutrenirane osobe koje upražnjavaju sportsku aktivnost izlažu se većem riziku od povređivanja LCA zbog manje mišićne snage koja deluje protektivno i zbog smanjene propriocepcije u zglobu kolena. Amaterskim bavljenjem sportom tokom srednje škole žene su izložene povredama četiri i po puta više nego muškarci ali još uvek za oko tri puta manje od svojih koleginica koje se bave sportom poluprofesionalno. Muškarci koji se bave profesionalno sportom izloženi su četiri puta više povredama LCA nego njihove kolege koje se bave amaterski i oko tri puta manje od žena istog takmičarskog nivoa. Na kraju, profesionalci, muškarci i žene imaju skoro istu stopu povređivanja LCA, s tim što žene beleže za oko 30% manje povreda u odnosu na poluprofesionalnu grupu a muškarci oko dva i po puta više povreda u odnosu na poluprofesionalni nivo. (17) Studija izvedena na kontrolisanom uzorku slučaja muške populacije utvrdila je manje povreda kod sportista koji češće treniraju. (8)

Pacijenti sa rupturom LCA u većem broju slučajeva su stekli povredu tokom treninga ili utakmice nego tokom rekreativnih aktivnosti (8). Takođe Ristić i saradnici (13) u svojoj retrospektivnoj studiji na 451 pacijentu navode da je 64% pacijenata je zadobilo rupturu LCA na treningu ili utakmici, dok je 36% ispitanika zadobilo povredu rekreativno se baveći sportom. U retrospektivnoj studiji koja je pratila sve sportske povrede tokom četiri godine na 85 profesionalnih sportista Šolaja i saradnici (18) su publikovali nešto dugačije podatke. Na njihovom uzorku ispitanici su se češće povređivali u pripremnom periodu (59%) nego tokom takmičenja. Prodromos i saradnici (19) kao i Miklebust (*Myklebust*) i saradnici (20) navode da je učestalost povređivanja LCA veća tokom takmičenja nego tokom treninga. Ovaj podatak potvrđuje činjenicu da nivo takmičenja ima uticaj na povređivanje prednje ukrštene veze. Ovi podaci iz literature podržavaju rezultate naše studije. Pojedine studije su uključile nešto preciznije navođenje vremena povrede. Tako na primer, Ristić i saradnici (13) navode da je najveći broj ruptura koje su se desile tokom utakmice podrazumevao sredinu utakmice

(46%) ili pred sam kraj (29%). Sa druge strane, Valden (*Walden*) i saradnici (21) navode da je 57% povreda zadobijeno u prvom poluvremenu utakmice, 29% se desilo u prvih petnaest minuta prvog poluvremena a još 12% tokom prvih deset minuta drugog poluvremena. Citirana studija iznosi podatak da je učestalost povređivanja LCA, u zavisnosti od uzorka, dva do pet puta češća tokom utakmice nogo tokom treninga.

Prethodne povrede i porodična predispozicija su sekundarni faktor rizika i odnose se na određeno genetsko nasleđe koje može da se ogleda u nasleđivanju bilo kojeg faktora rizika ponaosob. Naime, nasleđivanjem morfologije prednje ukrštene veze, tibijalnog platoa ili oblika međukondilarne jame nasleđuju se anatomski faktori rizika, nasleđivanjem hormonalnog statusa jedinke, nasleđuju se hormonalni faktori a nasleđivanjem gena koji kontrolišu proizvodnju kolagenih i elastičnih vlakana nasleđuju se faktori koji dovode do hiperelasticiteta. Tendencija ka većoj frekvenciji COL5A1 C-T halotipa je pronađena kod skijaša kod kojih nije postojala ruptura LCA, pa se na osnovu toga može izvući zaključak da se ovaj halotip može smatrati protektivnim (22). Međutim i pored svih ovih pojedinačnih faktora, porodična predispozicija se ogleda i u njihovoj međusobnoj interkaciji koja je jako često povezana sa povredama prednje ukrštene veze unutar nekoliko generacija jedne porodice. Studija izvedena na 33 uparena mešovita para (8) navodi da tri četvrtine pacijenata sa rupturom LCA nije imalo prethodne povrede kolena, dok su ostali imali povredu istog ili suprotnog kolena. Ista studija navodi pozitivnu porodičnu anamnezu o povredi kolena navodi oko 33% ispitanika, dok Ristić i saradnici (13) navode pozitivnu porodičnu anamnezu za rupturu LCA od 8,3%.

Mnoge studije navode veću učestalost povređivanja prednje ukrštene veze kod žena nego kod muškaraca. Ono što se može zameriti ovim studijama je da nisu slučaj kontrolisane, odnosno da muški ispitanici nisu upareni po vrsti sporta, godinama, intenzitetu treniranja, profesionalizmu. Posle adolescentnog perioda, podizanjem nivoa utreniranosti žena sa poluprofesionalnog na profesionalni, učestalost povređivanja prednje ukrštene veze kod žena opada i dostiže nivo učestalosti kod muškaraca.[3] Na ovaj način profesionalnost deluje kao protektivni faktor koji smanjuje učestalost povređivanja LCA kod žena. Ovakve rezultate su publikovale studije izvedene na uparenim uzorcima (8, 23). Savremena literatura beleži najveću učestalost povređivanja prednje ukrštene veze u kolektivnim sportovima. Kod žena su to američki fudbal, fudbal, lakros, gimnastika i košarka. Ako se uzme u obzir izloženost igrača po satu vežbanja, prednjače gimnastika kod žena i ragbi kod muškaraca. (3)

U spoljašnju grupu faktora rizika za nastanak povrede prednjeg ukrštenog ligamenta ubrajaju se vrsta obuće, tip podloge i vremenske prilike. Razlog uključivanja sva tri faktora je samo priroda trakcije koja se odvija između dve površine (obuća i podloga) a koja zavisi od količine vlage između njih. Kasnije studije su utvrdile da povećanje koeficijenta trenja predstavlja jedan od vodećih faktora rizika koji mogu da dovedu do nekontaktne rupture prednje ukrštene veze. (24)

Porast koeficijenta trenja obuće o podlogu može doprineti boljim performansama sportiste ali može biti i potencijalni faktor rizika za povredu LCA. U svojoj studiji o uticaju broja krampona na povređivanje LCA Lambson i saradnici (10) su pronašli da je veći broj krampona koji doprinosi većem koeficijentu trenja obuće o podlogu povezan sa većom učestalošću rupture LCA. Olsen i saradnici (11) su prikazali da je veći broj povreda LCA unutar ženskih rukometnih reprezentacija koje su igrale na podlozi sa većim koeficijentom trenja za razliku od onih koje su trenirale na podlozi sa manjim koeficijentom trenja.

Profesionalni sportisti kao i amateri jako retko nose protektivnu zaštitu zgloba kolena izuzev u slučajevima kada su prethodno imali povredu kolena, ili je nose radi zaštite rekonstruisane LCA. Rani radovi koji su imali za cilj da utvrde uticaj zaštite na rupturu prednje ukrštene veze, pokazali su smanjen broj ruptura u odnosu na kontrolnu grupu (25). Sa druge strane, kasniji radovi nisu potvrdili ovaj podatak, već su prikazali nešto veći broj ruptura kod sportista koji su imali zaštitu (26). Studija urađena na profesionalnim skijašima je pokazala da veći rizik od povrede kolena imaju sportisti koji ne nose zaštitne obloge za koleno (27). Sa druge strane, Makdevit (*McDevitt*) i saradnici su pokazali da nošenje zaštitnih obloga zgloba kolena nema značaj za prevenciju reruptura rekonstruisanih LCA.

LITERATURA

1. Giffin JR, Vogrin TM, Zantop T, Woo SL, Harner CD. Effects of increasing tibial slope on the biomehanics of the knee. Am J Sports Med. 2004;32(2):376-82.
2. Brooks JHM, Fuller CW, Kemp SPT, Reddin DB. Epidemiology of injuries in English professional rugby union: part 2 training Injuries. Br J Sports Med. 2005;39(10):767-75.
3. Renstrom P, Ljungquist A, Arendt E, Beynnon B, Fukubayashi T, Garrett W, et al. Non-contact ACL injuries in female athletes: an International Olympic Committee current concepts statement. Br J Sports Med. 2008;42(6):394-412.
4. Kalenak A, Morehouse CA. Knee stability and knee ligament injuries. JAMA. 1975;234(11):1143-5.
5. Brukner PD, Crossley KM, Morris H, Bartold SJ, Elliott B. Recent advances in sports medicine. Med J Aust. 2006;184(4):188-93.
6. Swanik CB, Covassin T, Stearne DJ. The relationship between neurocognitive function and noncontact anterior cruciate ligament injuries. Am J Sports Med. 2007;35(6):943-8.
7. Orchard J, Seward H, McGivern J, Hood S. Rainfall, evaporation and the risk of noncontact anterior cruciate ligament injury in the Australian Football league. Med J Aust. 1999;170(7):304-6.

8. Scranton PE Jr, Whitesel JP, Powell JW, Dormer SG, Heidt RS Jr, Losse G, et al. A review of selected noncontact anterior cruciate ligament injuries in the National Football League. Foot Ankle Int. 1997;18(12):772-6.
9. Santrač Stijak G. Socioepidemiološki faktori značajni za povređivanje prednje ukrštene veze zgloba kolena [master thesis]. Novi Sad: Univerzitet u Novom Sadu; 2018.
10. Lešić A, Ukropina D, Mariani PP. Lečenje ligamenata kolena. Beograd: Medicinski fakultet i CIBIF - Centar za izdavačku, bibliotečku, informatičku i fotofilmsku delatnost; 1997.
11. Olsen OE, Myklebust G, Engebretsen L, Holme I, Bahr R. Relationship between floor type and risk of ACL injury in team handball. Scand J Med Sci Sports. 2003;13(5):299-304.
12. Uhorchak JM, Scoville CR, Williams GN, Arciero RA, Pierre P, Taylor DC. Risk factors associated with noncontact injury of the anterior cruciate ligament: a prospective four-year evaluation of 859 West Point cadets. Am J Sports Med. 2009;31(6):831-42.
13. Ristić V, Ninković S, Harhaji V, Milankov M. Causes of anterior cruciate ligament injuries. Med Pregl. 2010;63(7-8):541-5.
14. Demirag B, Oncan T, Durak K. An evaluation of the knee ligament injuries encountered in skiers at the Uludag Ski Center. Acta Orthop Traumatol Turc. 2004;28(5):313-6.
15. Myklebust G, Maehlum S, Holm I, Bahr R. A prospective cohort study of anterior cruciate ligament injuries in elite Norwegian team handball. Scan J Med Sci Sports. 1998;8(3):149-53.
16. Johnson, R. The ACL injury in Alpine skiing: the mechanism and epidemiology. Aviemore, UK: International Society of Skiing Safety; 2007.
17. Hootman JM, Dick R, Agel J. Epidemiology of collegiate injuries for 15 sports: summary and recommendations for injury prevention initiatives. J Athl Train. 2007;42(2):311-9.
18. Šolaja A, Šolaja M, Milankov M. Povrede vrhunskih atletičara u olimpijskom periodu 2008-2012. godine. Med Pregl. 2013;66(11-12):483-90.
19. Prodromos CC, Han Y, Rogwowski J, Joyce B, Shi K. A meta-analysis of the incidence of anterior cruciate ligament tears as a function of gender, sport, and a knee injury-reduction regimen. Arthroscopy. 2007;23(12):1320-5.
20. Myklebust G, Englebretsen L, Braekken IH, Skjølberg A, Olsen OE, Bahr R. Prevention of anterior cruciate ligament injuries in female team handball players: a prospective intervention study over three seasons. Clin J Sport Med. 2003;13(2):71-8.
21. Walden M, Hagglund M, Maggnuson H, Ekstrand J. Anterior cruciate ligament injury in elite football: a prospective three-cohort study. Knee Surg Sports Traumatol Arthrosc. 2011;19(1):11-9.

22. Muneta T, Takakuda K, Yamamota H. Intercondylar notch width and its relation to the configuration and cross-sectional area of the anterior cruciate ligament. A cadaveric knee study. Am J Sports Med. 1997;25(1):69-72.
23. Stijak L, Stijak L, Blagojević Z, Santrač-Stijak G, Spasojević G, Herzog R, et al. Predicting ACL rupture in the population actively engaged in sports activities based on anatomical risk factors. Orthopedics. 2011;34(6):431.
24. Myklebust G, Maehlum S, Engebretsen L, Strand T, Solheim E. Registration of cruciate ligament injuries in Norwegian top level team handball. A prospective study covering two seasons. Scand J Med Sci Sports. 1997;7(5):289-92.
25. Randall F, Miller H, Shurr D. The use of prophylactic knee orthoses at Iowa State University. Orthot Prosthet 1983;37(4):54-7.
26. Teitz CC, Hermanson BK, Kronmal RA, Diehr PH. Evaluation of the use of braces to prevent injury to the knee in collegiate football players. J Bone Joint Surg Am. 1987;69(1):2-9.
27. Kocher MS, Sterett WI, Briggs KK, Zurakowski D, Steadman JR. Effect of functional bracing on subsequent knee injury in ACL-deficient professional skiers. J Knee Surg. 2003;16(2):87-92.
28. Malone TR, Hardaker T, Garret E, Feagin JA, Bassett FH. Relationship of gender to anterior cruciate ligament injuries in intercollegiate basketball players. J Southern Assoc. 1993;2(1):36-9.

INDEKS TELESNE UHRANJENOSTI KAO FAKTOR RIZIKA ZA NASTANAK POVREDA PREDNJE UKRŠTENE VEZE KOLENA

Milankov Andrijana , Pejaković Slađana

Gojaznost je još od davnina prepoznata kao ozbiljan zdravstveni problem sa visokim incidencijom i prevalencijom. Još je Hipokrat primetio da ljudi sa većom telesnom masom imaju češću iznenadnu smrt, a pogled na gojaznost, kao problem se menjala tokom vremena. Najveći pomaci u izučavanju gojaznosti načinjeni su tokom druge polovne XX i početkom XXI veka, kada su jasno identifikovani poremećaji udruženi sa gojaznošću, prepoznat je značaj distribucije masnog tkiva u razvoju komplikacija gojaznosti, rasvetljeni su neki patofiziološki mehanizmi koji su u osnovi komplikacija, ali i definisani kriterijumi za dijagnozu gojaznosti i razvijene metode preciznog merenja volumena masnog tkiva. Osnovi parametar u definisanju stepena uhranjenosti i dijagnostici gojaznosti, prema Svetskoj zdravstvenoj organizaciji, predstavlja indeks telesne uhranjenosti (eng. *body mass index*- BMI). Prema ovom indeksu delimo osobe na pothranjene (BMI < 18,5 kg/m2), normalno uhranjene (BMI 18,5-24,9 kg/m2), predgojazne (BMI 25-29,9 kg/m2) i gojazne (BMI > 30 kg/m2). Podela gojaznosti prema stepenu BMI obuhavata gojaznost I (BMI 30-34,9 kg/m2) , II (35-39,9kg/m2) i III stepena (BMI > 40kg/m2). S obzirom da ukupna masa tela ne korelira uvek sa stepenom masne mase, preciznija dijagnostika gojaznosti podrazumeva merenje ukupne masne mase tela. U tu svrhu možemo koristiti: bioelektričnu impedansu (engl. *Bioelectrical Impedance Analysis* - BIA), osteodenzitometriju (DXA), kompjuterizovanu tomografiju, magnetnu rezonancu, hidrostatsko merenje težine, *air displacement plethysmography* (ADP), *3D body scan,* merenje kožnih nabora pomoću kalipera (1).

U odnosu na distribuciju masnog tkiva, koja u velikoj meri determiniše razvoj komplikacija, gojaznost delimo na abdominalnu (centralnu, visceralnu) i perifernu. U cilju brze dijagnostike tipa gojaznosti možemo koristi obim struka i odnos obima struka i kuka *(waist-hip ratio* - WHR).

Danas se gojaznost definiše kao hronična metabolička bolest koja podrazumeva uvećanje telesne mase isključivo na račun masne mase tela. Uprkos mogućnostima savremene dijagnostike i novim terapijskim modalitetima lečenja, problem gojaznosti neprestano nailazi na nove izazove. Jedan od njih je i činjenica da gojazne osobe ispoljavaju brojne metaboličke, kardiovaskularne, reproduktivne, psihičke i muskuloskeletne poremećaje koje smanjuju kvalitet života i povećavaju mortalitet ovih pacijenta.

Povećana količina masnog tkiva, pre svega visceralnog, dovodi do stanja hronične inflamalacije niskog stepena i smatra se jednim od glavnih uzroka na-

stanka komplikacija gojaznosti u koje spada: insulinska rezistencija (IR), tip 2 šećerne bolesti, hipertenzija, kardiovaskularne bolesti, dislipidemija, poremećaji gastrointestinalnog i urogenitalnog trakta, PCOS, infertilitet, depresija i maligne bolesti, ali i poremećaji muskuloskeletnog sistema (2).

Belo masno tkivo (eng. *white adipose tissue* - WAT) je endokrini i skladišni organ za lipide i sastoji se od preadipocita ili prekursora adipocita i adipocita, kao i različitih ćelija imunosistema. Može sekretovati više od 50 hormona i signalnih molekula koji se zovu adipokini. Ovi molekuli imaju ključnu ulogu u metabolizmu i adekvatnom funkcionisanju imunosistema. Masno tkivo normalno uhranjenih osoba sintetiše antiinflamatorne adipokine kao što su IL-4, IL-10, IL-13, antagonist receptora IL-1 (IL-1Ra), transformišući faktor rasta-beta, adiponektin i apelin, dok masno tkivo gojaznih osoba predominantno sekretuje proinflamatorne citokine kao što su IL-1β, IL-6, TNF-α, rezistin, visfatin, leptin, angiotenzin II i inhibitor aktivatora plazminogena 1. Ovakva sekrecija proinflamatornih citokina je posledica povećane količine ćelija urođenog imuniteta koje prodiru i akumuliraju se u WAT-makrofaga. Kod gojaznih osoba, makrofagi se u masnom tkivu polarizuju u proinflamatorne M1-slične makrofage i sekretuju proinflamatorne citokine. Masno tkivo takođe sadrži i druge ćelije imunosistema kao što su B-ćelije, T-ćelije, dendritske ćelije i neutrofile, koji takođe igraju ulogu u modulaciji inflamacije. Kod gojaznih osoba, B-ćelije proizvode različite citokine, infiltriraju masno tkivo i proizvode IgG autoreaktivna antitela koja pokreću lokalnu inflamaciju ali i podržavaju funkciju Th17, što promoviše proinflamatorni odnos T-ćelija. B-ćelije takođe igraju ulogu u aktivaciji T-ćelija povezanih sa gojaznošću predstavljajući antigene T-ćelijama koji aktiviraju i dendritske ćelije i makrofage (3).

Pored lokalne aktivacije imunosistema, velika količina masnog tkiva dovodi do sistemske inflamacija koja je povezana sa razvojem svih komplikacija gojaznosti. Poslednjih godina su sve više u fokusu promene na muskuloskelentom sistemu koje nastaju kao posledica povećane telesne mase, ali i svih komorbiditeta koje ona sa sobom nosi. Sarkopenična gojaznost, osteoporoza, osteoartritis i poremećaji na nivou ligamenta su stanja koja se dovode u vezu sa metaboličkim sindromom i hroničnom sistemskom inflamacijom koja je prisutna u gojaznosti.

Sarkopenija predstavlja temin koji se koristi za gubitak skeletne mišićne mase, kvaliteta i snage koji se događa tokom starenja i to za 0,5-1% godišnje, ali može biti uzrokovana i drugim faktorima kao što su: neurološke bolesti, mitohondrijalni poremećaji, hormonski disbalans, životne navike i hronična inflamacija niskog stepena. Klinički je definisana kroz dva kriterijuma: indeks mišićne mase (mišićna masa/visina m2) koji je -2 standardne devijacije u u poređenju sa zdravim, mlađim pojedincima istog pola; i procenat telesne masti veći od medijane procenta telesne masti za svaki pol (muškarci: indeks mišićne mase < 7,26 kg/m2 sa procentom telesne masti > 27%, žene: indeks mišićne mase < 5,45 kg/m2 procenat telesne masti > 38%) (4).

Plastičnost mišićnog tkiva i njegovo remodelovanje čine ga posebno osetljivim na hroničnu inflamaciju niskog stepena, a ektopično toksično akumuliranje lipida (lipotoksičnost) u nespecijalizovanim organima, kao što su mišići, uzrokuje miosteatozu i sarkopeničnu gojaznost (Slika 1) (5).

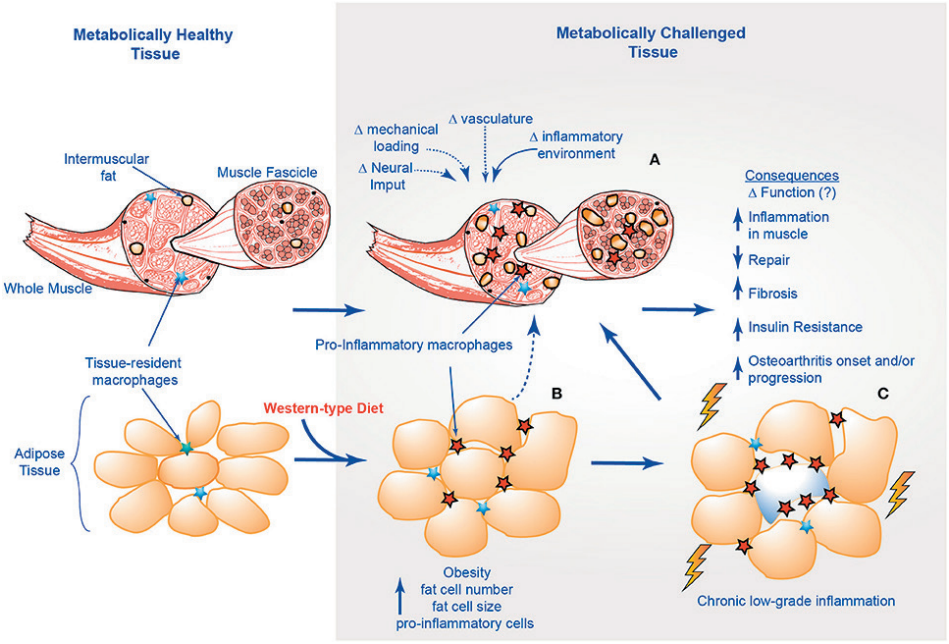

Slika 1. Strukturalne i inflamatorne promene u mišićima kod gojaznosti; (A) faktori koji utiču na strukturni integritet mišića; (B) promene u masnom tkivu; (C) muskuloskeletne posledice hronične upale niskog stepena

Ovakve funkcionalne promene narušenog integriteta mišića dovode do trajne atrofije i prepoznate su kao faktori rizika za razvoj nekoliko muskuloskeletnih poremećaja, uključujući tendinopatije, osteoporozu, osteoartiritis i smanjenu očuvanost pokreta nekog segmenta tela, kao što je noga.

Dosadašnji podaci iz literature beleže usku povezanost sarkopenične gojaznosti i metaboličkog sindroma, a s obzirom da ona rezultira invaliditetom, gubitkom aktivnosti, promenjenim mehaničkim opterećenjem i promenjenom biološkom funkcijom u mišiću zbog taloženja lipida i lipotoksičnosti, verovatno je da je, uz hroničnu inflamaciju niskog stepena, ona centralna za razvoj drugih mišićno-koštanih bolesti.

Poremećaji na nivou ligamenata, kao što su bol i upala, ruptura i neadekvatan oporavak nakon povreda mogu biti u vezi sa povećanom količinom visceralnog masnog tkiva i poslednjih godina su u fokusu istraživanja kod sportista i nesportista. Mehanizmi koji povezuju adipoznost i poremećaj na nivou ligamenata mogu biti mehanički i sistemski.

Mehanički mehanizmi se odnose na povećano opterećenje ligamenata i mehanički stres pre svega na donjim ekstremitetima usled povećanog indeksa telesne mase, što dovodi do hronične upale ligamenta koja je jedna od uslova nastanka rupture. Međutim, patološke promene na ligamentima koje viđamo kod gojaznih osoba prisutne su i na gornjim ekstremitetima, te se smatra da sistemska inflamacija koja je prisutna u gojaznosti predstavlja važan etiološki faktor.

Sistemski efekti gojaznosti koja doprinosi bolestima ligamenata mogu biti direktni i indirektni. Direktan efekat masno tkivo ostvaruje putem bioaktivnih peptida koje luči, dok metaboličke promene doprinose indirektnom negativnom efektu na samu strukturu ligamenata(6 ,7).

Ligamentopatija se ranije smatrala degenerativnom bolešću bez prisustva inflamatornih ćelija. Međutim, nova istraživanja na polju patohistologije utvrdila su prisustvo ćelija inflamacije i inflamatornih markera u ispitivanim preparatima ligamenata, a raniju tvrdnju objasnili su suboptimalnom metodom istraživanja.

Ovakve histološke promene na uzorcima hroničnih upala ligamenata su pokazale da ne postoji akutna inflamacija već je oštećenje strukture posledica neadekvatnog oporavka ćelija i povezan je sa angiofibroblasnom degeneracijom.

Makrofagi, mastociti, NK (*natural kiler*) ćelije i T-ćelije su bile prisutne u svim uzorcima biopsija ligamenata, a pored infiltracije imunoćelija, potvrđeno je i prisustvo inflamatornih citokina IL-1β, IL-6, IL-8, IL-10, IL-17, IL-21 receptora, IL-33, COX-1, COX-2, TGF-β, TNF-α, bFGF. Poznato je da postoji poremećaj ravnoteže između pro- i antiinflamornih adipokina kod gojaznih osoba, sa prevagom hroničnog inflamatornog stanja i ekspresijom inflamatornih citokina koji su u velikom broju prisutni, te se ove dve bolesti dovode u vezu. Smatra se da inflamatorni citokini IL6, IL-1β, TNF-α mogu promovisati početak i progresiju hronične upale ligamenta kroz proliferaciju ćelija, angiogenezu, degeneraciju ekstracelularnog matriksa, metaplaziju tkiva i lučenjem medijatora bola. Takođe, hiperleptinemija i leptinska rezistencija, koje su prisutne kod gojaznih osoba, dovode se u vezu sa degenercijom ćelija ligamenta, vaskularnom proliferacijom i rupturom na spoju ligamenta i kosti, a mogu biti uzorok i pojave ektopične osifikacije na ligametima nakon povrede i niže stope oporavka. Niža stopa zarastanja ligamenta nakon rupture, kao i veća učestalost hroničnih stanja kao posledice ponavljanih mikrotrauma kod gojaznih osoba se dovodi u vezu i sa nižim nivoom adiponektina kod ovih osoba, ali i povećanom sintezom slobodnih masnih kiselina. Pokazano je da slobodne masne kiseline dovode do oštećenja organa produkcijom slobodnih kiseoničnih radikala, lipidnom peroksidacijom, mitohondrijalnim oštećenjem i produkcijom inflamatornih citokina. Iako nema dokaza o direktnoj povezanosti SMK i bolesti ligamenata, utvđen je njihov lipotoksični efekat na oštećenje hrskavice i razvoj osteoartritisa.

Pored povećane akumulacije adipocita u mišićno tkivo, kod gojaznih osoba postoji povećano taloženje masti i u ligamentima, što dovodi do poremećaja njihove funkcije, ali i masnom jastučetu i pripojima što izaziva dodatnu lokalnu in-

flamatornu reakciju sa produkcijom citokina. Veličina masnog jastučeta je proporcionalna količini inflamatornih citokina, te veći masni jastučići proizvode više citokina, što može doprineti upali, bolu i rupturi. Takođe, ponavljani stres masnih jastučića, usled većeg BMI, može izazvati suptilnu hroničnu upalu niskog stepena i predisponirati razvoj upale ligamenata i tetiva. Uzimajući sve zajedno, metabolički efekti povezani sa sistemskom gojaznošću mogu se proširiti na lokalna masna tkiva u susednim mišićima, pripojima ligamenata za kost, obližnjim masnim jastučićima, pa čak i u samom ligamentu i tetivi, što može promovisati upalu, bol i degeneraciju doprinoseći razvoju i progresiji oštećenja (8, 9).

Pored mogućih uticaja koje hronična inflamacija ima na muskulo-skeletni sistem, i druge komplikacije povećanog BMI mogu dovesti do razvoja i pogoršanja poremećaja na ovom sistemu.

Povećan arterijski krvni pritisak, koji je prisutan u metaboličkom sindromu, dovodi do lokalne inflamacije na svim tkivima i ali i oštećenja koje proizilazi iz vazokonstrikcije i neadekvatne ishrane tkiva. Takođe, utvrđena je direktna povezanost visokih nivoa holesterola i triglicerida, koji su često prisutni kod gojaznih osoba, sa bolom i upalom ligamenta. Subendotelno taloženje lipoproteina promoviše sintezu hemokina i aktivaciju makrofaga koji dalje uzrokuju endotelnu disfunkciju i hroničnu inflamaciju, koja je osnova za razvoj hronične upale (10).

Povećan indeks telesne mase, pored mehaničkih i sistemskih efekata koje ispoljava na mišićno-koštani sistem, dovodi i do smanjenja fizičke aktivnosti, a s druge strane patološke promene na mišićno-skeletnom sistemu smanjuju mogućnost vežbanja, što dovodi do povećanja BMI. Ovakav začarani krug pogoršava opterećenje na tetivama i ligamentima, pre svega donjih ekstermiteta, ali i povećava nivo hronične inflamacije.

Dosadašnji literaturni podaci navode da BMI veći od 25 kg/m2 , što spada u nivo predgojaznosti, ima značajan uticaj na smanjenje fizičke aktivnosti, povećavajući rizik od komorbiditeta i smrtnosti bilo kog uzroka (11).

Patološka stanja kolena, poput artritisa, poznata su kao posebno česta među gojaznim pacijentima.

Kada je reč o tendinopatijama kolena, trebalo bi napraviti razliku između tendinopatija aparata za istezanje i tendinopatija *pes anserinus*-a. Bolesti aparata za istezanje, koje se često opažaju kod sportista, utiču na tetivu kvadricepsa i patelarnu tetivu na njihovim kostalnim vezama. Tendinopatije *pes anserinus*-a karakteriše prisustvo bola pod opterećenjem, pri stajanju, hodanju, ili penjanju stepenicama, na mestu umetanja mišića *semimembranosus, semitendinosus, gracilis i sartorius* na supermedijalnoj površini tibije. Veoma je česta kod gojaznih žena sa valgusnim kolenom jer se tetive hamstringa trljaju o medijalni kondil kolena pri svakom pokretu. Anserina bursa, koja se nalazi između otiska tetiva i zadnje površine tibije, može biti uključena u upalni proces i dovodi do takozvane *anserine bursitisa* koja je deo tendinopatije (12).

Iako nije sprovedeno dovoljno kliničkih studija o povezanosti povećanog BMI i patoloških stanja ligamenata kolena, podaci iz literature navode da gojazne osobe zbog velikog mehaničkog opterećenja imaju potencijalno veći rizik za povredu.

Ruptura prednjeg ukrštenog ligamenta (ACL - *anterior cruciate ligament*) je jedna od najčešćih ortopedskih povreda, koja značajno smanjuje kvalitet života. Veliki je broj promenjivih i nepromenljivih faktora koje mogu dovesti do njenog nastanka, a njihovo prepoznavanje i lečenje je važno u cilju prevencije nastanka same rupture. Jedan od promenljivih faktora rizika je svakako povećan indeks telesne mase, koji se dovodi u vezu sa čak 75% ruptura ACL izazavnih nekontaktnim mehanizmom (13).

Veoma je ograničen broj studija koji je ispitivao vezu između ACL i BMI, a dobijeni rezultati su nekonzistentni. Utvrđeno je da su neizlovane povrede ligamenta češće u populaciji pacijenta sa većim BMI, kako u rangu predgojaznosti, tako i gojaznosti. Takođe je pokazano da su i rerupture prisutne češće kod ovih pacijenta. Iako je procenat žena nešto veći kada govorimo o prevalenciji gojaznosti, osobe muškog pola imaju češću rupturu prednjeg ukrštenog ligamenta (14). S druge strane, druga grupa autora navodi da su češće rupture prednjeg ukrštenog ligamenta kod osoba koje su nesportisti i sa većim BMI, u odnosi na sportiste, kao i da rerupture nisu u značajnoj korelaciji sa većim BMI (15)

U odnosu na mehanizam povrede, nije utvrđena značajna razlika među pacijentima sa normalnim BMI (<25 kg/m2) i onim sa BMI > 25 kg /m2. Pojednak je bio broj pacijenata koji su zadobili povredu u kontaktnim i nekontaktnim sportovima, kao i na poslu. Kod nešto većeg procenta predgojaznih i gojaznih pacijenta je povreda nastala usled traume (13).

Takođe, gojazne osobe, zbog hronične inflamacije niskog nivoa i prisutnih metaboličkih poremećaja, imaju povećan rizik od neadekvatnog oporavka nakon povrede, što se dovodi u vezu i sa hroničnim preopterećenjem povređenih ligamenta (12), ali i smanjenim nivoom fizičke aktivnosti pre i nakon povrede. Pored hronične inflamacije, povećano mehaničko opterećenje i slabost mišića usled taloženja masti, dovodi do češćih postoperativnih komplikacija u ovoj grupi (16).

Promene stila životnih navika, kako u pogledu ishrane, tako i podsticanja važnosti fizičke aktivnosti najvažniji su u cilju sprečavanja komplikacija mišićno koštanog sistema (17). Redukcijom telesne masne značajno se smanjuje nivo sistemske hronične inflamacije i mehaničko opterećenje, a povećava nivo fizičke aktivnosti koji doprinose sprečavanju nastanka hroničnih bolesti.

LITERATURA

1. da Costa RF, Nogueira RC, Fisberg M, Ferrari G. Editorial: Body composition assessment techniques in clinical and epidemiological settings: Development, validation and use in dietary programs, physical training and sports. Front Nutr. 2023;10:1146553.
2. Milankov A, Milanović M, Milošević N, Sudji J, Pejaković S, Milić N, et al. The effects of phthalate exposure on metabolic parameters in polycystic ovary syndrome. Clin Chim Acta. 2023;540:117225.
3. Hildebrandt X, Ibrahim M, Peltzer N. Cell death and inflammation during obesity: "Know my methods, WAT(son)". Cell Death Differ. 2023;30:279-92.
4. Baumgartner RN. Body composition in healthy aging. Ann N Y Acad Sci. 2000;904:437-48.
5. Collins KH, Herzog W, MacDonald GZ, Reimer RA, Rios JL, Smith IC, et al. Obesity, metabolic syndrome, and musculoskeletal disease: common inflammatory pathways suggest a central role for loss of muscle integrity Front Physiol. 2018;9:112.
6. Gaida JE, Ashe MC, Bass SL, Cook JL. Is adiposity an under-recognized risk factor for tendinopathy? A systematic review. Arthritis Rheum. 2009;61(6):840-9.
7. Godziuk K, Prado CM, Woodhouse LJ, Forhan M. The impact of sarcopenic obesity on knee and hip osteoarthritis: a scoping review. BMC Musculoskelet Disord. 2018;19(1):271.
8. Lui PPY, Yung PSH. Inflammatory mechanisms linking obesity and tendinopathy J Orthop Translat. 2021;31:80-90.
9. Spanoudaki M, Giaginis C, Mentzelou M, Bisbinas A, Solovos E, Papadopoulos K, et al. Sarcopenia and sarcopenic obesity and osteoarthritis: a discussion among muscles, fat, bones, and aging. Life. 2023;13(6):1242.
10. Tilley BJ, Cook JL, Docking SI, Gaida JE. Is higher serum cholesterol associated with altered tendon structure or tendon pain? A systematic review. Br J Sports Med. 2015;49(23):1504-9.
11. Ninkovic S, Manojlovic M, Roklicer R, Bianco A, Carraro A, Matic R, et al. The influence of body mass index on physical activity engagement following anterior cruciate ligament reconstruction: a systematic literature review. Heliyon. 2023;9(12):22994.
12. Franceschi F, Papalia R, Paciotti M, Franceschetti E, Martino A Di, Maffulli N, et al. Obesity as a risk factor for tendinopathy: a systematic review. Int J Endocrinol. 2014;2014:670262.
13. Alsayed HN, Alkhateeb MA, Aldossary AA, Houbani KM, Aljamaan YM, Alrashidi YA. Risk of anterior cruciate ligament injury in population with elevated body mass index. Med Glas (Zenica). 2023. In press. DOI: 10.17392/1517-22.

14. MacChi M, Spezia M, Elli S, Schiaffini G, Chisari E. Obesity increases the risk of tendinopathy, tendon tear and rupture, and postoperative complications: a systematic review of clinical studies. Clin Orthop Relat Res. 2020;478(8):1839-47.
15. Ristic V, Sumar V, Rasovic P, Milankov V. The impact of body mass index on the results of anterior cruciate ligament reconstruction. Med Pregl. 2021;74(11-12):354-61.
16. Disilvestro KJ, Jauregui JJ, Glazier E, Cherkalin D, Bennett CH, Packer JD, et al. Outcomes of anterior cruciate ligament reconstruction in obese and overweight patients: a systematic review. Clin J Sport Med. 2019;29(4):257-61.
17. de Oliveira FCL, Roy JS, Pappas E. ACL injury, physical activity, and overweight/obesity: a vicious cycle? Knee Surg Sports Traumatol Arthrosc. 2020;28(3):667-9.

MEHANIZMI POVREĐIVANJA PREDNJE UKRŠTENE VEZE KOLENA

Ristić Vladimir

U ranijim istraživanjima, više od 90% operisanih pacijenata kojima smo rekonstruisali prednji ukršteni ligament (LCA) starosti su između 18 i 35 godina (prosečno 27) (1–5). Zbog zahtevnosti vrhunskog sporta, i posledičnog preopterećenja nepotpuno formiranog kolenog zgloba mladih, ove povrede više ne predstavljaju retkost ni među tinejdžerima (6, 7).

Zbog toga je savremena naučna sportsko-traumatološka literatura fokusirana na: etiologiju, identifikaciju rizičnih grupa, faktora rizika i mehanizama povređivanja prednjeg ukrštenog ligamenta, jer tek kada ih dobro proučimo, znaćemo da ih i preveniramo (1–10). Dobro je poznato da su sportisti, posebno profesionalni, najrizičnija populaciona grupa za rupturu LCA (1–10), te su danas i treninzi i rehabilitacioni protokoli koncipirani tako da se izbegavaju pokreti donjih ekstremiteta koji dovode do rupture LCA i njegove rerupture (rupture neoligamenta) (5–8).

Iako osobe ženskog pola imaju značajno (oko tri puta) veći rizik za povredu [6–9], nedovoljno je jasno zbog čega se u Republici Srbiji značajno češće operativno leče muškarci (1–5). Nedoumice su takođe u vezi sa činjenicom da veoma retko rekonstrukcije LCA vršimo kod klizača, hokejaša, balerina i plesača (1–5, 10, 11). Srpski sportski klubovi nedovoljno primenjuju trenažne programe koji preveniraju rizične nekontaktne mehanizme, pa su u poglavlju prikazani dosadašnji naši rezultati istraživanja ove problematike.

Mehanizam povrede prednjeg ukrštrenog ligamenta (slike 1–3)

1. Abdukcija, fleksija i unutrašnja rotacija butne kosti (u odnosu na golenjaču)
2. Addukcija, fleksija i spoljašnja rotacija
3. Hiperekstenzija potkolenice
4. Anteriornoposteriorna translacija golenjače
5. Doskok na flektirano koleno posle odskoka ili pada sa visine

Pet osnovnih mehanizama su odgovorni za povredu prednjeg ukrštenog ligamenta (2, 7). Hiperekstenzioni mehanizam obično kida samo LCA. Anteriornoposteriorna dislokacija može kidati prednji ili zadnji ukršteni ligament, zavisno od pravca tibijalne translacije (1–7). Šut u prazno, pri promašivanju na primer fudbalske lopte ili šut protivničkog igrača u ispruženu potkolenicu, mogu dovesti do preteranog prednjeg pomeranja golenjače, te posledičnog istezanja ovog ligamenta. Pogotovu u slučajevima kada je četvoroglavi mišić buta kontra-

hovan, a mišići zadnje lože natkolenice se blagovremeno ne kontrahuju ili su hipotrofični (2, 7). Sportisti sa uglom zadnjeg tibijalnog nagiba preko 7 stepeni spadaju u rizičnu grupu za ovu povredu, jer se prednja translacija golenjače uvećava za 6 mm na svakih 10 stepeni povećanja ovog ugla (10).

Video-analizama identifikovali čak 11 različitih situacija koje dovode do LCA rupture (9), ali je kinematika pokreta kod svih bila veoma slična: forsirani valgus, unutrašnja rotacija kolena i prednje golenjačno pomeranje događali su se unutar 40 milisekundi nakon kontakta stopala sa podlogom (9). Suviše kratak period za svesno reagovanje naveo je da isti autori sugerišu upotrebu preventivnih programa sa težištem na tehnici brze promene pravca i doskoka, koji izbegavaju: valgus i unutrašnju rotaciju početnih faza fleksije kolena (10–30 stepeni), kao i abdukciju i unutrašnju rotaciju kuka, u cilju apsorpcije sila koje deluju od podloge vertikalno naviše (9).



Slika 1. Nekontaktna povreda

Druga podela mehanizama je na kontaktne i nekontaktne. Bez kontakta sa protivničkim igračima događa se 60–80% LCA ruptura (1, 2, 6, 7). Mehanizam povreda LCA razlikuje se među različitim sportovima (1, 2). Bez kontakta sa drugim takmičarima se povredilo 78% sportista našeg uzorka, najčešće: odbojkaši, košarkaši, rukometaši, gimnastičari i skijaši [2] (slike 1, 2). Kontaktom u duelima sa protivničkim igračem (Slika 3) (udarcem o koleno ili zadnju stranu potkolenice pri ekstendiranom kolenu) povređeno je 22% sportista, najviše u: borilačkim sportovima i fudbalu [2]. Doskok je u 36% slučajeva bio uzrok povrede posebno u: odbojci, košarci, rukometu i fudbalu [2]. Pri promeni pravca, tokom trčanja ili naglog starta trka iz mirovanja, povređeno je 29% sportista, pri naglom zaustavljanju trka (deceleracija) 8%, a pri preteranom opružanju potkolenice (hiperekstenzija, npr. šut u prazno) 2% fudbalera (2).



Slika 2. Mehanizam povrede LCA

Prednji ukršteni ligament može se povrediti i tokom padova sa visine i saobraćajnim traumatizmom, ali u našim istraživanjima bilo je prosečno 95% sportista, 3-4 puta više muškog pola. U svim uzorcima dominirali su fudbaleri (50–56%), kojih je bilo više nego ukupno svih operisanih pacijenata povređenih u ostalim sportovima: košarci, rukometu, odbojci, rvanju, karateu, ragbiju, skijanju (1–5, 11). Na našem uzorku aktivnih sportista, rupture LCA su se dešavale tri puta češće na takmičenjima, nego na treninzima, jer su na utakmicama sportisti izloženi agresivnijim, rizičnijim pokretima kolenog zgloba (1, 2). Takmičarske utakmice predstavljaju 2,7 puta veći rizik od prijateljskih i utakmica u pripremnom periodu, pa je povređivanje učestalije na značajnijim mečevima (1, 2). Povrede se 3,8 puta češće događaju u srednjem i završnom delu ovih mečeva, kada je najveće opterećenje kolena, pažnja sportiste više usmerena na rezultat takmičenja, zbog zamora mišića i popuštanja koncentracije (1, 2, 12, 13). Dokazano je da neuromišićna kontrola tela, posebno kukova i kolena, odgovarajuća snaga i propriocepcija preveniraju rizične pokrete i povrede (6–8).



Slika 3. Kontaktna povreda LCA

U najrizičnije sportove za povredu LCA spadaju oni sa brzim promenama pravca kretanja i doskocima: fudbal (2, 6, 7, 13), košarka (13), rukomet (14) i američki fudbal (15). Najrizičniji nekontaktni sport predstavlja skijanje (16). Najpopularniji sport na svetu je fudbal sa procenjenih 265 miliona aktivnih fudbalskih igrača (6), pa su i u našim studijama najčešće operisani rekreativni fudbaleri (1–5, 10, 11). Učestalost povreda zavisi i od popularnosti određenih sportova u različitim državama, pa u uzorcima većine srpskih studija dominiraju fudbaleri (1–5, 10, 11], u nordijskim zemljama: rukometaši i skijaši (14), u SAD ragbisti i košarkaši (15), u Japanu: košarkašice, rvači i skijaši (16). Zbog odsustva trenja podloge sa obućom, izuzetno su retke povrede LCA među: hokejašima, klizačima i balerinama [1, 2, 12]. U uzorcima naših ranijih studija nismo imali nijedan slučaj operativnog lečenja profesionalnih hokejaša na ledu, balerina i plesača, među oko 6.000 operisanih pacijenata (1–5, 10, 11). Međutim, u američkoj profesionalnoj ligi (NHL), svake sezone prosečno 6-7 hokejaša povredi LCA (17), jer i ovaj sport zahteva: nagle promene pravca, rotacije kolenog zgloba i pivotiranje. Iako je učestalost ruptura LCA među hokejašima značajno niža od ostalih kontaktnih sportova, zaplitanje klizaljki sa protivničkim igračem i njegovo padanje na tuđe koleno mogu dovesti do povrede (17, 18).

Ostaje nedovoljno jasno kako jedan sportista tokom utakmice i treninga izvede stotinak istih pokreta kolenog zgloba, pri čemu ne dođe do povrede, a isti bezazleni pokret može da uzrokuje rupturu LCA, koja ga može koštati karijere. Iako u Srbiji balet nije dovoljno popularan, predrasuda je da je bezbedan u smislu povređivanja LCA (17). Naime, svaka balerina prosečno izvede preko 200 skokova tokom 1,5-časovnog treninga dnevno, od kojih više od polovine uključuje skok na jednoj nozi [17], koji je posebno rizičan za povredu LCA. Pa ipak, samo 0,2% balerina i 0,4% takmičara u modernom plesu iskusi ovu povredu [17], dok se među kolektivnim sportovima sa loptom povređuje 1–8% takmičara (6, 13). Razlog niske učestalosti ovih povreda među plesačima leži u tome što njihova profesionalna aktivnost zahteva posebne veštine pokreta ravnoteže i kontrole doskoka. Za razliku od drugih, balerine su više fokusirane na tehniku izvođenja rizičnih pokreta kolena, od sportista koji su usredsređeni i na postizanje gola, koša, poena, kao i kontakta sa protivničkim igračem (17). Takođe, profesionalne balerine i plesači najčešće imaju idealnu telesnu masu, jer oni sa povredom LCA imaju prosečan indeks telesne mase 26,5, a bez povrede 25,5 (17). Sem odsustva gojaznosti, razlog retkih povreda balerina leži i u tome što su njihovi pokreti rutinski, svakodnevno uvežbani, sa elegantnim pokretima ruku koji doprinose ravnoteži, bez improvizacije i uticaja faktora: sredine, terena i protivničkih igrača (17, 18).

U cilju prevencije povreda, identifikacija sportista sa povećanim rizikom može biti prvi korak pre kreiranja i sprovođenja specifičnog preventivnog treninga, koji ima za cilj modifikaciju identifikovanih rizičnih mehanizama i smanjenje stope povređivanja (6–8). Dokazano je da pliometrijsko vežbanje, trening balansa, stabilizacije težišta tela i neuromuskularne kontrole igraju značajnu preventivnu ulogu (6–9). Preventivni treninzi dovode do smanjenja valgusa ko-

lena i povećavaju fleksiju kolena tokom doskoka, smanjuju nagle promene pravca kretanja i amortizuju doskok pri sportskim aktivnostima. Ovako koncipiran trening bi trebalo da se primenjuje dva do tri puta nedeljno, najmanje mesec dana, kako bi se postigle očekivane kinematičke promene (7–8). Ukoliko se u jednom većem sportskom društvu koje broji oko 300 profesionalnih sportista svih kategorija, godišnje povredi samo 1% članova, troje sportista ima povredu prednjeg ukrštenog ligamenta iste sezone. Danas ima dokaza da su primenom adekvatnih preventivnih trenažnih procesa, čak takve dve povrede mogle biti izbegnute (7, 8, 19). Ovakvim preventivnim trenažnim procesima FIFA-e značajno su (čak 67–84%) redukovane nekontaktne povrede, posebno među fudbalerkama (7, 8, 19) (Slika 4). Grupa švedskih autora (19) je među ženskim fudbalskim klubovima dva puta nedeljno primenjivala preventivni program petnaestominutnog zagrevanja pred trening. Vežbe su se sastojale od: specifičnih čučnjeva na jednoj i obe noge, podizanju karlice, vežbi na klupama i sa loptom, adekvatnog doskoka, te su uspeli da redukuju dve trećine povreda LCA tokom trogodišnjeg praćenja efekta preventivnih vežbi (19).



Slika 4. Pravilna i nepravilna postura tela

Prednji ukršteni ligament u Srbiji najčešće povređuju: mladi sportisti, muškog pola, sa povećanim uglom zadnjeg golenjačnog nagiba, tokom fudbalskih utakmica, beskontaktnim rotatornim pokretom kolenog zgloba, usled nagle promene pravca trčanja ili doskoka na jednu nogu. Blaga fleksija, forsirana adukcija, unutrašnja rotacija kuka, valgus položaj kolena, prednja translacija i spoljna rotacija golenjače mogu dovesti prednji ukršteni ligament u položaj „bez povratka". Definisanjem faktora rizika, analizom uzroka i mehanizama povređivanja, te edukacijom lekara, sportista i trenera, stvaraju se uslovi za prevenciju povreda.

LITERATURA

1. Ristić V. Ko i kako povređuje prednji ukršteni ligament u Srbiji? Medicinski Arhiv Kosova i Metohije. 2022;(23-24):1-12.
2. Ristić V, Ninković S, Harhaji V, Milankov M. Causes of anterior cruciate ligament injuries. Med Pregl. 2010;63(7-8):541-5.
3. Ristić V, Ristić S, Maljanović M, Đan V, Milankov V, Harhaji V. Risk factors for bilateral anterior cruciate ligament injuries. Med Pregl. 2015;68(5-6):192-7.
4. Ristić V, Ninković S, Harhaji V, Stanković M, Savić D, Milankov M. Reconstruction of ACL by using two different techniques. Med Pregl. 2010;63(11-12):845-50.
5. Milankov M, Miličić A, Savić D, Stanković M, Ninković S, Matijević R, et al. Revision anterior cruciate ligament reconstruction due to knee instability. Med Pregl. 2007;60(11-12):587-92.
6. Allen MM, Pareek A, Krych AJ, Hewett TE, Levy BA, Stuart MJ, et al. Are female soccer players at an increased risk of second anterior cruciate ligament injury compared with their athletic peers? Am J Sports Med. 2016;44(10):2492-8.
7. Alentorn GE, Myer DG, Silver JH, Samitier G, Romero D, Làzaro HC, et al. Prevention of non-contact anterior cruciate ligament injuries in soccer players. Part 1: Mehanisms of injury and underlying risk factors. Knee Surg Sports Traumatol Arthrosc. 2009;17(7):705-29.
8. Griffin LY, Albohm MJ, Arendt EA, Bahr R, Beynnon BD, Demaioet M, et al. Understanding and preventing non-contact anterior cruciate ligament injuries. Am J Sports Med. 2005;34(9):1512-32.
9. Koga H, Muneta T, Bahr R, Engebretsen L, Krosshaug T. ACL injury mechanisms: lessons learned from video analysis. In: Musahl V, Karlsson J, Kuroda R, Zaffagnini S, editors. Rotatory knee instability. London, Velika Britanija: Springer; 2016. p. 27-36.
10. Ristić V, Maljanović M, Peričin B, Harhaji V, Milankov V. The relationship between posterior tibial slope and anterior cruciate ligament injury. Med Pregl. 2014;67(7-8):216-21.
11. Ristić V, Šumar V, Milankov V, Harhaji V, Milović M. The effects of age and gender on the quality of life after anterior cruciate ligament reconstruction. Med Pregl. 2020;73(1-2):13-20.
12. Liederbach M, Dilgen FE, Rose DJ. Incidence of anterior cruciate ligament injuries among elite ballet and modern dancers. a 5-year prospective study. Am J Sports Med. 2008;36(9):1779-88.
13. Agel J, Arendt EA, Bershadsky B. Anterior cruciate ligament injury in national collegiate athletic association basketball and soccer: a 13-year review. Am J Sports Med. 2005;33(4):524-30.

14. Myklebust G, Holm I, Maehlum S, Engebretsen L, Bahr R. Clinical, functional and radiological outcome 6-11 years after ACL injuries in team handball players: a follow-up study. Am J Sports Med. 2003;31(6):981-9.
15. Dodson CC, Secrist ES, Bhat SB, Woods DP, Deluca PF. Anterior cruciate ligament injuries in national football league athletes from 2010 to 2013. Orthop J Sports Med. 2016;4(3):1-5.
16. Takahashia S, Okuwakib T. Epidemiological survey of anterior cruciate ligament injury in Japanese junior high school and high school athletes: cross-sectional study. Res Sports Med. 2017;25(3):266-76.
17. Longstaffe R, Leiter J, MacDonald P. Anterior cruciate ligament injuries in the national hockey league: epidemiology and performance impact. Clin J Sport Med. 2020;30(3):224-30.
18. Ristić V, Šumar V, Rašović P, Milankov V. The impact of body mass index on results of reconstruction of anterior cruciate ligament. Med Pregl. 2021;69(11-12):354-61.
19. Ingersoll CD, Grindstaff TL, Pietrosimone BG, Hart JM. Neuromuscular consequences of anterior cruciate ligament injury. Clin Sports Med. 2008;27(3):383-404.

POGLAVLJE 3
FUNKCIONALNI ASPEKTI EVALUACIJE POVREDA UKRŠTENIH VEZA KOLENA

PROPRIOCEPCIJA I POVREDE PREDNJE UKRŠTENE VEZE

Matijević Radmila

Šerington je 1906. godine dao prvu definiciju propriocepceptivnog sistema, koji se po njegovoj definiciji, sastoji od aferentne informacije iz proprioceptora smeštenih u proprioceptorskim poljima koja doprinose svesnoj percepciji („mišićni osećaj"), sveobuhvatnoj posturi (posturalni balans) i segmentnoj posturi (stabilnost zgloba). Termin proprioceptori odnosio se na one receptore smeštene u zglobovima, mišićima i tetivama „adaptiranim za ekscitiranost u skladu sa promenama u celom organizmu" (1). Prema Metjuzu (*Mathews*), Šerington (*Sherrington*) je u Šaferovoj (*Schafer*) *Textbook of Physiology* detaljno opisao četiri submodaliteta mišićnog senzibiliteta: 1) posturu, 2) pasivnu pokretljivost, 3) aktivnu pokretljivost, 4) otpor pri pokretima. Te definicije su u potpunosti u skladu sa savremenim shvatanjima koje definišu svesnost o položaju zgloba (segmentna postura), kinestezija (pasivna i aktivna) i sposobnost pružanja otpora tj. regulisanja opterećenja (2).

Savremena tumačenja definišu da je propriocepcija svesna percepcija senzacija primljenih od aferentih neurona povezanih sa aktivnošću zglobova, njihovim položajem i tonusom mišića koji ih okružuju, a zatim obrađenih u najvišim centrima centralnog nervnog sistema (CNS). Samim tim propriocepcija se ne odnosi na postprocesuiranje senzornog impulsa, kao ni reakciju tela, u vidu mišićne aktivnosti, nastalu kao odgovor na primljene impulse. Pri tome treba imati u vidu da je proprioceptivna informacija od ključnog značaja za optimalnu i efikasnu mišićnu aktivnost. Podaci o ovome se dobijaju iz perifernih mehanoreceptora lociranih u zglobovima, mišićima i koži (3, 4).

Kao jedna od posledica povrede mekih tkiva u okolini zgloba dolazi i do prekida funkcije mehanoreceptora čime se smanjuje broj aferentnih impulsa od zgloba do CNS-a. Ovim se narušava fiziološka neuromuskularna kontrola sa posledičnom zglobnom nestabilnošću i izmenjenom šemom kretanja, što dovodi do nastanka novih povreda i progresivne degradacije zgloba.

Već vekovima naučnici pokušavaju da usaglase stav o ulozi i značaju receptora kolenog zgloba u motornoj kontroli, stabilnosti zgloba, kao i spoznaji o pokretima i položaju tog segmenta. Na mikroskopskom nivou potvrđeno je prisustvo artikularnih mehanoreceptora u studijama sprovedenim i na životinjama i na ljudima. Neuroanatomska istraživanja koja je sproveo Kenedi (*Kennedy*) sa saradnicima su ukazala na varijabilnost u inervaciji ljudskog kolena i pronašli su mehanoreceptore u mnogobrojnim delovima prednjeg ukrštenog ligamenta koji imaju tibijalno poreklo, kao i u njihovom sinovijalnom pokrivaču (5). Šulc (*Schultz*) i saradnici (6) su 1984. godine objavili rezultate svog istraživanja u koji-

ma su predstavili dokaz o prisustvu mehanoreceptora u humanom prednjem ukrštenom ligamentu ukazujući da je populacija receptora bila veća i brojnija u ligamentima mlađih pacijenata koji su bili bez znakova degenerativnih promena. Do sličnih rezultata su kasnije došli u svojim istraživanjima i Skiner (*Skinner*) sa saradnicima (7) kao i Kaplan sa svojim saradnicima (8) koji je dodatno ukazao da je gubitak sposobnosti propriocepcije proces koji se fiziološki odvija sa starenjem. Šute (*Schutte*) i saradnici su izvršili dalja ispitivanja prednjeg ukrštenog ligamenta kod čoveka. Radili su istraživanje o gustini raspodele različitih tipova senzornih receptora i došli do rezultata koji ukazuju da su receptori najgušće raspoređeni u blizini pripoja ligamenata kao i da receptorske strukture čine 1% površine prednjeg ukrštenog ligamenta (9).

Mišićno reakciono vreme (MRV) je jedan od načina procene normalnog funkcionisanja i pasivnog (ligamentarnog) i aktivnog (mišićnog) sistema stabilizacije zgloba kolena. U refleksnom odgovoru mišića nepovređene noge na prednju translaciju tibije postoji utvrđeni redosled aktivacije mišića: prvo se kontrahuju vlakna *m. gastrocnemius* (G – gastroknemius), zatim *mm. hamstring* (H – hamstring) i na kraju *m. quadriceps* (Q – kvadriceps) čime se dobija GHQ *patern*. Vojtis (*Wojtys*) i saradnici su utvrdili i da ne postoji razlika u modelu refleksne mišićne kontrakcije nedominantne u odnosu na dominantnu nogu (10). U voljnom mišićnom odgovoru, mišići zadnje lože su inicijalna grupa koja pokušava da spreči ekstremnu translaciju tibije kojima se zatim pridružuju vlakna četvoroglavog mišića buta i *m. gastrocnemius* što ukazuje da je predominatna mobilizacija mišića nešto drugačija u voljnom u odnosu na refleksni odgovor (HQG *patern*). Refleksni odgovor mišića kolena sa povređenim prednjim ukrštenim ligamentom pokazuje nešto drugačiji obrazac u odnosu na nepovređeno koleno. Umesto GHQ redosleda, kod povređene noge dolazi do GQH aktivacije mišića. Međutim, ova razlika primećena je samo kod svežih povreda, tj. kod onih ispitanika koji su testirani u vremenskom prozoru od šest meseci nakon nastanka povrede. Nakon ovog perioda dolazi do normalizacije odgovora. Voljni mišićni odgovor kod osoba sa povređenim ligamentom se takođe razlikuje u tom smislu da se kod njih za stabilizaciju kolena i sprečavanje prekomerne translacije tibije prvo mobilišu vlakna kvadricepsa (QHG). I ova razlika se gubi šest meseci nakon povrede iako MRV i dalje ostaje statistički značajno duže u odnosu na nepovređenu nogu. Zanimljivo je da se paterni mišićne mobilizacije menjaju i kod nepovređene noge u odnosu na kontrolne vrednosti kod nepovređenih osoba. Tako i nepovređena noga kod osoba sa povređenim ligamentom na drugom kolenu, poprima obrazac povređene noge, pa se u refleksnom odgovoru dobija QHG obrazac (HQG je kod nepovređenih osoba).

Propriocepcija se klinički meri na najmanje dva opšteprihvaćena načina: prvi je sposobnost detekcije tj. prag detekcije minimalne promene položaja kroz pasivnu pokretljivost (*treshold to detetion of passive motion* – TTDPM), a drugi je sposobnost aktivnog reprodukovanja pasivno zadatog položaja zgloba (*joint position sence* – JPS).

Dinamička stabilnost zgloba kolena zasniva se na složenom senzornomotornom sistemu i sinergističkom delovanju između pasivnih struktura (ligamenata) i aktivne (mišićne) kontrole pokreta tibio-femoralnog kompleksa. Pored svoje pasivne mehaničke uloge, prednji ukršteni ligament, dodatno učestvuje i u obezbeđivanju senzornih informacija čime direktno učestvuje u procesu pozicioniranja zgloba i refleksne mišićne stabilizacije kolena a samim tim i u obe funkcije koje se mere pri proceni propriocepcije (11–13).

Različiti stepeni dinamičke stabilnosti kolena mogu pomoći da se objasni paradoks sa kojim se kliničari često susreću: pacijenti sa malim laksitetom pri kliničkom pregledu, imaju izražen osećaj funkcionalne nestabilnosti a istovremeno, sportisti sa izraženim laksitetom nastavljaju sa sportskim aktivnostima u visokom rangu takmičenja sa naizgled potpunim osećajem nestabilnosti (14).

Nekad je dosta teško proceniti, na osnovu kliničkog pregleda kolena, koji pacijent će imati ozbiljnih problema u svakodnevnom funkcionisanju a koji tek pri zahtevnim fizičkim aktivnostima. Nojz (*Noyes*) i saradnici su predstavili „pravilo trećine", teoriju koja kaže da se u praćenju osoba sa povredom prednjeg ukrštenog ligamenta, može uočiti da jedna trećina povređenih može nastaviti na istom nivou svojih fizičkih aktivnosti kao i pre povrede; jedna trećina će biti zadovoljna sa nešto manje zahtevnim oblikom fizičke aktivnosti nakon perioda nošenja ortoze i lečenja fizikalnim procedurama; dok će jedna trećina i dalje nakon takvog lečenja osećati funkcionalnu nestabilnost i zapravo biti populacija kojoj se predlaže operativno lečenje rekonstrukcije prednjeg ukrštenog ligamenta (15).

Analiza ovih studija ukazuju da kod povreda koje su nastale traumom visokog intenziteta, narušavanje strukture ligamenata je značajnije zbog prekida aferentne inervacije centralnog nervnog sistema nego slabljenja pasivne mehaničke stabilizacije zgloba. Nažalost, kod prekida vlakana prednjeg ukrštenog ligamenta, narušava se i složeni interaktivni balans između senzornog inputa ka centralnom nervnom sistemu i dinamičkih stabilizatora čija aktivnost zavisi od centralnog nervnog sistema, dovodeći do smanjenene sposobnosti zaštite samog zgloba (16).

Istraživanje u okviru koga su obrađeni i analizirani podaci o propriocepciji nakon povreda prednjeg ukrštenog ligamenta kolena profesionalnih sportista muškog pola primljenih na Kliniku za ortopedsku hirurgiju i traumatologiju Kliničkog centra Vojvodine radi artroskopske rekonstrukcije pokidanog prednjeg ukrštenog ligamenta dalo je zanimljive rezultate (17). U prvoj fazi ovog istraživanja konstruisan je aparat, digitalni goniometar, uz pomoć kojeg je urađen eksperimentalni deo ovog ispitivanja.



Slika 1. Konstruisani goniometar

Konstruisanim aparatom je svim pacijentima uključenim u studiju) preoperativno testirana sposobnost propriocepcije (*JPS test* na povređenom i nepovređenom ekstremitetu, u dva maha: odmah po zadavanju ciljnog ugla od 35° i nakon pet minuta.



Slika 2. Položaj ispitanika pri merenju

Druga faza je podrazumevala isti eksperiment i obavljena je minimum šest meseci nakon operativnog lečenja, hirurškom, artroskopskom rekonstrukcijom pokidanog prednjeg ukrštenog ligamenta kost–tetiva–kost tehnikom (*bone-tendo-bone*, BTB). Od 60 ispitanika njih 43 su bili fudbaleri, 11 košarkaši i šest odbojkaši. U evropskoj sportskoj populaciji ovo su svakako sportovi, uz rukomet, iz kojih se najčešće regrutuju pacijenti sa povredama prednjeg ukrštenog ligamenta. Prosečno vreme od povrede do pregleda kod ortopeda u ovoj grupi ispitanika iznosilo je 18,86 a vreme do opercije 36,92 nedelja. Relativno dug period od nastanka povrede do pregleda kod ortopeda može se objasniti na dva načina. Prvi je svakako pokušaj samih ispitanika da po povlačenju kliničkih znakova akutne povrede nastave sa istim nivoom što nije neopravdano, a drugi može biti i usled nestručnosti osoba koje su prve dijagnostikovale povredu i odlučile o daljem lečenju. Ispitanici ovog uzorka su u 65% povredu prednjeg ukrštenog ligamenta zadobili bez kontakta sa drugim igračima. Ti rezultati potvrđuju da najkritičniji momenat, tokom nekontaktnog dela bavljenja sportom, predstavlja momenat doskoka, kada je neophodna fina koordinisanost i ekvilibrijum aktivnosti antagonista i agonista prednjeg ukrštenog ligamenta čime se obezbeđuje ravnomeran i bezbedan prenos težine tela duž svih segmenata donjeg ekstremiteta.

Ispitanici u ovoj studiji su zadobijali povrede tokom cele sezone ali se uočava da postoji porast incidencije u avgustu, tj. na početku sezone, kao i nešto više povreda pri kraju zimskog dela sezone. Podatak o avgustovskom većem broju povreda posledica je pada fizičke kondicije u pauzi koja prethodi početku sezone. Dodatno povećanje incidencije povreda tokom zimskog perioda koji se primećuje u ovom uzorku može se pripisati i neadekvatnom održavanju fizičke kondicije usled čega dolazi do zamora i sledstvenih povreda ali i nažalost čestim neadekvatnim uslovima na fudbalskim terenima koji se često mogu videti tokom zimskih meseci. Objektivnim delom IKDC upitnika dobijeno je da su se preoperativno u grupi C nalazila 34 a u grupi D 26 ispitanika. Postoperativno je IKDC rezultat bio takav da je u grupi A bilo 40, u grupi B 18 a u grupi C 2 ispitanika što svakako predstavlja značajno poboljšanje. Bilo je značajno više desno dominantnih (54/60) što se uklapa u globalnu predominaciju desne strane tela u ljudskoj populaciji i značajno više povređenih kolena nedominantne noge (43 nedominantna povređena kolena od 60 ispitanika).

Eksperiment je bio tako definisan da nije postojalo praktično upoznavanje ispitanika sa metodologijom merenja, nego su samo pre prvog, inicijalnog merenja procene očuvanosti i stanja propriocepcije, dobili verbalna uputstva od ispitivača. Moguće je da je ispitanike u prvom merenju ograničilo upravo nepoznavanje onog što im predstoji, dok su drugom merenju pristupili sa manje anksioznosti i straha od nepoznatog pa zato u ovom uzorku nije dobijena statistički značajnu razlika za parametar asimptote, tj. sva odstupanja koje su ispitanici imali u postizanju zadatog ugla nije odsupao dovoljno i/ili su standardne devijacije bile tolike, da nije dokazana senzitivnost konstruisanog aparata za ovaj parametar. Uočena je tendencija da se pri drugom merenju, nakon 5' dobijaju veće

vrednosti. Može se pretpostaviti da bi povećanjem broja merenja u više vremenskih intervala (i nakon 30′ i nakon 60′), dodatnim opterećenjem plasiranim u području skočnog zgloba, promenom položaja ispitanika, i poređenjem postignutog položaja iz pune ekstenzije sa rezultatima iz pune fleksije, dobili veću distinkciju rezultata čime bi se postigla veća senzitivnost za ovaj novokonstruisani digitalni goniometar. U ovom uzorku pri ispitivanju propriocepcije dobijeno je da su ispitanici imali statistički značajnu razliku u parametru intenziteta ugaonog uspona tj. da je brzina podizanja povređene noge bila brža i pri nultom merenju ali i pri onom nakon pet minuta. Kod ispitanika sa povredom prednjeg ukrštenog ligamenta koja je starija od šest meseci, pri voljnom mišićnom odgovoru, mišići zadnje lože su inicijalna grupa koja pokušava da spreči ekstremnu translaciju tibije kojoj se zatim pridružuju vlakna četvoroglavog mišića buta i gastroknemiusa (HQG patern). Upravo se ovim može objasniti dobijeni rezultat da su ispitanici, koji su u momentu testiranja već u proseku više od šest meseci obavljali aktivnosti dnevnog života sa pokidanim ligamentom i bili u mnogima od njih limitirani kao što su pokazali rezulatati *Lysholm* i *IKDC* upitnika, „naučili" da dodatnom aktivacijom hamstringa mogu da kompenzuju nestabilnost kolena usled pokidanog prednjeg ukrštenog ligamenta. Dodatno, ovi rezultati pokazuju i da su ispitanici „prebacivali" traženu vrednost što takođe ide u prilog dodatne, „preterane" kontrakcije mišića zadnje lože natkolenice.

Sposobnost propriocepcije se vraća 6 meseci nakon rekonstrukcije prednjeg ukrštenog ligamenta. Kontrolni rezultati koji su dobijeni u ovoj studiji takođe ističu ovu pravilnost. Povratkom sposobnosti propriocepcije, ispitanici su zahvaljujući kombinaciji restaurirane sposobnosti implantiranog ligamenta i forsirane upotrebe mišića zadnje lože natkolenice, za posledicu ostvarili povećanje brzine pomeranja potkolenice pri fleksiji kao i statistički značajan prebačaj tražene ugaone vrednosti. Hamstring je osnovni agonista kod osoba sa povredama prednjeg ukrštenog ligamenta. Balans među vektorima delovanja hamstringa, kvadricepsa i gastroknemiusa, koji zavisi prevashodno od intenziteta kontrakcije i ugla fleksije, ima veliki značaj kod osoba sa oštećenim prednjim ukrštenim ligamentom što je uočeno i u ovoj studiji. Rudolf (Rudolph sa saradnicima je ispitivao mišićne performanse kod osoba sa pokidanim prednjim ukrštenim ligamentom sa ciljem da uoči zašto neki od njih (*copers*) mogu da nastave sa fizički zahtevnim aktivnostima koje podrazumevaju i naglu promenu pravca i okretanje na jednoj nozi, dok drugi ne mogu (*non-copers*). Dobili su da su *copers* po parametrima obima pokreta, momenta i intenziteta mišićne aktivnosti slični nepovređenim ispitanicima dok su *non-copers* imali redukciju obima pokreta i eksterni moment fleksije kolena u korelaciji sa snagom kvadricepsa, da su kasnili u prilagođavanju kontrakcije hamstringa u momentu prebacivanja težišta tela i imali strategiju koja involvira sveobuhvatnu a ne ciljanu kontrakciju fascikulusa mišića zadnje lože. Grupa ispitanika definisanih kao *copers* nisu pri fizičkoj aktivnosti funkcionisali po principu izbegavanja aktivacije četvoroglavog mišića buta, nego više po principu dodatne aktivacije hamstringa čime su očigledno uspevali da postignu funkcionalnu stabilnost kolena (18).

LITERATURA

1. Sherrington C. The integrative action of the nervous system. New Haven: Yale University Press; 1906.
2. Mathews P. Where does Sherrington's "muscle sense" originate? Muscles, joints, corollary discharge? Ann Rev Neuroscience. 1992;5:89-218.
3. Ageberg E, Björkman A, Rosén B, Lundborg G, Roos EM. Principles of brain plasticity in improving sensorimotor function of the knee and leg in healthy subjects: a double-blind randomized exploratory trial. BMC Musculoskelet Disord. 2009;10:99.
4. Hanson Z, Stuart D. Animal solution to problems of movement control: the role of proprioceptors. Ann Rev Neurosci. 1988;11:199-223.
5. An YW, DiTrani Lobacz A, Lehmann T, Baumeister J, Rose WC, Higginson JS, et al. Neuroplastic changes in anterior cruciate ligament reconstruction patients from neuromechanical decoupling. Scand J Med Sci Sports. 2019;29(2):251-8.
6. Kennedy J, Weinberg H, Wilson A. The anatomy and function of the anterior cruciate ligament. As determined by clinical and morphological studies. J Bone Joint Surg Am. 1974;56(2):223-35.
7. Schultz R, Miller D, Kerr C, Micheli L. Mechanoreceptors in human cruciate ligaments. J Bone Joint Surg Am. 1984;66(7):1072-6.
8. Skinner H, Barrack R, Cook S. Age-related decline in proprioception. Clin Orthop. 1984;(184):208-11.
9. Kaplan F, Nixon J, Reitz M, Rindfleish L, Tuckeret J. Age-related changes in proprioception and sensation of joint position. Acta Orthop Scand. 1985;56(1):72-4.
10. Schutte M, Dabezies E, Zimny M, Happel LT. Neural anatomy of the human anterior cruciate ligament. J Bone Joint Surg Am. 1987;69(2):243-7.
11. Wojtys E, Huston L. Neuromuscular performance in normal and anterior cruciate ligament-deficient lower extremities. Am J Sports Med. 1994;22(1):89-104.
12. Lim JM, Cho JJ, Kim TY, Yoon BC. Isokinetic knee strength and proprioception before and after anterior cruciate ligament reconstruction: a comparison between home-based and supervised rehabilitation. J Back Musculoskelet Rehabil. 2019;32(3):421-9.
13. Grip H, Tengman E, Häger CK. Dynamic knee stability estimated by finite helical axis methods during functional performance approximately twenty years after anterior cruciate ligament injury. J Biomech. 2015;48(10):1906-14.
14. Flaxman TE, Shourijeh MS, Smale KB, Alkjær T, Simonsen EB, Krogsgaard MR, et al. Functional muscle synergies to support the knee against moment specific loads while weight bearing. J Electromyogr Kinesiol. 2021;56:102506.

15. Franciozi CE, Minami FK, Ambra LF, Galvão PHSAF, Schumacher FC, Kubota MS. Remnant preserving ACL reconstruction with a functional remnant is related to improved laxity but not to improved clinical outcomes in comparison to a nonfunctional remnant. Knee Surg Sports Traumatol Arthrosc. 2022;30(5):1543-51.
16. Noyes FR, Mathhews DS, Mooar PA, Grood ES. The symptomatic anterior cruciate-deficient knee. Part II: The results of rehabilitation, activity modification, and counseling on functional disability. J Bone Joint Surg Am. 1983;65(2):163-74.
17. Strong A, Grip H, Boraxbekk CJ, Selling J, Häger CK. Brain response to a knee proprioception task among persons with anterior cruciate ligament reconstruction and controls. Front Hum Neurosci. 2022;16:841874.
18. Matijevic R. Propriocepcija zgloba kolena posle kidanja prednjeg ukrštenog ligamenta kod profesionalnih sportista [dissertation]. Novi Sad: Univerzitet u Novom Sadu, Medicinski fakultet; 2014.
19. Rudolph K, Axe M, Buchanan T, Scholz J, Snyder-Mackler L. Dynamic stability in the anterior cruciate ligament deficient knee. Knee Surg Sports Traumatol Arthrosc. 2001;9(2):62-71.

IZOKINETIČKE DINAMOMETRIJA PRI EVALUACIJI SNAGE MIŠIĆA NATKOLENICE POSLE POVREDE PREDNJE UKRŠTENE VEZE

Drapšin Miodrag

Izučavanje mišićne snage kao jednog od osnovnih pokazatelja funkcije mišića, danas predstavlja veliki izazov s obzirom na to da se neprestano otvaraju nova pitanja i stiču nova saznanja vezana za kompleksnu strukturu mišića i njihove međusobne interakcije u okviru lokomotornog aparata. Mišićna snaga je maksimalna veličina sile koju mišić može da razvije. Ona zavisi od biomehaničkih karakteristika pokreta, ali i od nervno-mišićne sposobnosti savladavanja zadatog opterećenja (1).

Istraživanja su pokazala da merenje mišićne snage ima značaja u svakodenevnoj praksi, kako kod osoba sa poremećajima funkcije mišića tako i u zdravoj odnosno sportskoj populaciji. Neki od najčešće upotrebljivanih načina za merenja mišićne snage su: manuelno određivanje mišićne snage, određivanje mišićne snage tenziometrijom, određivanjem 1RM, i određivanje mišićne snage izokinetičkim dinamometrom.

Dinamičko merenje maksimalne mišićne snage može se izvoditi putem uređaja specijalno konstruisanih za to. Ovi aparati se nazivaju dinamometri. Njima se može meriti maksimalna mišićna snaga, ali i druge komponente koje utiču na veličinu mišićne kontrakcije (brzine, snage kao eksplozivnog aspekta, i dr.) (2). Postoji više vrsta dinamometrijskih uređaja. Podela je napravljena u odnosu na to koja od varijabli pokreta je konstantna, a koja se meri. Tako postoje izometrijski, izotonički i izokinetički dinamometri.

Sam pojam izokinetički se odnosi na situaciju u kojoj se mišić ili mišićna grupa kontrahuju nasuprot kontrolisanog opterećenja. Posledica ovakve kontrakcije je da se segment tela kreće konstantnom ugaonom brzinom kroz unapred određeni obim pokreta. Treba istaći da bez obzira koja se tehnika koristi za merenje mišićne snage (izometrička, izotonička, i dr.) in vivo pojam „sile" se zamenjuje pojmom „moment sile", s obzirom da se meri rotacioni efekat sile koju je ostvario mišić ili mišićna grupa oko jednog zgloba.

Još od početka svog razvoja izokinetička dinamometrija je dala značajan doprinos u oceni fizičke radne sposobnosti kako sportskoj (zdravoj) populaciji tako i u rehabilitaciji osoba sa oštećenjem funkcije lokomotornog sistema. Izokinetika je omogućila precizniju i konzistentniju kvantifikaciju funkcionalnih rezultata nakon primene različitih terapijskih i trenažnih programa. Podaci prikupljeni na ovaj način mogu se korisiti za poređenje efekata terapijskih procedura kod sportskih povreda ali i za analizu efekata različitih trenažnih protokola (3). Glavne prednosti ove metode u odnosu na druge u evaluaciji funkcije lokomotornog sistema su efikasnost, pouzdanost, objektivnost i neinvazivnost.

Specijalisti sportske medicine u svom radu se najčešće sreću sa povredama lokomotornog sistema kako kod aktivnih sportista, tako i kod nesportista u toku bavljenja fizičkom aktivnosti. Najčešće su povređivane koštane, zglobne i mekotkivne strukture lokomotornog sistema. Koleno je jedan od najsloženijih zglobova ljudskog organizma i najizloženiji je povredama. Povrede prednjeg ukrštenog ligamenta kolena (LCA) dobijaju sve više na značaju, prevashodno zbog činjenice da one mogu ostaviti teške posledice po sportiste u smislu degenerativnih oboljenja struktura kolenog zgloba (4).

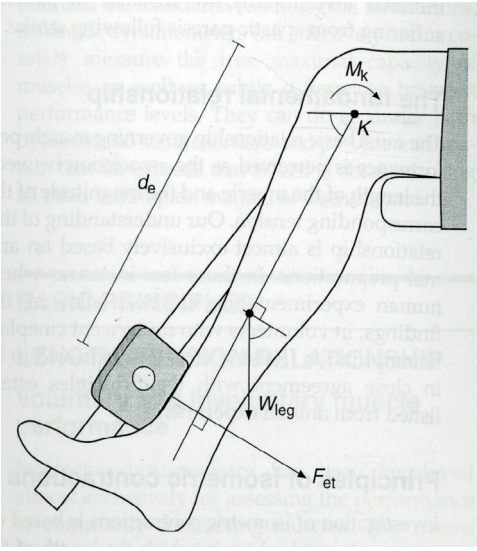

Slika 1. Izokinetičko testiranje mišića natkolenice (M_k – moment sile, K – osa rotacije, W_{leg} – masa potkolenice, F_{et} – sila, d_e – dužina poluge

Parametri izokinetičke dinamometrija

Jedan od osnovnih parametara je svakako moment sile (*torque*), odnosno vrednost sile koju testirani mišić razvija oko ose rotacije tokom merenog pokreta (moment rotacije). U toku izvođenja pokreta ne razvija se konstantan moment sile tako da parametar srednja vrednost momenta sile (Nm) (*mean torque*) predstavlja prosečnu vrednost rotacione sile ostvarene u toku merenog pokreta za određenu vrednosti ugaone brzine. Maksimalni moment sile (Nm) (*peak torque*) predstavlja maksimalna vrednost rotacione sile ostvarene u toku merenog pokreta pri određenoj ugaonoj brzini (5, 6). Da bismo dobili komparabilne rezultate neophodno je dobijene parametre uporediti sa telesnom masom ispitanika, pa odatle i parametar relativna vrednost maksimalnog momenta sile (*peak toque/*

BW) (Nm/kg). Brzina kretanja poluge aparata za koju je fiksiran ekstremitet u toku testiranja ili ugaona brzina (*angular velocity*) je konstantna i unapred određena, izražava se u stepenima/sekundi (°/s), dok je ugao u odnosu na koji je postignut *peak torque angle to peak torque* (°) i govori o eksplozivnoj komponenti mišićne akcije. Ostvareni rad (*work*) u toku vremena za koje se izvodi pokret i snaga (*power*), izražavaju se u džulima (J) odnosno vatima (W).

Koristeći izokinetičku dinamometriju pokušali smo da utvrdimo da li povreda LCA ima za posledicu oštećenje normalne funkcije mišića natkolenice. Ispitivanjem je bilo obuhvaćeno 114 ispitanika muškog pola. Merenja na ispitanicima vršena su u Pokrajinskom zavodu za sport. Ispitanici su bili podeljeni u tri grupe. Prvu – eksperimentalnu, grupu činili su ispitanici sa pokidanim prednjim ukrštenim ligamentom. Ispitivanjem je obuhvaćeno ukupno 54 ispitanika sa klinički dijagnostikovanom rupturom LCA (27 sa povredom levog i 27 sa povredom desnog kolena), koji su naknadno podvrgnuti operativnom zahvatu u smislu rekonstrukcije LCA, kost–ligament čašice–kost tehnikom (hospitalizovanih na Klinici za ortopedsku hirurgiju Kliničkog centra Vojvodine, Novi Sad) (7).

Drugu grupu ispitanika – kontrolna grupa, činili su zdravi ispitanici. Kontrolnu grupu je činilo 60 ispitanika, 30 aktivnih sportista i 30 nesportista.

Za testiranje snage mišića prednje i zadnje lože natkolenice koristili smo izokinetički dinamometar (*EASYTECH prima doc*). Testiranju je prethodilo zagrevanje na samom uređaju a zatim period odmora u trajanju od dva minuta, prema standardizovanom protokolu. Testiranje maksimalne mišićne snage izvodilo se pri ugaonoj brzini od 60°/sec. Izvodilo se pet maksimalnih kontrakcija (fleksije i ekstenzije u zglobu kolena) zaredom, u koncentrično-koncentričnom režimu rada uz vizuelni i auditivni fidbek (8). Tokom testiranja registrovane su sledeće vrednosti: *peak torque* (Ptrq); peak torque kao procenat telesne mase (Ptrq/TM); ugao postizanja *peak torque* u okviru ROM-a (*ang*); maksimalan rad (*work*); maksimalnu snagu (*pow*).

Pored dinamometrijskih vršena su i antropometrijska merenja i analiza površine poprečnog preseka mišićne mase natkolenice. Cilj antropometrijskih merenja bilo je određivanje površine poprečnog preseka mišića natkolenice. Na ovaj način se određuje razlika između povređene i nepovređene noge kod osoba sa oštećenjem LCA, dok se kod zdravih ispitanika takođe odredio bilateralni odnos i uočila eventualna razlika. Prema izmerenim vrednostima, antropometrijskim aproksimacijama i faktoru korekcije navedenom u literaturi, izračunali smo sledeće antropometrijske parametre: obim natkolenice (C_T), površinu poprečnog preseka natkolenice (A_T), površinu mišićnog tkiva poprečnog preseka natkolenice (A_M) (9).

Preciznost i pouzdanost tako izvedene antropometrijske metode za određivanje površine poprečnog preseka natkolenice je bio zadovoljavajući, a stepen odstupanja iznosio je 2,4%. I drugi autori su kasnije testirali validnost antropometrijskih procena natkolenice i površine poprečnog preseka (10) i pokazali da

je rad Knapika i saradnika veoma značajan u proceni stepena mišićne razvijenosti i stepena uhranjenosti ispitanika.

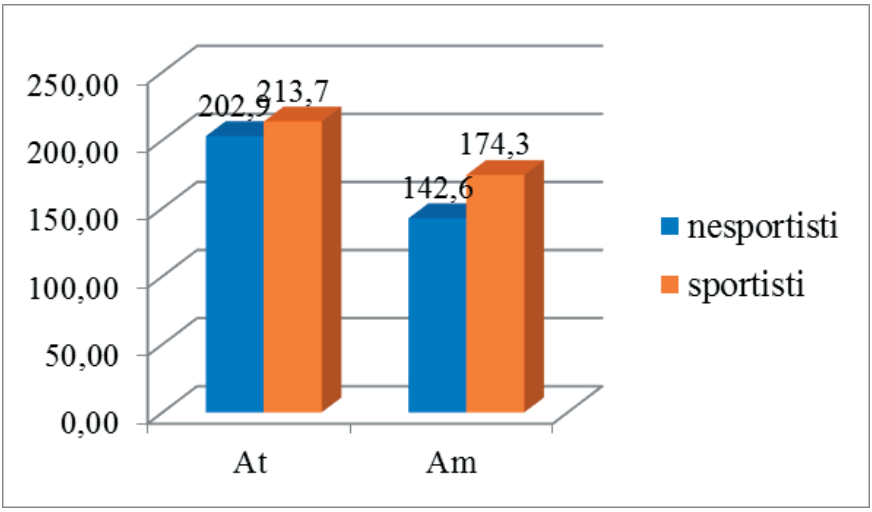

Grafikon 1. Antropometrijske varijable At iAm dominantne noge kod grupe ispitanika nesportista i sportista

Na Grafikonu 1. prikazane su vrednosti površine poprečnog preseka nadkolenice (At) i površine poprečnog preseka mišića nadkolenice (Am), izražene u cm^2. Uočavaju se znatno više vrednosti rezultata kod ispitanika grupe sportista, i one su statistički značajne na nivou procene $p<0.05$ za varijablu At ($t=2.114$), dok je razlika statistički značajna na nivou procene $p<0.01$ za varijablu Am ($t=6.017$).

Obradom izmerenih antropometrijskih pokazatelja mišića natkolenice i na osnovu statističke analize između grupa nesportista i sportista utvrđeno je da postoji razlika svih merenih parametara i da postoji stastistički značajna razlika ($p < 0,05$) između varijabli Sq i Am i kod leve i kod desne noge. Razlika u obimu noge (Ct) iznosila je 3% u korist sportista, dok je razlika u debljini kožnog nabora (Sq) između grupa nesportista i sportista iznosila 57,7%, što se odrazilo i na razliku procenjene površine poprečnog preseka mišića natkolenice (At), koja je iznosila 18,3% u korist sportista, i ona je statistički značajna ($p < 0,05$). Najverovatnije da je dugogodišnji sportski trening doveo do hipertrofičnih promena mišića natkolenice kod grupe sportista, što se odražava na površinu poprečnog pre-

seka mišića natkolenice (Am) ali i na manju debljinu potkožnog masnog tkiva (Sq), za razliku od grupe nesportista gde je izmerena debljina potkožnog masnog tkiva bila znatno veća što ukazuje na sedenteran stil života ispitanika ove grupe.

Na osnovu rezultata antropometrijskih merenja kod grupe ispitanika sa rupturom prednjeg ukrštenog ligamenta utvrđeno je da je postojala razlika u svim merenim varijablama između povređene i nepovređene noge. Za varijablu obima natkolenice (Ct) 2%, za debljinu kožnog nabora (Sq) 4,3%, za površinu poprečnog preseka natkolenice (At) 4,3% i za površinu poprečnog preseka mišića natkolenice (Am) 6%. Nađene vrednosti antropometrijskih varijabli kod tri grupe ispitanika ukazuju da se organizovano, višegodišnje bavljenje fizičkom aktivnosti i sportom, u dužem vremenskom periodu, u najvećoj meri odražava na debljinu kožnog nabora (Sq) i površinu poprečnog preseka mišića natkolenice (Am). Ispitanici grupe nesportista pokazali su znatno više vrednosti varijable Sq i znatno niže vrednosti Am u odnosu na grupu sportista i zdravu nogu ispitanika sa rupturom LCA, nađene razlike su statistički značajne ($p < 0,05$).

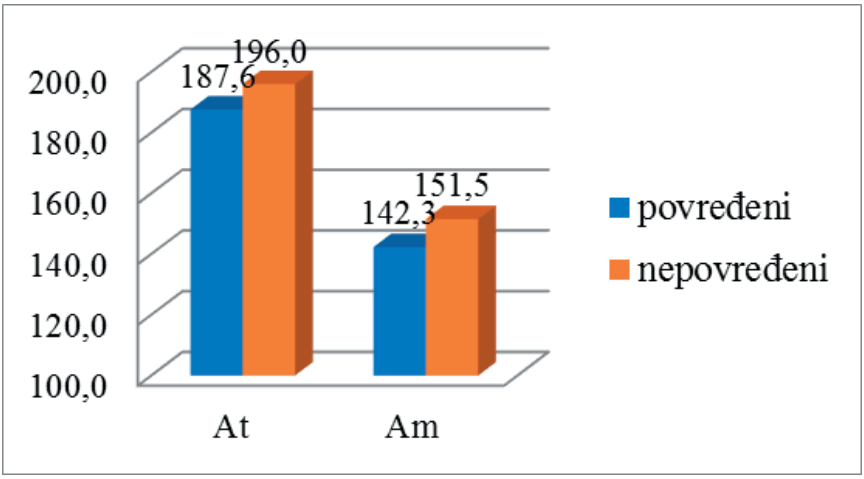

Grafikon 2. Vrednosti antropometrijskih varijabli At i Am kod grupe ispitanika sa povredom LCA

Na Grafikonu 2. prikazane su vrednosti površine poprečnog preseka nadkolenice (At) i površine poprečnog preseka mišića nadkolenice (Am), izražene u cm^2. Uočavaju se znatno više vrednosti rezultata kod nepovređene noge, i one su statistički značajne ($t=2.114$, $p<0.05$).

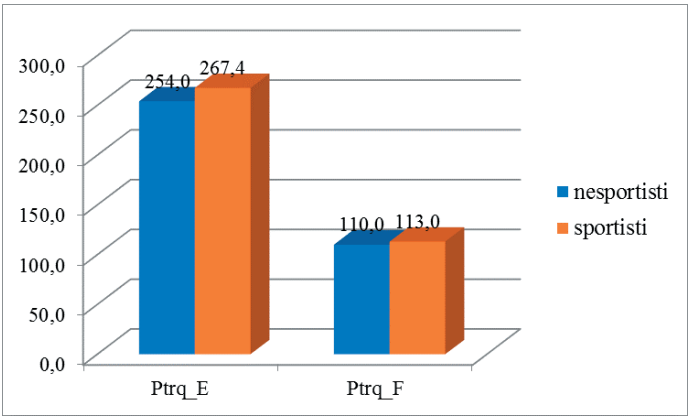

Grafikon 3. Vrednosti maksimalnog momenta sile ekstenzora (Ptrq_E) i fleksora (Ptrq_F) nadkolenice dominantne noge kod grupa ispitanika nesportista i sportista noge (pri test brzini od 60°/s)

Na Grafikonu 3. su predstavljene vrednosti maksimalnog momenta sile ekstenzora i fleksora (Ptrq_E, Ptrq_F) dominantne noge noge kod grupe ispitanika nesportista i sportista. Uočavaju se znatno više vrednosti merene varijable kod grupe ispitanika sportista u odnosu na grupu ispitanika nesportista, navedene razlike su statistički značajne za varijablu maksimalnog momenta sile ekstenzora (Ptrq_E) ($t=2.245$, $p<0.05$).

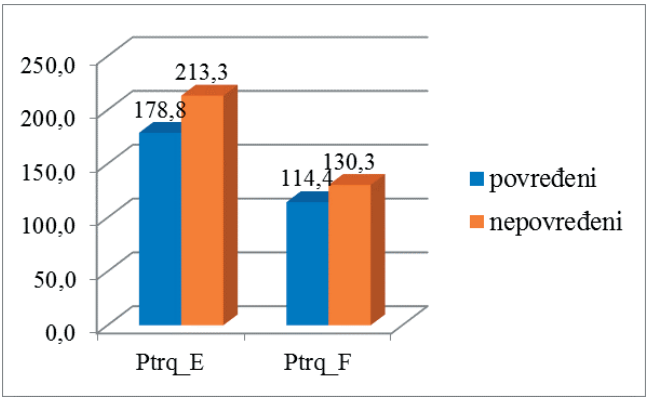

Grafikon 4. Vrednosti maksimalnog momenta sile ekstenzora (Ptrq_E) i fleksora (Ptrq_F) nadkolenice povređene i nepovređene noge kod grupa ispitanika sa pokidanim LCA (pri test brzini od 60°/s)

Na Grafikonu 4. su predstavljene vrednosti maksimalnog momenta sile ekstenzora i fleksora povređene i nepovređene noge kod grupe ispitanika sa pokidanim LCA. Uočavaju se znatno više vrednosti merene varijable kod nepovređene u odnosu na povređenu nogu, navedene razlike su statistički značajne za varijablu Ptrq_E ($t=2.407$, $p<0.05$).

Analiza dinamometrijskih pokazatelja

Rezultati našeg istraživanja sprovedenog na grupi ispitanika nesportista ne pokazuju značajniju lateralizaciju u snazi mišića natkolenice i u skladu su sa rezultatima drugih autora (11). Bilateralna razlika za grupu ekstenzora i fleksora iznosila je 3% i 1,4% pri test brzini od 60°/s i 0,8%. Kod grupe ispitanika sportista nađene razlike su iznosile 3% i 0,8% za grupu ekstenzora i fleksora pri test brzini od 60°/s. Nađene razlike nisu bile statistički značajne ($p > 0,05$). U našem istraživanju vrednosti parametra *peak torque* smo odredili pri test-brzini od 60°/s u kontrolnoj grupi ispitanika nesportista. Za test brzinu od 60°s posebno smo odredili parametre snage za levu i desnu nogu. Vrednosti parametra *peak torque* pri test-brzini od 60°/s za desnu nogu su iznosile 246,2 Nm i 104,6 Nm (kvadriceps, hamstring) i za levu nogu 254 Nm i 110 Nm (kvadriceps, hamstring).

Relativiziranje snage (*peak torque/ body weight*) uvedeno je iz potrebe da se porede rezultati istraživanja sprovedenih na različitim grupama ispitanika. Otuda i značaj merenja i uspostavljanja normativnih vrednosti za sve mišićne grupe (12).

U našem istraživanju kod grupe sportista relativne vrednosti varijable *peak torque* iznosile su 3,32 ± 0,47 Nm/kg za grupu ekstenzora kolena i 1,38 ± 0,38 Nm/kg za grupu fleksora pri test-brzini od 60°/s. Rezultati relativne vrednosti *peak torque* su u skladu sa vrednostima relativne mišićne snage nađene kod sportista kod kojih je snaga jedan od najznačajnijih činilaca sportskog rezultata.

Pored akutnih povreda postoje i stanja u kojima je hronično zahvaćeno koleno i koji pored sportske zahvataju i opštu populaciju. Tu spadaju patelo-femoralna disfunkcija i artroza zgloba kolena. Glavne tegobe kod ovih osoba su bolnost u prednjem delu kolenog zgloba koje su često udružene sa mišićnim disbalansom. Kod ovih pacijenata se procena funkcionalnog stanja i eventualna konzervativna terapija vrše uz primenu izokinetičkog dinamometra (13). U ovu grupu patologije zgloba kolena može se svrstati i patelarna tendinopatija kod koje trening snage, sa akcentom na eksentričnoj komponenti mišićnih akcija, igra glavnu ulogu u programu rehabilitacije.

Bilateralna analiza rezultata istraživanja mišićne snage kod ispitanika sa rupturom LCA

Bilateralno poređenje dinamometrijskog testiranja ispitanika je jedan od najčešće primenjivanih načina evaluacije rezultata (14) kada ispitanik sam sebi služi kao kontrola, s tim što se podrazumeva da je jedan ekstremitet zdrav a drugi zahvaćen određenim patološkim promenama. Nalaz bilateralne razlike u sna-

zi do 10% smatra se normalnim, dok veća razlika od navedene može ukazivati na povećeni rizik od pojave povrede testiranih mišića u budućnosti ili već postojanje određenih patoloških promena na mišićima, tetivama i ligamentarnim strukturama (tendinitis, istegnuće, rupture).

Rezultati istraživanja sprovedenog na grupi ispitanika nesportista pokazali su da je bilateralna razlika iznosila pri test-brzini od 60°/s 3% i 1.4% za grupe ekstenzora i fleksora, kod grupe sportista ta razlika je iznosila 3% i 0,8%, dok je kod grupe ispitanika sa evidentnom rupturom LCA bilateralna razlika bila 16,6% za ekstenzore i 11% za grupu fleksora kolena što je statistički značajna razlika ($p < 0,05$). Slični podaci iz literature navode se u studiji Keyas-a i saradnika (15) gde je bilateralni deficit u snazi iznosio 12% pri test-brzini od 60°/s uz primedbu da su u njegovom istraživanju bili obuhvaćeni ispitanici sa hroničnom insuficijencijom LCA, odnosno prosečno vreme od povrede do momenta pregleda bilo je 37,7 meseci, dok je u našem istraživanju prosek vremena proteklog od povrede bio 13,7 meseci od čega je najveći broj 52% zadobilo povredu pre manje od šest meseci. Sličan rezultat je prikazao i De Jong (16) kod ispitanika sa hroničnom insuficijencijom LCA i gde je bilateralni deficit u snazi iznosio 13,6%.

Svakako pažnje vredan nalaz ovih istraživanja predstavlja promena odnosa deficita u snazi pri različitim brzinama testiranja. Uočavaju se nešto veće razlike deficita pri manjim test-brzinama. Sbriccoli (17) je predložio da bi razlog ove pojave mogao biti taj što se pri manjim brzinama vrši veće spoljašnje opterećenje na integritet zglobne kapsule. Kod osoba sa rupturom LCA nije očuvan integritet kolenog zgloba u funkcionalnom smislu, te se pri pokušaju snažne kontrakcije kvadricepsa javlja bol koji uzrokuje spazam ekstenzora i refleksnu kontrakciju fleksora čime se dodatno atenuira izlazna snaga kvadricepsa. Potvrdu refleksne aktivnosti između ligamentarnih struktura kolena i mišića natkolenice dala je i studija Tsuda-e (18).

Razlika između grupa ispitanika u prostoru varijabli izokinetičke dinamometrije utvrđena diskriminativnom analizom, pokazala je da postoje statistički značajne razlike između grupa ispitanika sportista, nesportista i grupe sa pokidanim prednjim ukrštenim ligamentom i to u prvom redu za parametar ugao postizanja maksimalnog momenta sile ekstenzije (Ang_E) i on je statistički značajan na nivou procene od $p < 0,01$. Analizom razlika između grupe ispitanika sportista i grupe ispitanika sa pokidanim prednjim ukrštenim ligamentom, utvrđeno je postojanje statistički značajne razlike u varijablama: maksimalnog momenta sile ekstenzije natkolenice (Ptrq_E), relativne vrednosti maksimalnog momenta sile ekstenzije natkolenice (Ptrq/TM_E), ugao postizanja maksimalnog momenta sile ekstenzije natkolenice (Ang_E), ugao postizanja maksimalnog momenta sile fleksije natkolenice (Ang_F) i snage ekstenzije natkolenice (Pow_E) u korist grupe ispitanika sportista, na nivou procene od $p < 0,01$. Anali-

zom relevantnih podataka iz stručne literature ukazano je na potrebu standardizovanja protokola i konstrukciju odgovarajućih algoritama za komparativnu sistematizaciju vrednosti specifičnih dinamometrijskih ispitivanja kod različitih sportskih disciplina (19). Dobijeni rezultati istraživanja ukazuju na izuzetno visok stepen kriterijumske validnosti primene izokinetičke dinamometrije u evaluaciji snage mišića natkolenice i otvara polje za nastavak daljih istraživanja u standardizaciji ove metode kako u dijagnostici tako i u preventivnoj i terapijskoj primeni u medicini.

Varijable	Aritm. sredine grupa		t	p
	nepovređena noga	povređena noga		
Ptrq_E	264,15	223,34	-5,565	0,000
Ptrq_F	125,92	119,08	-1,240	0,218
Ptrq_TM_E	311,43	261,94	-4,902	0,000
Ptrq_TM_F	148,79	140,47	-1,119	0,266
Ang_E	23,11	27,91	2,392	0,019
Ang_F	23,60	28,42	1,475	0,143
Pow_E	376,98	316,91	-3,562	0,001
Pow_F	146,51	137,49	-0,934	0,353
Work_E	1135,40	984,89	-4,520	0,000
Work_F	295,74	290,68	-0,249	0,804

Tabela 1. Testiranje razlika između grupe ispitanika sa pokidanim LCA – nepovređena noga i i grupe ispitanika sa pokidanim LCA – povređena noga

Testiranjem razlika između grupe ispitanika sa pokidanim LCA – *nepovređena noga* i i grupe ispitanika sa pokidanim LCA – *povređena noga* (Tabela 49.) uočeno je da su statistički značajne razlike prisutne kod varijabli Ptrq_F, Ptrq_TM_E, Ang_E, Pow_E i Work_E u korist grupe sa pokidanim LCA – *nepovređena noga*. Sve navedene razlike u značajne na nivou procene od $p<0.01$, osim za varijablu Ang_E koja pokazuje statističku značajnost na nivou $p<0.05$. Kod ostalih varijabli postojeće razlike nisu i statistički značajne.

LITERATURA

1. Aagaard P. Neuromuscular aspects of eccentric muscle contraction *in vivo* evaluated by use of isokinetic dynamometry. Isokinet Exerc Sci. 2002;10(1):1-3.
2. Lund H, Søndergaard K, Zachariassen T, Christensen R, Bülow P, Henriksen M, et al. Learning effect of isokinetic measurements in healthy subjects, and reliability and comparability of Biodex and Lido dynamometers. Clin Physiol Funct Imaging. 2005;25(2):75-82.
3. Trajković N, Madić D, Maksimovic N, Milosevic Z, Obradović B, Trivic T, et al. Knee and shoulder strength ratios in female karate athletes: age-related differences. Medicina dello Sport. 2019;72(2):191-9.
4. Milankov M, Stanković M, Miljković N. 2005. Protection of the bone – tendon – bone graft during anterior cruciate ligament reconstruction. Arch Orthop Trauma Surg. 2005;125(4):288-90.
5. Jaric S, Radosavljevic-Jaric S, Johansson H. Muscle force and muscle torque in humans require different methods when adjusting for differences in body size. Eur J Appl Physiol. 2002;87(3):304-7.
6. Lindström B, Karlsson JS, Lexell J. Isokinetic torque and surface electromyography during fatiguing muscle contractions in young and older men and women. Isokinet Exerc Sci. 2006;14(3):225-34.
7. Drapšin M. Ispitivanje validnosti izokinetičke dinamometrije pri evaluaciji snage mišića natkolenice kod ispitanika sa oštećenjem prednjeg ukrštenog ligamenta kolena [dissertation]. Novi Sad: Univerzitet u Novom Sadu, Medicinski fakultet; 2009.
8. Olmo J, López-Illescas A, Martin I, Rodriguez LP. Knee flexion strength and H/Q ratio in high – level track and field athletes. Isokinet Exerc Sci. 2006;14(3):279-89.
9. Knapik JJ, Staab JS, Harman EA. Validity of an anthropometric estimate of thigh muscle cross-sectional area. Med Sci Sports Exerc. 1996;28(12):1523-30.
10. Miyatani M, Kanehisa H, Ito M, Kawakami Y, Fukunaga T. The accuracy of volume estimates using ultrasound muscle thickness measurements in different muscle groups. Eur J Appl Phys. 2004;91(2-3):264-72.
11. Kuruganti U, Parker P, Rickards J, Tingley M, Sexsmith J. Bilateral isokinetic training reduces the bilateral leg strength deficit for both old and young adults. Eur J Appl Physiol. 2005;94(1-2):175-9.
12. Codine P, Bernard PL, Sabayrolles P, Herrison C. Reproducibility of isokinetic shoulder testing. Isokinet Exerc Sci. 2005;13(1):61-2.

13. Kanehisa H, Nagareda H, Kawakami Y, Akima H, Masani K, Kouzaki M, et al. Effects of equivolume isometric training programs comprising medium or high resistance on muscle size and strength. Eur J Appl Physiol. 2002;87(2):112-9.
14. Grace TG, Sweetser ER, Nelson MA, Ydens LR, Skipper BJ. Isokinetic muscle imbalance and knee joint injuries. J Bone Joint Surg Am. 1984;66(5):734-40.
15. Keayes SL, Bullock-Saxton J, Keays AC. Strength and function before and after anterior cruciate ligament reconstruction. Clin Orthop Relat Res. 2000;(373):174-83.
16. de Jong SN, van Caspel DR, van Haeff MJ, Saris DB. Functional assessment and muscle strength before and after reconstruction of chronic anterior cruciate ligament lesions. Arthroscopy. 2007;23(1):21-8.
17. Sbriccoli P, Solomonow M, Zhou BH, Lu Y, Sellards R. Neuromuscular response to cyclic loading of the anterior cruciate ligament. Am J Sports Med. 2005;33(4):543-51.
18. Tsuda E, Okamura Y, Otsuka H, Komatsu T, Tokuya S. Direct evidence of the anterior cruciate ligament – hamstring reflex arc in humans. Am J Sports Med. 2001;29(1):83-87.
19. Drapsin M, Lukac D, Rasovic P, Drid P, Klasnja A, Lalic I. Isokinetic profile of subjects with the ruptured anterior cruciated ligament. Vojnosanit Pregl. 2016;73(7):631-65.

PROCENA NEUROMIŠIĆNE FUNKCIJE EKSTENZORA I FLEKSORA U ZGLOBU KOLENA NAKON POVREDE PREDNJE UKRŠTENE VEZE

Knežević M. Olivera

Subjektivni doživljaj i odgovor organizma na povredu, odnosno operativno lečenje prednjeg ukrštenog ligamenta (LCA) prilično su individualni. Međutim, zajedničko je umanjeni nivo fizičke aktivnosti i promene u funkciji neuromišićnog sistema, dokumentovane kroz veliki broj istraživanja (1, 2). Pomenute promene ogledaju se u mišićnoj hipotrofiji povezanoj sa smanjenom mišićnom aktivacijom, gubitkom jačine, snage, eksplozivnosti i drugih kapaciteta. Dostupni protokoli za rehabilitaciju nakon rekonstrukcije prednjeg ukrštenog ligamenta (R-LCA) pružaju različite specifične smernice ili algoritme zasnovane na kriterijumima za napredovanje kroz oporavak (3). Ti protokoli podrazumevaju i primenu različitih testova za procenu obima pokreta, funkcije i stabilnosti kolena, ali i praćenja oporavka neuromišićne funkcije (3, 4). Neophodnost procene neuromišićne funkcije proističe iz uloge i značaja mišićnih sila u obezbeđivanju stabilnosti zgloba kolena i zaštiti rekonstruisanog ligamenta. Mišićna funkcija procenjuje se u cilju utvrđivanja veličine mišićne slabosti (2, 5), odnosno, radi ispitivanja funkcionalnog kapaciteta povređene noge u akutnoj fazi oporavka, kada inače nije moguće primeniti tzv. funkcionalne testove poput skokova na jednoj nozi (5). Poznato je da nakon povrede ili operacije ACL dolazi do značajnog deficita u jačini mišića ekstenzora u poređenju sa fleksorima, naročito ukoliko je za R-LCA korišćen graft sa ligamenta patele (6).

Neuromišićna funkcija je ključna za izvođenje svakodnevnih aktivnosti i za prevenciju iznenadnog pada i sastoji se iz združenog delovanja mišićno-skeletnog i centralnog nervnog sistema koji bivaju „poremećeni" nakon povrede LCA (3). Iako se neuromišićna funkcija najčešće povezuje sa mišićnom jačinom, ona se odnosi i na snagu, eksplozivnost (kontraktilnost) i izdržljivost mišića. Jačina se definiše kao maksimalna sila koju mišić razvija tokom maksimalne voljne kontrakcije delujući protiv zadatog spoljašnjeg opterećenja (7). Drugim rečima, testovi za procenu neuromišićne funkcije zasnovani su na merenju sile ili momenta sile (engl. *force* ili *torque*) koju mišić razvija delujući protiv zadatog spoljašnjeg opterećenja, u zadatim uslovima (7–9). Zadati uslovi se, pre svega, odnose na vrstu mišićne kontrakcije pa se metode za procenu neuromišićne funkcije klasifikuju kao izokinetičke, izometrijske ili izoinercijalne (izontoničke). Odluka o tome koja metoda treba da se primeni zavisi od različitih faktora: dostupne opreme, vremena proteklog od rekonstrukcije LCA, sličnosti rezultata testiranja i sportske aktivnosti, osetljivosti mera dobijenih testiranjem na efekte rehabilitacije (3, 5).

Izokinetička dinamometrija je „zlatni standard" u proceni mišićne funkcije nakon povrede ili R-LCA, merenjem momenta sile i snage ekstenzora i fleksora povređene i nepovređene noge (3, 5). U zavisnosti od tehničkih mogućnosti uređaja i odabranog protokola testiranja (tip kontrakcije/ugaona brzina/obim pokreta), moguće je pratiti mišićni moment u koncentrično–koncentričnom, koncentrično–ekscentričnom ili ekscentrično–koncentričnom režimu rada, pri različitim ugaonim brzinama (15–500°/s) i različitim obimima pokreta. Testovi sprovedeni na izokinetičkim uređajima mogu biti dovoljno osetljivi da utvrde razlike između povređenih i zdravih ispitanika (6, 10). Nakon povrede LCA testiranje se najčešće sprovodi pri dve ugaone brzine, obično jedne manje (30–90°/s) i jedne veće (120–240°/s) (8, 9). Međutim, pri ugaonim brzinama većim od150°/s pokret je više balistički nego izokinetički, dok primena ugaonih brzina većih od 240°/s može biti neprikladna, čak i problematična za osobe koji nisu u mogućnosti da postignu i održe adekvatno ubrzanje poluge dinamometra (9, 11). Takođe, tokom rane faze postoperativne rehabilitacije, maksimalno mišićno naprezanje u položajima blizu pune ekstenzije u zglobu kolena može biti rizično za rekonstruisani ligament (3, 5).

Izometrijski testovi su zbog visokog stepena kontrole merenja i u istraživanjima i u praksi metoda izbora za procenu funkcije mišića, posebno u ranoj fazi rehabilitacije (5, 12)prospective, longitudinal single-cohort study. Objective: To investigate the rate of force development to 30% (RFD 30. Standardni izometrijski test podrazumeva izvođenje maksimalne voljne kontrakcije (MVC) u trajanju od 4-5 s, pri konstantnom uglom u zglobu kolena (13, 14). Poznato je da mišići fleksori i ekstenzori u zglobu kolena maksimalne sile ispoljavaju pri određenim dužinama mišića, tj. određenim uglovima u zglobu kolena (oko 30° za fleksore i oko 60° za ekstenzore, ako se uzme da 0° odgovara punoj ekstenziji kolena) (14). Sa promenom ugla u zglobu, menja se i stepen koaktivacije ove dve mišićne grupe, potencijalno utičući na njihov kapacitet za aktivnu stabilizaciju zgloba (15)we hypothesized that there would be significant torque differences between potential copers and noncopers and a significant relationship between angle-specific torque values and single-legged hop performance. STUDY DESIGN: Cross-sectional study; Level of evidence, 3. METHODS: Seventy-six individuals with a complete unilateral ACL rupture within the last 3 months were included. The subjects were classified as potential copers and noncopers. Isokinetic quadriceps muscle tests were performed at 60 deg/s. Mean torque values were calculated for peak torque as well as for specific knee flexion angles. The 1-legged hop and the 6-m timed hop tests were included, and symmetry indices were used. RESULTS: The peak torque value did not identify the largest quadriceps muscle strength deficit. Rather, these were established at knee flexion angles of less than 40 degrees . There were significant differences in angle-specific torque values between potential copers and noncopers ($P < .05$.

Nezavisno od vrste dinamometrije, za procenu jačine ekstenzore i fleksora nakon povrede i R-LCA najčešće se koristi maksimalna sila (*Force*; F_{max}) ili maksimalni moment sile mišića (*Torque*; T_{max}). Na osnovu dobijenih vrednosti računa se

odnos jačine fleksora i ekstenzora *(Hamstrings-to-Quadriceps ratio*, u daljem tekstu HQ odnos), kao mera uravnoteženosti između ove dve mišićne grupe (16). Pored HQ odnosa, za procenu uspešnosti procesa oporavka prikazuje se i indeks simetrije (*Limb Simetry Index*; LSI) (1, 8, 17)there is no clear evidence which testing velocities result in the most sensitive outcome for particular variables, as well as how these variables are affected by the applied angular velocity. The aim of this study was to assess the effect of velocity on the disbalances of the muscle strength as assessed by the hamstrings to quadriceps peak torque ratio [H:Q ratio tj. odnos povređene noge u odnosu na nepovređenu, izražen u procentima. Odnedavno, pažnja se poklanja i brzini razvoja sile (*Rate of Force Development,* RFD), meri sposobnosti neuromišićnog sistema da što je brže moguće poveća kontraktilnu silu iz stanja mirovanja ili niskog nivoa mišićne aktivacije na potreban nivo (12, 18)prospective, longitudinal single-cohort study. Objective: To investigate the rate of force development to 30% (RFD 30. Smatra se važnom mišićnom karakteristikom posebno kod sportista čije aktivnosti dominantno sadrže brze pokrete/kretanja.

Iako je izokinetička dinamometrija standardni deo protokola za praćenje oporavka nakon povrede i rekonstrukcije LCA, izokinetički protokoli ipak imaju nekoliko nedostataka: veliki broj ponavljanja pri različitim ugaonim brzinama, nedostatak standardizovanog protokola, dok je povezanost između ovih testova i funkcionalnih sposobnosti slaba, to je njihov značaj za bezbedan povratak sportista takmičarskim aktivnostima preispitivan u više navrata (9, 13). Štaviše, tipična konfiguracija komercijalno dostupnih izokinetičkih dinamometra sa prilično debelim ispunom sedišta i manžetni nije pogodna za merenje RFD. Takođe, činjenica je da pokreti u izokinetičkom režimu, baš kao i maksimalne voljne izometrijske kontrakcije nisu nalik svakodnevnim višesegmentnim, dinamičkim aktivnostima ljudskog kretanja. Sa druge strane, dugotrajna ispoljavanja maksimalne sile mišića mogu biti neprijatna za pojedine kategorije ispitanika, a poseban izazov izometrijske procene jačine predstavlja izbor ugla u zglobu u kome se vrši merenje, naročito zbog spekulacije da bi momenti sile ostvareni u uglovima različitim od onog u kome se razvijaju maksimalni momenti dali više informacija o veličini deficita jačine testirane mišićne grupe (15)we hypothesized that there would be significant torque differences between potential copers and noncopers and a significant relationship between angle-specific torque values and single-legged hop performance. STUDY DESIGN: Cross-sectional study; Level of evidence, 3. METHODS: Seventy-six individuals with a complete unilateral ACL rupture within the last 3 months were included. The subjects were classified as potential copers and noncopers. Isokinetic quadriceps muscle tests were performed at 60 deg/s. Mean torque values were calculated for peak torque as well as for specific knee flexion angles. The 1-legged hop and the 6-m timed hop tests were included, and symmetry indices were used. RESULTS: The peak torque value did not identify the largest quadriceps muscle strength deficit. Rather, these were established at knee flexion angles of less than 40 degrees . There were significant differences in angle-specific torque values between potential copers and noncopers ($P < .05$. Na kraju, brojni

funkcionalni pokreti zasnovani su ili na relativno kratkim akcijama određenih mišićnih grupa (brzi pojedinačni pokreti, kao što su dohvatanje i premeštanje stvari, ili korekcije ravnoteže), ili na uzastopnim aktivnostima antagonističkog para mišića (hodanje, trčanje, bacanja, šutevi...) (19)the standard strength test (SST.

Grupa autora predložila je modifikaciju standardnog izometrijskog testa u kome se maksimalni moment sile mišića obično dostiže posle 3–5 s maksimalne voljne kontrakcije (MVC), varijantom u kojoj se izometrijske kontrakcije izvode brzim naizmeničnim angažovanjem antagonističkog para mišića (19)the standard strength test (SST. Test su nazvali naizmenične maksimalne kontrakcije (NMK), a istraživanja ukazuju na to da NMK ima potencijal da bolje prikaže neuralnu aktivaciju kratkih maksimalnih akcija povezanih sa testovima opštih motoričkih sposobnosti, nego sa MVC. Takođe, ovaj test bi mogao da pruži bolje načine kvantifikovanja kvaliteta ispoljavanja sile specifične za brojne svakodnevne pokrete, kao i za pokrete koji se sastoje iz kratkih, jednostavnih i cikličnih mišićnih aktivnosti, ili pri korekciji položaja ili pokreta koji služe da bi se sprečile povrede (19)the standard strength test (SST. Pored toga, pokazano je da se test može izvoditi pri različitom broju ponavljanja naizmeničnih kontrakcija u zadatom vremenu (frekvencije od 0,67 do 2,67 Hz, kao i pri frekvenciji koju su ispitanici spontano izabrali). Kao posebna prednost NMK u odnosu na MVC navode se kratka procedura testiranja antagonističkog para mišića u samo jednom pokušaju, da se mišići i vezivna tkiva izlažu relativno nižim i kratkotrajnim naprezanjima i da ne dovodi do pojave zamora. Nakon što je test NMK ispitan na zdravim ispitanicima, kao i na ispitanicima sa neurološkim poremećajima (multipla skleroza), sledeći korak bio je da se ispita njegova primenjivost u praćenju oporavka nakon povrede i rekonstrukcije LCA.

Da bi se odgovorilo na ranije istaknute nedostatke i pretpostavke, osmišljeno je i sprovedeno istraživanje sa ciljem evaluacije testa NMK kada se koristi u proceni neuromišićne funkcije nakon rekonstrukcije ACL, koja je obuhvatila upoređivanje sa izokinetičkim (IK) i izometrijskim testom (MVC) u pogledu pouzdanosti (ponovljivosti), validnosti i osetljivosti za procenu i praćenje postoperativnog oporavka. U istraživanju je učestvovalo po 20 zdravih, fizički aktivnih ispitanika i 20 ispitanika, aktivniih sportista sa povredom LCA. Ispitanici sa povredom LCA lečeni su operativno na Klinici za ortopedsku hirurgiju i traumatologiju Kliničkog centra Srbije, a sva merenja su sprovedena u Metodičko-istraživačkoj laboratoriji Fakulteta sporta i fizičkog vaspitanja Univerziteta u Beogradu. Procena neuromišićne funkcije u grupi sportista sa povredom LCA sprovedena je preoperativno, četiri i šest meseci nakon operacije. Test zasnovan na NMK izveden je na stolici rigidne strukture koja je za tu svrhu posebno konstruisana, a natkolenica, trup i ramena ispitanika čvrsto su bili fiksirani pomoću kaiševa. Na distalni deo potkolenice, neposredno iznad maleolusa lateralis, postavljena je manžetna koja je preko krute veze spojena sa mernom sondom tako da je ugao u zglobu kolena bio 60° (Slika 1, gore desno). MVC je testiran na standardni način (9, 13) , u istoj stolici i istom položaju kao za test NMK. Izokinetički testovi sprovedeni su na izokinetič-

kom dinamometru (*Kin-Com 125AP , Chatex, Chattanooga, TN, USA*). Tokom merenja, ispitanik je sedeo u stolici, a natkolenica, trup i ramena su bili čvrsto fiksirani pomoću kaiševa, distalni deo potkolenice (neposredno iznad maleolusa lateralis) je preko manžetne bio fiksiran za polugu dinamometra, a osa rotacije poluge bila je poravnata sa centrom zgloba kolena (Slika 1, levo). Ispitanici su imali zadatak da naizmenično izvode maksimalne kontrakcije u smeru ekstenzije i fleksije u zglobu kolena (instrukcija: najjače i najbrže) u ritmu koji su sami odabrali tokom probnih pokušaja (NMK) ili pri zadatim ugaonim brzinama pri izokinetičkom testiranju (60, 120 i 180°/s; Slika 1, dole desno).

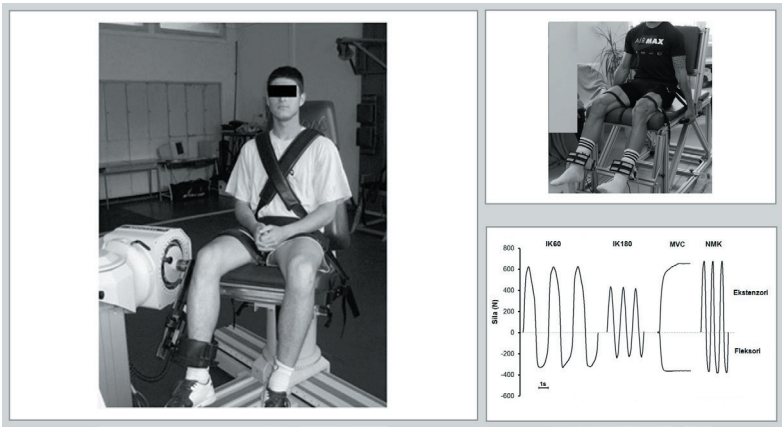

Slika 1. Prikaz položaja ispitanika za izvođenje izokinetičkih (levo) i izome-trijskih testova (gore desno). Dole desno prikazana je ilustracija srednja tri ciklusa 114 Funkcionalni aspekti evaluacije povreda ukrštenih veza kolena iz profila sile dobijenih iz izokinetičkih testova (IK60 i IK120) i testa zasnovanog na naizmeničnim maksimalnim kontrakcijama (NMK), kao i maksimalna vred-nost sile pri maksimalnoj voljnoj kontrakciji (MVC). Sile pregibača prikazane su kao negativne vrednosti.

Prvi deo istraživanja pokazao je da su tzv. metrijske karakteristike testa (ponovljivost, validnost i osetljivost) NMK slične i uporedive sa karakteristikama testova koji se standardno koriste u proceni oporavka nakon R-LCA. Uz to, novi test ima čitav niz metodoloških prednosti na osnovu kojih bi mogao biti alternativa postojećim u praćenju napretka tokom rehabilitacije.

Pošto je test NMK po prirodi izometrijski, u drugom delu istraživanja bilo je neophodno odrediti početni položaj tj. ugao u zglobu kolena u kome se može primeniti. Rezultati su pokazali da to odgovara uglu od 135° i da se taj položaj nalazi u opsegu uglova u kojima antagonistički par mišića ispoljava svoje maksimalne momente sile (14). Još važnije, izračunati ugao se nalazi u opsegu uglova koji se mogu smatrati bezbednim za primenu kod osoba koje se oporavljaju nakon rekonstrukcije ACL.

S obzirom na potrebu praćenja oporavka mišićne funkcije tokom procesa rehabilitacije, u trećem delu istraživanja ispitivan je stepen slaganja rezultata testa

NMK sa rezultatima IK i MVC pri praćenju oporavka i njihova osetljivost na promene nastale tokom oporavka (tzv. longitudinalni konstrukt validnosti) (13). Kao što je pretpostavljeno, tokom 6 meseci praćenja mišićne funkcije sa sva tri testa (NMK, MVC i IK) zabeležene su značajne promene u varijablama ekstenzora operisane noge. Posebno značajan nalaz odnosi se na to da su pomoću NMK zabeležene promene koje su bile iste ili čak izraženije nego kod MVC ili IK, što je važno u situacijama gde nije moguće koristiti izokinetički dinamometar. U tim slučajevima, za procenu mišićne funkcije nakon povrede ili rekonstrukcije LCA, ali i kod drugih kliničkih populacija mogu se koristiti ili standardni IM test ili novi NMK test. Iako su pokazatelji ovog tipa validnosti bili nešto niži za HQ i LSI, ipak se može smatrati da ove dve izvedene varijable imaju dovoljnu osetljivost da zabeleže promene u mišićnoj funkciji ekstenzora i fleksora u zglobu kolena koje su povezane sa rekonstrukcijom LCA i postoperativnim rehabilitacionim procedurama. Analiza LSI (1, 17)trading as Taylor & Francis Group. The aim of this study was to assess the effect of a unilateral anterior cruciate ligament reconstruction (ACLR pokazala je da su razlike u jačini između operisane i zdrave noge veće od onih koje su, prema dostupnoj literaturi, bile očekivane šest meseci nakon operacije (15%).

Iako analiza sposobnosti brzog razvoja sile (RFD) izvorno nije bila primarni cilj istraživanja, rezultati su ukazali na to da je osetljivija na adaptacije neuromišićnog sistema povezane sa povredom (SLIKA) u odnosu na F_{max} (12, 17)prospective, longitudinal single-cohort study. Objective: To investigate the rate of force development to 30% (RFD 30. Treba imati u vidu da se RFD može kvantifikovati na više načina: 1) kao sila (ili moment sile) proizvedena u određenim vremenskim tačkama od početka kontrakcije (najčešće 10 ms ili 50 ms); 2) kao RFD tokom određenog vremenskog perioda (tj. kao nagib krive sila–vreme), kao integral sila–vreme (površina ispod krive sila–vreme), ili 3) kao maksimalni nagib (amplituda) krive sila–vreme (RFD_{max}) (1, 3). Pored toga što su dobijene vrednosti LSI_{RFD} bile značajno niže, uočeno je još nešto što ukazuje da je potreban oprez pri upotrebi LSI kao jednog od najvažnijih kriterijuma za procenu stepena oporavka (1, 17)trading as Taylor & Francis Group. The aim of this study was to assess the effect of a unilateral anterior cruciate ligament reconstruction (ACLR. Podsećanja radi, LSI predstavlja količnik između rezultata operisane i nepovređene noge ostvarenih u istom vremenskom periodu (npr. šest meseci nakon operacije). Međutim, ukoliko se LSI izračuna kao odnos rezultata povređene noge u datom trenutku (npr. šest meseci nakon operacije) i rezultata nepovređene noge ostvarenog pre operacije (LSI_{real}), vidi se da je indeks simetrije eksplozivne jačine ekstenzora manji nego ako se izračunava na standardni način (LSI_{stand}) (Grafikon 1). Za razliku od ekstenzora, za fleksore nisu zabeležene značajne razlike između LSI_{stand} i LSI_{real}.

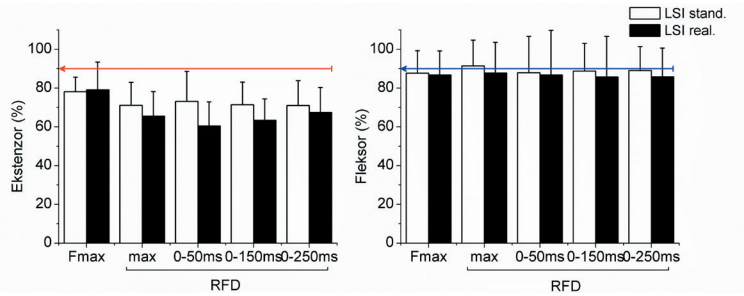

Grafikon 1. Indeks simetrije između povređene (operisane) i nepovređene noge računat na standardni način (stand) i računat u odnosu na preoperativne vrednosti nepovređene noge (real). Eks – ekstenzori, Fle – fleksori [modifikovano prema Knezevic O.M. et al. Asymmetries in explosive strength following anterior cruciate ligament reconstruction. Knee. 2014 Dec; 21(6): 1039–1045].

Dalja analiza LSI_{real} ukazala je na mogućnost da nisu sve RFD varijable podjednako osetljive na promene izazvane povredom ili R-LCA. Naime, rani RFD (< 100 ms od početka razvoja sile) kao odraz neuralnih faktora kontrole mišićne sile, bio je značajno niži i kod operisane i kod nepovređene noge u poređenju sa kontrolnom grupom (što je uočeno ne samo za ekstenzore, već i za fleksore; Grafikon 2). Dakle, povreda LCAje dovela do ukrštenog efekta na nepovređenoj nozi (*cross-over effect*) (17)trading as Taylor & Francis Group. The aim of this study was to assess the effect of a unilateral anterior cruciate ligament reconstruction (ACLR, koji rezultuje negativnim promenama u jačini i funkcionalnim kapacitetima mišića nepovređene noge. Ukoliko se pažljivije pogledaju vrednosti LSI_{real} prikazane na Grafikonu 1, može se videti da $RFD_{0\text{-}50ms}$ i $RFD_{0\text{-}150ms}$ imaju nižu vrednost nego LSI za RFD_{max} ili $RFD_{0\text{-}250ms}$.

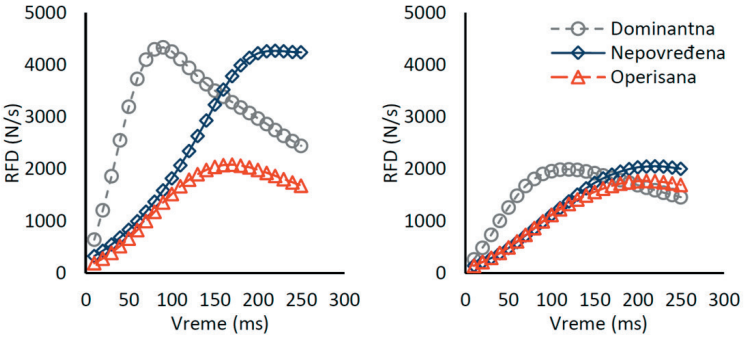

Grafikon 2. Vremenski RFD ekstenzora (levo) i fleksora u zglobu kolena (de-sno) izmereni 6 meseci nakon R-LCA upoređeni su sa kontrolnom grupom (kruži-ći). Može se videti da je rani RFD (0–150 ms) obe mišićne grupe značajno niži i kod operisane i kod nepovređene noge u odnosu na kontrolnu grupu, što govori u prilog ukrštenog efekta AMI [modifikovano prema Mirkov D. et al. Contralateral limb deficit after ACL-reconstruction: an analysis of early and late phase of rate of force development. J Sports Sci. 2017 Mar;35(5):435-440].

Slično upotrebi LSI, ranija istraživanja ukazivala su na snažnu povezanost između visokog HQ odnosa i dobre funkcije kolena u smislu da se HQ može koristiti kao prediktor funkcionalne stabilnosti kolena nakon povrede LCA (18). Međutim, s obzirom na visoku zastupljenost eksplozivnih kretnji u sportskim aktivnostima, novija istraživanja ukazuju da HQ zasnovan na RFD (HQRFD) može biti podjednako značajan u evaluaciji stabilnosti zgloba kolena (12, 18). Radi lakšeg i boljeg razumevanja problema, za dostizanje F_{max} tokom MVC potrebno je 400–600 ms od početka kontrakcije, dok većina najbržih pokreta (sprint, udarac u boksu ili šut na gol, skokovi) traje 50–250 ms (17, 18), što je nedovoljno vremena za dostizanje maksimalne sile. U prilog tome, povređena noga je u proseku imala niži HQRFD neposredno pred operaciju (Grafikon 3), a naročito četiri meseca posle R-LCA (16).

Konačno, čak pet ispitanika (25%) koji su učestvovali u ovom istraživanju doživelo novu povredu u periodu od 12 do 18 meseci nakon operacije (20). Naime, iako su sportisti sa ponovljenom povredom i preoperativno i šest meseci nakon R-LCA imali generalno bolje pokazatelje funkcije i stabilnosti kolena (IKDC; Lišolmov skor, Tegnerov skor, KT1000) u poređenju sa sportistima bez ponovljene povrede, njihov indeks simetrije za RFD, naročito u ranoj fazi od početka kontrakcije bio je izrazito manji.

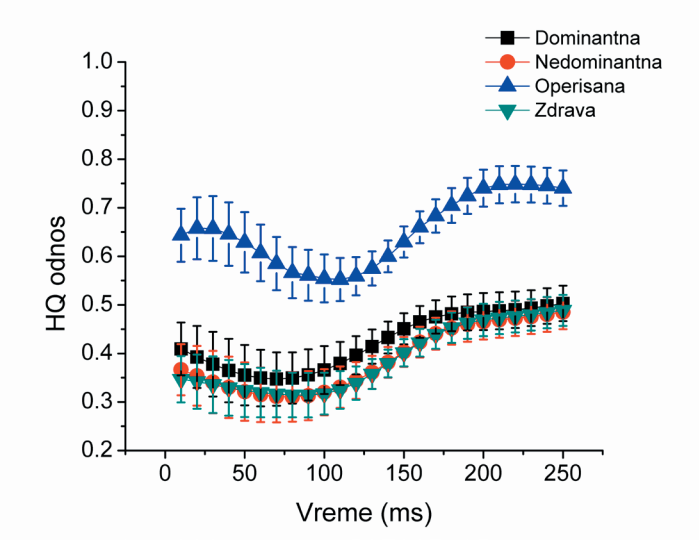

Grafikon 3. Prikaz zavisnosti HQRFD odnosa od vremena tokom maksimalne voljne kontrakcije za dominantnu nogu zdravih ispitanika i kod povređenih ispi-tanika neposredno pre rekonstrukcije LCA. [iz Knežević OM. Preduslovi bezbed-nog povratka sportskim aktivnostima nakon rekonstrukcije prednjeg ukrštenog ligamenta. Beograd: Univerzitet u Beogradu Institut za medicinska istraživanja, Institut od nacionalnog značaja za Republiku Srbiju; 2020.]

Ovo istraživanje je među prvima koje je ukazalo da šest meseci nije dovoljno za oporavak maksimalne jačine, kao i da je ranija tvrdnja da se sportisti već tada mogu izložiti opterećenjima sličnim takmičarskim, pogrešna. Sprovedeno istraživanje potvrdilo je značaj i ulogu izometrijskih metoda i potrebu za kontinuiranim, longitudinalnim praćenjem oporavka neuromišićne funkcije, uz sprovođenje preoperativnog merenja kada god je to moguće. Takođe, indeks simetrije maksimalne jačine kao kriterijuma za procenu stepena oporavka mišićne funkcije nije dovoljan pokazatelj, već je neophodno uključiti i RFD. Praćenjem ranog RFD (0–100 ms) mogu se zabeležiti promene u eksplozivnosti i povređene i nepovređene noge na koje ne mogu nužno da ukažu varijable koje se tipično koriste kao mera funkcije mišića (Fmax, Tmax, P, RFD_{max}). Uočene negativne promene u RFD nepovređene noge mogu značajno uticati na to da postoperativne mere (pre svega LSI i HQ) ne daju pravi uvid u veličinu deficita mišićne funkcije operisane noge pa je potreban oprez pri njihovoj upotrebi i tumačenju. Konačno, konvencionalni HQ odnos izveden iz maksimalne jačine fleksora i ekstenzora i HQ_{RFD} su određeni, ali ne i u potpunosti definisani zajedničkim pretpostavljenim fiziološkim mehanizmima. Jednostavno, niži HQ_{RFD} može biti povezan sa redukovanim potencijalom za stabilizaciju zgloba kolena tokom inicijalne faze mišićne kontrakcije (~ 50 ms) i samim tim predstavljati svojevrstan prediktor rizika. Kako bi se izbeglo pogrešno zaključivanje, ovaj odnos je neophodno tumačiti kroz prizmu ujednačenosti jačine i drugih funkcionalnih kapaciteta (snage, RFD, dužine skoka i dr.) između nedominantne i dominantne ili pak povređene i nepovređene noge.

LITERATURA

1. Knezevic OM, Mirkov DM, Kadija M, Nedeljkovic A, Jaric S. Asymmetries in explosive strength following anterior cruciate ligament reconstruction. Knee. 2014;21(6):1039-45.
2. Engelen-van Melick N, van Cingel REH, Tijssen MPW, Nijhuis-van der Sanden MWG. Assessment of functional performance after anterior cruciate ligament reconstruction: a systematic review of measurement procedures. Knee Surg Sport Traumatol Arthrosc. 2013;21(4):869-79.
3. Knežević O. Preduslovi bezbednog povratka sportskim aktivnostima nakon rekonstrukcije prednjeg ukrštenog ligamenta. Beograd: Univerzitet u Beogradu, Institut za medicinska istraživanja; 2020.
4. Grindem H, Snyder-Mackler L, Moksnes H, Engebretsen L, Risberg MA. Simple decision rules can reduce reinjury risk by 84% after ACL reconstruction: the Delaware-Oslo ACL cohort study. Br J Sports Med. 2016;50(13):804-8.
5. Whittaker JL, Culvenor AG, Juhl CB, Berg B, Bricca A, Filbay SR, et al. OPTIKNEE 2022: consensus recommendations to optimise knee health after traumatic knee injury to prevent osteoarthritis. Br J Sports Med. 2022;56(24):1393-405.

6. Abrams GD, Harris JD, Gupta AK, McCormick FM, Bush-Joseph CA, Verma NN, et al. Functional performance testing after anterior cruciate ligament reconstruction: a systematic review. Orthop J Sport Med. 2014; 2(1): 2325967113518305.
7. Knezevic O, Mirkov D. Strength and power of knee extensor muscles. Fizička kultura. 2011;65(2):5-15.
8. Kadija M, Knezevic O, Milovanovic D, Bumbasirevic M, Mirkov DM. Effect of isokinetic dynamometer velocity on muscle strength deficit in elite athletes after ACL reconstruction. Med Sport. 2010;63(4):495-507.
9. Knežević OM, Mirkov DM. Strength assessment in athletes following an anterior cruciate ligament injury. Kinesiology. 2013;45(1):3-15.
10. Otzel DM, Chow JW, Tillman MD. Long-term deficits in quadriceps strength and activation following anterior cruciate ligament reconstruction. Phys Ther Sport. 2015;16(1):22-8.
11. Grbic V, Djuric S, Knezevic O, Mirkov D, Nedeljkovic A, Jaric S. A novel two-velocity method for elaborate isokinetic testing of knee extensors. Int J Sports Med. 2017;38(10):741-6.
12. Angelozzi M, Madama M, Corsica C, Calvisi V, Properzi G, McCaw ST, et al. Rate of force development as an adjunctive outcome measure for return-to-sport decisions after anterior cruciate ligament reconstruction. J Orthop Sport Phys Ther. 2012;42(9):772-80.
13. Knezevic OM, Mirkov DM, Kadija M, Milovanovic D, Jaric S. Evaluation of isokinetic and isometric strength measures for monitoring muscle function recovery after anterior cruciate ligament reconstruction. J Strength Cond Res. 2014;28(6):1722-31.
14. Knezevic OM, Mirkov DM, Kadija M, Milovanovic D, Jaric S. Alternating consecutive maximum contraction as a test of muscle function in athletes following ACL reconstruction. J Hum Kinet. 2012;35(1):5-13.
15. Eitzen I, Eitzen TJ, Holm I, Snyder-Mackler L, Risberg MA. Anterior cruciate ligament-deficient potential copers and noncopers reveal different isokinetic quadriceps strength profiles in the early stage after injury. Am J Sport Med. 2010;38(3):586-93.
16. Kadija M, Knežević OM, Milovanović D, Nedeljković A, Mirkov DM. The effect of anterior cruciate ligament reconstruction on hamstring and quadriceps muscle function outcome ratios in male athletes. Srp Arh Celokup Lek. 2016;144(3-4):151-7.
17. Mirkov DM, Knezevic OM, Maffiuletti NA, Kadija M, Nedeljkovic A, Jaric S. Contralateral limb deficit after ACL-reconstruction: an analysis of early and late phase of rate of force development. J Sports Sci. 2017;35(5):435-40.

18. Zebis MK, Andersen LL, Ellingsgaard H, Aagaard P. Rapid hamstring/quadriceps force capacity in male vs. female elite soccer players. J Strength Cond Res. 2011;25(7):1989-93.
19. Bozic P, Suzovic D, Nedeljkovic A, Jaric S. Alternating consecutive maximum contractions as a test of muscle function. J Strength Cond Res. 2011;25(6):1605-15.
20. Knežević OM, Kadija M, Milovanovic D, Blesić S, Drljačić D, Mirkov DM. Differences in neuromuscular function between athletes with and without ACL re-injury – a retrospective preliminary research. In: Grgantov Z, Krstulović S, Paušić J, Bavčević T, Čular D, Kezić A, et al, editors. In: 5th International Scientific Conference: „Contemporary Kinesiology"; 2015 Aug 28-30; Split: University of Split, Faculty of Kinesiology; 2015. p. 411-7.

ANALIZA HODA KOD PACIJENATA SA RUPTUROM PREDNJE UKRŠTENE VEZE KOLENA

Matić Aleksandar

Najčešći uzroci povreda meniskoligamentarnog aparata kolena predstavlja učešće u sportu, kao i saobraćajni traumatizam. Povrede ligamenata kolena, naročito LCA, često se javljaju kod mladih, izazivajući nestabilnost i epizode otkazivanja kolena, što predstavlja značajan hendikep za aktivne pojedince. Četiri osnovna mehanizma su odgovorna za raskide ligamenata:

1. Abdukcija, fleksija i unutrašnja rotacija femura u odnosu na tibiju (dosta čest, naročito u sportu; povređeni zadobija udarac sa spoljne strane kolena. Ovaj mehanizam daje povrede unutrašnje strane kolena, a težina povrede zavisi od veličine i pravca dejstva sile);
2. Abdukcija, fleksija i spoljašnja rotacija femura u odnosu na tibiju (ređi; ovaj mehanizam daje primarne raskide na spoljašnjoj strani kolena);
3. Hiperekstenzija (obično kida LCA; U slučaju kontinuiteta dejstva sile i uz njeno pojačanje dolazi do istezanja i raskida zadnje kapsule i LCR-a.);
4. Anteroposteriorna dislokacija (u zavisnosti od pravca tibijalne dislokacije može kidati LCA ili LCR).

Lezija može nastati udružena sa raskidom LCM-a, kada se ligament rasteže preko femoralnog kondila. Izolovane povrede LCA najčešće nastaju pri forsiranoj fleksiji sa unutrašnjom rotacijom tibije (nagli doskok na potkolenicu u unutrašnjoj rotaciji). Treći mehanizam je hiperekstenzija potkolenice (3).

Opisuje se i termin „sindroma suženog interkondilarnog ureza". Čest nalaz kod svežih lezija LCA je sužen prednji deo međukondilarnog ureza. Poređenjem širine interkondilarnog ureza (4) na osnovu radiografiskih nalaza rukometašica sa jednostranom povredom LCA i kontrolne grupe bez povrede kolena, utvrđeno je da suženi interkondilarni urez predstavlja povećani rizik za povredu LCA. Ukoliko je njegova širina manja od 17 mm, postoji povećan rizik za raskid ovog ligamenta.

Izolovana povreda LCA često nastaje pri skijanju, kada usled hiperekstenzije ili pada pri prvobitnoj unutrašnjoj rotaciji tibije, a pri fleksiji kolena od 15° do 20°, nastaje izraženo naprezanje ligamenta i avulzije u zoni koštanog pripoja ili na srednjoj trećini. Redak mehanizam povređivanja je maksimalna hiperfleksija kolena (česta kod skoka u dalj) (5).

Eksperimentalna istraživanja ukazuju da prekid LCA ne može nastati kao apsolutno izolovana povreda (6). Skoro svaka povreda LCA je udružena sa istezanjem ili raskid meniskotibijalnog dela zglobne kapsule. Prekid LCA može nastati pri unutrašnjoj ili spoljašnjoj rotaciji potkolenice, kada je stopalo fiksirano,

a gornji deo tela naglo promeni pravac ili brzinu kretanja. Međutim, istraživanja sprovedena na sportistima (7) ukazuju na moguć izolovani prekid LCA, koji nastaje sa potkolenicom u unutrašnjoj rotaciji, a kolenom u punoj ekstenziji, pri čemu se LCA isteže preko CMF-a, te može biti parcijalno ili kompletno pokidan. Raskid najčešće nastaje na femoralnom pripoju, praćen raskidom ML-a i zadnje kapsule. U biomehaničkim analizama pokazano je da izolovani raskidi LCA mogu nastati snažnom kontrakcijom kvadricepsa sa fiksiranom i unutra rotiranom potkolenicom.

Tokom druge polovine dvadesetog veka, uz sve bolje razumevanje biomehanike LCA i rotatornih nestabilnosti sa njihovim poznim sekvencama, rasli su i napori za što bolji hirurški pristup reparacijama i rekonstrukcijama ovog ligamenta. Jedinstveno je mišljenje među ortopedskim hirurzima da izuzev u slučajevima avulzionih raskida LCA, u svim drugim situacijama jednostavna metoda reparacije daje relativno loše rezultate. Definitivna odluka se mora zasnivati na mnogobrojnim varijablama karakterističnim za svakog pojedinca. Pri donošenju odluke da li će se raskid LCA reparirati ili ne, potrebno je proceniti mnoge faktore, kao što su: starost pacijenta, prateće intraartikularne i povrede kapsule, stepen nestabilnosti, tip povrede LCA, mogućnost da se bolesnik uklopi u postoperativni program rehabilitacije, radni zahtevi, rekreacione aktivnosti, kao i motivisanost bolesnika (8).

Efikasnost i preciznost MR-a u evaluaciji intraartikularnih i periartikularnih struktura, kao i identifikaciji stres-preloma, defekata hrskavice i subhondralnih povreda kod svežih povreda LCA, dobro je poznata. Klasifikacija osteohondralnih povreda kod akutnih posttraumatskih hemartroza kolena obuhvata: okultne povrede, osteohondralne, supkortikalne i transkortikalne prelome (2). S tog aspekta, skrivene osteohondralne povrede ili koštane modrice ušle su u redovnu terminilošku upotrebu. Najznačajniji faktori koji se tiču vremena operacije jesu učestalost hondralnih i meniskalnih lezija, kao i atrofija muskulature usled neaktivnosti kod odložene rekonstrukcije, kao i rizik za nastanak artrofibroze kod rane rekonstrukcije. Dokazano je da oko 20% hondralnih lezija nastaje u trenutku lezije LCA, dok se dodatnih 20–30% hondralnih povreda razvija usled insuficijencije LCA kod odložene rekonstrukcije. Studije pokazuju da oko 50% pacijenata kod kojih je sprovedena rekonstrukcija LCA unutar sedam dana od povrede razvija gubitak ekstenzije od 5°, a manje od 17% pacijenata operisanih u periodu od 8. do 21. dana razvija artrofibrozu. Preoperativna rehabilitacija je izuzetno bitna kako bi se održala mišićna snaga. Deficit snage kvadricepsa od 20% je jedan od najznačajnijih prediktivnih faktora lošeg kliničkog ishoda kod povreda LCA (9). Najčešće opcije graftova za rekonstrukciju koje se koriste su tetiva patele (BPTB), tetive hamstringsa (STG) i tetiva kvadricepsa (QT/BQT) (10).

Lezija prednjeg ukrštenog ligamenta i adekvatno lečenje su od izuzetnog značaja kako bi se prevenirale komplikacije same povrede i uspostavili uslovi za povratak normalnim životnim aktivnostima. Rekonstrukcija LCA predstavlja zlatni standard u lečenju ovih povreda, sa pažljivim osvrtom na vreme operacije,

operativnu tehniku i adekvatnu pre i postoperativnu rehabilitaciju pacijenta, čime se znatno povećava procenat uspešnosti lečenja.

Analiza hoda kod pacijenata sa rupturom prednje ukrštene veze omogućavaju precizniju dijagnozu ligamentarne nestabilnosti kolena. U istraživanju je učestvovalo 36 pacijenata i poređene vrednosti promena rastojanja između lateralnog epikondila butne kosti i tuberozitasa tibije (potega) u prostoru i sagitalnoj ravni, kao i promena AP translacije i IE rotacije. Promene su snimane *OptiTrack* sistemom, a dobijene su tri vrednosti za svaki parametar (Slika 1). Prva vrednost je dobijena snimanjem zdravog kolena, druga snimanjem kretanja povređenog kolena i treća snimanjem kretanja povređenog kolena nakon rekonstrukcije LCA (11).

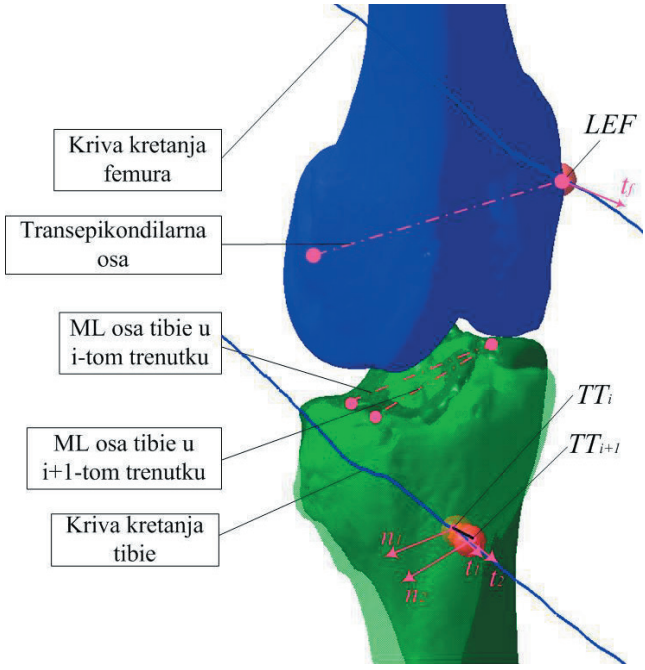

Slika 1: Dislokacija tibije u odnosu na femur
Legenda: TTi–tuberozitas tibije u i-tom trenutku, TTi+1–tuberozitas tibije u i+1-tom trenutku, LEF- lateralni epikondil femura, t1,t2- tangente krive kretanja u tački TTi, tj. TTi+1, i n2, n1- normalne krive kretanja u tački TTi, tj. TTi+1

Statističkom analizom srednjih vrednosti promene potega u prostoru, sagitalnoj ravni, AP translaciji i IE rotaciji zdravog, povređenog i operisanog kolena, zaključeno je da postoji značajna razlika u promeni dužine potega pre i posle operacije povređenog kolena, dok između zdravog i operisanog kolena ne postoji statistički značajna razlika.

Evaluacijom posmatranih parametara, primećeno je da za koleno sa oštećenim LCA najveće promene nastaju na početku ciklusa hoda, pri kontaktu stopa-

la sa podlogom. Promene uglova IE rotacije se ne menjaju sve dok noga ne pređe u fazu njihanja. Nakon rekonstrukcije LCA amplitude promena rastojanja, rotacije i translacije su znatno niže. Operisano i zdravo koleno imaju približno iste vrednosti svih posmatranih parametara (12).

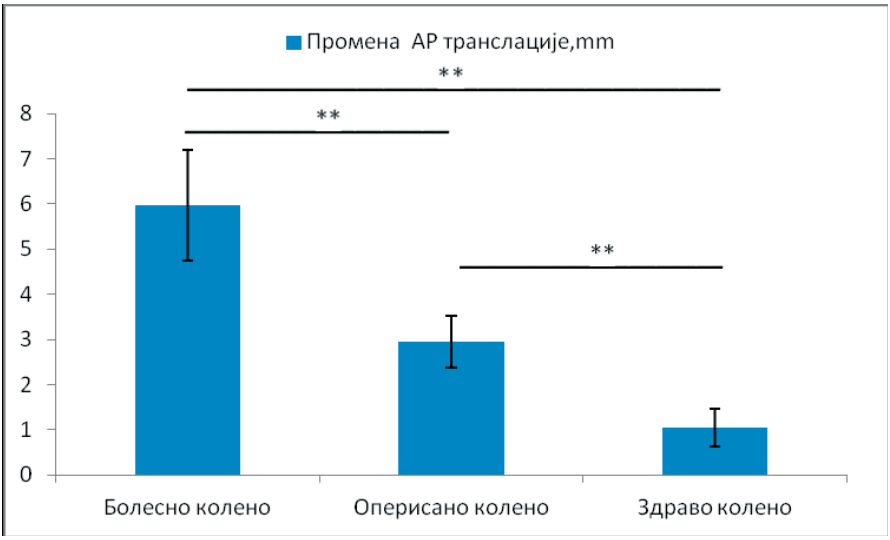

*Grafikon 1: Poređenje srednjih vrednosti promena AP translacije kod zdravog, bolesnog i operisanog kolena. * ako je p < 0.05; **ako je p < 0.01*

Prekid LCA izaziva anteroposteriornu i rotatornu nestabilnost povređenog kolena, i predstavlja ozbiljan problem kod pacijenata, ne samo u vidu ograničenja hoda, već i kod dinamičnijeg kretanja od hoda (13). Primenom 3D metode za analizu ciklusa hoda (*OptiTrack*) dobijeni su klinički relevantni podaci uz najmanju invazivnost. Dobijene vrednosti anteroposteriorne translacije kod povređenog kolena su skoro, šest puta veće od vrednosti suprotnog zdravog kolena, sa najvećom razlikom parametara u početnoj (*stance*) fazi hoda, ali je razlika primetna i u drugim fazama hoda (Grafikon 1). Vrednosti AP translacije pre i posle operacije se redukuju čak dva puta, što je statistički veoma značajna promena, i ukazuje da se rekonstrukcijom LCA popravlja kinematika zgloba kolena, ali se ne može u potpunosti vratiti u pređašnje stanje.

Dva nova parametra (promena dužine potega u prostoru i u sagitalnoj ravni), praćena u našem istraživanju, daju kompletniju sliku kinematike kolena. Rezultati ova dva parametra ukazuju da su dobijene vrednosti zdravog kolena pet puta manje u odnosu na povređeno koleno, sa statistički značajnim poboljšanjem nakon rekonstrukcije ligamenta (grafikoni 2 i 3). Vrednosti promene potega u prostoru se nakon operacije vraćaju na vrednosti zdravog kolena, dok se vrednosti promene potega u sagitalnoj ravni vraćaju na približne vrednosti zdravog kolena.

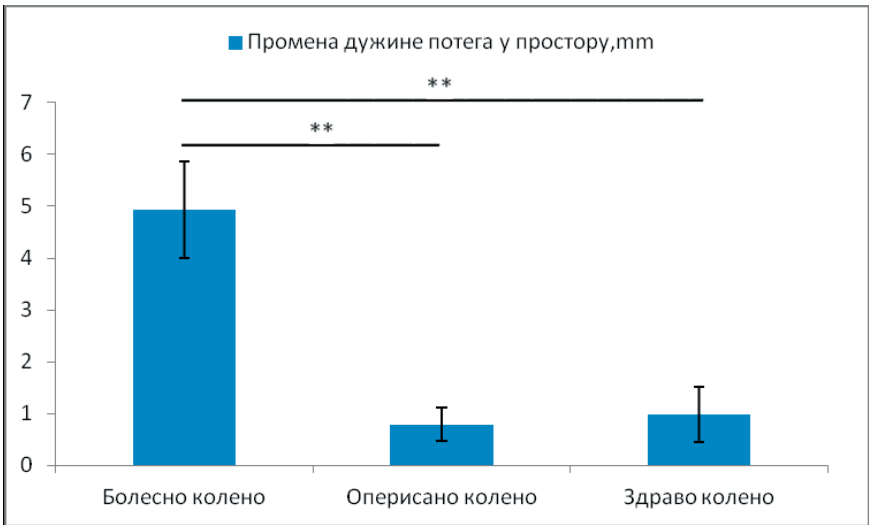

*Grafikon 2: Poređenje srednjih vrednosti promena dužina potega u prostoru kod zdravog, bolesnog i operisanog kolena. * ako je p < 0.05; **ako je p < 0.01*

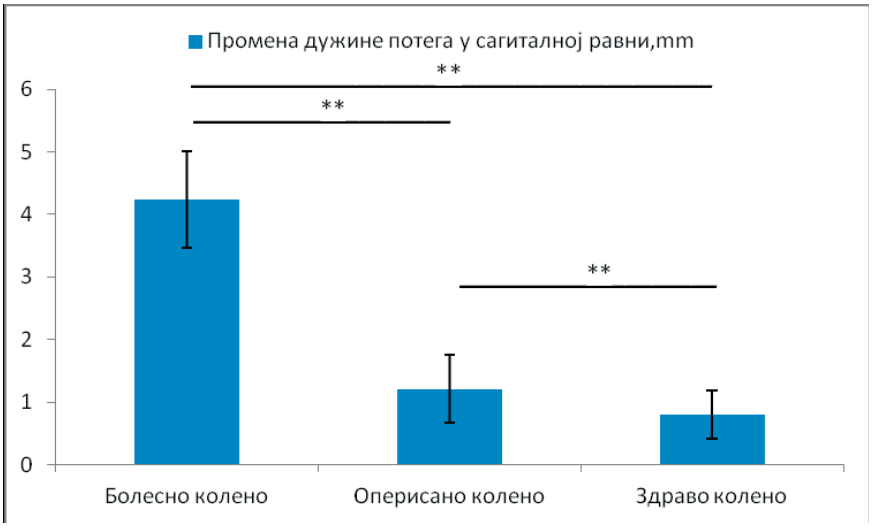

*Grafikon 3: Poređenje srednjih vrednosti promena dužina potega u sagitalnoj ravni kod zdravog, bolesnog i operisanog kolena. * ako je p < 0.05; **ako je p < 0.01*

Vrednosti IE rotacije našeg istraživanja su u sladu sa rezultatima istraživanja Bull AMJ et al. i Wang H et al. koji su pokazali da dolazi do statistički značajne redukcije patoloških vrednosti rotacije nakon operacije (14). Poređenjem vrednosti rotacije zdravog i povređenog kolena uočili smo pet puta veću razliku između praćenih parametara (Grafikon 4). Nakon operacije dolazi do statistički

značajnog smanjenja vrednosti IE rotacije za skoro četiri puta, ali se vrednosti ne vraćaju u pređašnje stanje.

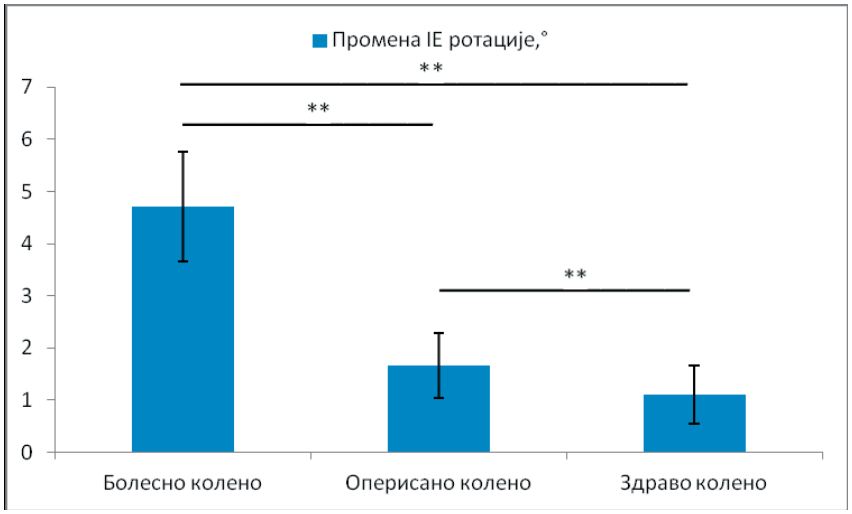

*Grafikon 4: Poređenje srednjih vrednosti promena IE rotacije kod zdravog, bolesnog i operisanog kolena. * ako je p < 0.05; **ako je p < 0.01*

Dobijeni rezultati ukazuju da rekonstrukcija LCA nema stoprocentnu uspešnost u obnavljanju kinematike kolena, što se nameće kao razlog povišenog rizika za nastanak osteoartroze tokom vremena kod ovih pacijenata (15).

Istraživanja sa dodatnom kontrolnom grupom, koju predstsavljaju zdravi pojedinci, u odnosu na naše istraživanje, gde je poređenje vršeno između kolena sa rekonstruisanim ligamentom i zdravog kolena istog pacijenta, pokazuju da postoje statističke razlike između operisanog kolena povređenih i kolena zdravih pacijenata, dok je razlika između operisanog i zdravog kolena povređenih pacijenata bez statističkih značajnosti. Ovi rezultati dovode do zaključka da kod pacijenata sa lezijom LCA nastaje biomehanička adaptacija suprotnog, zdravog kolena, što ukazuje na razvoj kompenzatornih mehanizama kako bi se postigao izvestan stepen simetrije između donjih ekstremiteta (16).

Mašinsko učenje i statistička analiza predstavljaju moćan alat za razumevanje i klasifikaciju nastalih oštećenja, toka bolesti i mogućih komplikacija. Našim istraživanjem je pokazano da krive koje opisuju kretanje zdravog i bolesnog kolena imaju različite oblike u toku cikusa hoda. Zabeležene krive uz vrednosti praćenih parametara imaju bitnu prediktivnu ulogu u proceni mogućnosti oštećenja prednjeg ukrštenog ligamenta. Ovim metodama su u različitim istraživanjima identifikovani prediktori koji su povoljni za upotrebu u kliničkoj praksi za predviđanje rizika za nastanak povreda i potencijalnih komplikacija (17).

Procena ciklusa hoda *3D OptiTrack* sistemom predstavlja objektivni pokazatelj nestabilnosti kolena nakon lezije LCA u odnosu na dosadašnje testove. Do-

kazana je statistički značajna razlika u kinematici zdravog i povređenog kolena, kao i poboljšanje praćenih parametara i krive hoda nakon rekonstrukcije prednjeg ukrštenog ligamenta.

LITERATURA

1. Shelbourne KD, Nitz PA. The O'Donoghue triad revisited. Combined knee injuries involving anterior cruciate and medial collateral ligament tears. Am J Sports Med. 1991;19(5):474-7.
2. Vellet DA, Marks HP, Fowler JP, Munro GT. Occult posttraumatic osteochondral lesions of the knee: prevalence, classification and short-term sequelae evaluated with MR imaging. Radiology. 1991;178(1):271-6.
3. Azangwe G, Mathias JK, Marshall D. The effect of torsion on the appearance of the rupture surface of the ACL of rabbits. Knee. 2002;9(1):31-9.
4. Lund-Hanssen H, Gannon J, Engebretsen L, Holen JK, Anda S, Vatten L. Intercondylar notch width and the risk for anterior cruciate ligament rupture. Acta Orthop Scand. 1994;65(5):529-32.
5. Matić A, Petrović Savić S, Ristić B, Stevanović VB, Devedžić G. Infrared assessment of knee instability in ACL deficient patients. Int Orthop. 2016;40(2):385-91.
6. Johnson RJ, Beynnon BD, Nichols CE, Renstrom PA. Treatment of injuries of the anterior cruciate ligament. J Bone Joint Surg Am. 1992;74(1):140-51.
7. Woo LYS, An KN, Amoczky PS, Wayne SJ, Fithian CD, Myers SB. Anatomy, biology and biomechanics of tendon, ligament and meniscus. In: Simon R, editor. Orthopaedic basic science. Columbus, Ohio: American Academy of Orthopaedic Surgeons; 1994. p. 45-87.
8. Hughston CJ. The importance of the posterior oblique ligament in repairs of acute tears of the medial ligaments in knees with and without an associated rupture of the anterior cruciate ligament. J Bone Joint Surg Am. 1994;76(9):1328-44.
9. Paschos NK, Howell SM. Anterior cruciate ligament reconstruction: principles of treatment. Effort Open Rev. 2016;1(11):398-408.
10. Macaulay AA, Perfetti DC, Levine WN. Anterior cruciate ligament graft choices. Sports Health. 2012;4(1):63-8.
11. Matic A, Ristic B, Devedzic G, Filipovic N, Petrovic S, Mijailovic N, et al. Gait analysis in patient whith chronic anterior cruciate injury. Ser J Exp Clin Res. 2012;13(2):49-54.
12. Matic A. Analiza hoda kod pacijenata sa rupturom prednje ukrštene veze uz pomoć trodimenzionalnog OptiTrack Sistema [dissertation]. Kragujevac: Univerzitet u Kragujevcu, Fakultet medicinskih nauka; 2016.

13. Gao B, Cordova ML, Zheng NN. Three-dimensional joint kinematics of ACL-deficient and ACL-reconstructed knees during stair ascent and descent. Hum Mov Sci. 2012;31(1):222-35.
14. Wang H, Fleischli EJ, Zheng NN. Effect of lower limb dominance on knee joint kinematics after anterior cruciate ligament reconstruction. Clin Biomech (Bristol, Avon). 2012;27(2):170-5.
15. Lohmander LS, Ostenberg A, Englund M, Roos H. High prevalence of knee osteoarthritis, pain, and functional limitations in female soccer players twelve years after anterior cruciate ligament injury. Arthritis Rheum. 2004;50(10):3145-52.
16. Decker LM, Moraiti C, Stergiou N, Georgoulis AD. New insights into anterior cruciate ligament deficiency and reconstruction through the assessment of knee kinematic variability in terms of nonlinear dynamics. Knee Surg Sports Traumatol Arthrosc. 2011;19(10):1620-33.
17. Mayer GD, Ford KR, Khoury J, Succop P, Hewett TE. Clinical correlates to laboratory measures for use in non – contact anterior cruciate ligament injury risk prediction algorithm. Clin Biomech. 2010;25(7):693-9.

PROCENA DINAMIČKE NESTABILNOSTI KOD POVREDE ZADNJE UKRŠTENE VEZE KOLENA

Glišić Miodrag

Koleno je najveći zglob u ljudskom telu, najsloženije anatomske građe sa vrlo kompleksnom biomehanikom. Ima najveće zglobne površine i jedan je od osnovnih nosećih zglobova tela. Anatomske strukture kolena, kao i svakog drugog zgloba, sastoje se iz koštanih i mekotkivnih komponenti. Koštane strukture su takve da svojim oblikom ne daju primarnu stabilnost zgloba, već je ona određena mekotkivnim anatomskim strukturama, pre svega ligamentima zgloba kolena. Pokreti u zglobu koji su jako složeni i sastoje se u osnovi iz translacije i rotacije mogući su u sve tri ravni prostora, a definisani su kako geometrijom zglobnih površina tako i mekotkivnim omotačem zgloba. Evolucija koja je čoveka kao biće dovela do ortogradnog položaja tela, uticala je na razvoj kompleksne anatomije i biomehanike kolenog zgloba. S druge strane to je dovelo i do povećanog opterećenja i čestih povreda, tako da je koleno jedan od zglobova u ljudskom telu koji se najčešće povređuje.

Najčešće ligamentarne povreda kolena su povrede prednjeg ukrštenog ligamenta (ACL) potom slede povrede medijalnog kolateralnog ligamenta (MCL), a ligamentarna struktura koja se najređe povređuje je zadnji ukršteni ligament (PCL) (1).

Osnovna funkcija zadnjeg ukrštenog ligamenta je da spreči zadnju dislokaciju golenjače u odnosu na femur i hiperekstenziju kolena. Kadaveričke biomehaničke studije, u kojima je vršeno selektivno presecanje PCL-a, pokazale su da ima veću ulogu u stabilnosti zgloba pri fleksiji, te da njegovo presecanje dovodi do zadnjeg pomeranja golenjače, poznatog kao znak „zadnje fioke". U novije vreme sve je više radova koji ukazuju na značaj PCL u rotatornoj kao i mediolateralnoj stabilnosti kolena. Ranija ispitivanja na kadaverima pokazala su povećan stepen spoljašnje rotacije kolena sa povredom zadnje ukrštene veze. Savremene biomehaničke studije ukazuju na povećanu spoljašnju ali i unutrašnju rotaciju kolena sa ovom povredom (2).

U svetskoj literaturi, a i kod nas postoji dilema po pitanju lečenja povrede zadnje ukrštene veze. Brojne su pristalice neoperativnog lečenja pravdajući to dobrim potencijalom zarastanja ligamenta nakon čega pacijenti najčešće nemaju velike tegobe (3, 4). Ipak pokazano je, praćenjem, da nakon takve povrede ranije dolazi do degenerativnog propadanja zgloba (5, 6).

Sama anatomija i biomehanika zgloba kolena može biti proučavana na različite načine: makroskopski, histološki, različitim dijagnostičkim tehnikama, počev od kliničkog pregleda, preko raznih dijagnostičkih procedura (ultrazvuk – UZ, radiološlo snimanje – RTG, kompjuterizovana tomografija – KT, magnet-

na rezonanca – MR) i artroskopskim pregledom. Savremeni pristup proučavanju i lečenju oboljenja kolena podrazumeva povezivanje informacija iz svih pomenutih izvora.

Danas u proučavanju kretanja tela u prostoru možemo koristiti nove tehnike snimanja i praćenja tačaka na tom objektu, kao i njihov pomak u sve tri ravni prostora u određenom vremenu. Ako ovu tehniku primenimo na zglob kolena imamo mogućnost da proučavamo biomehaniku koleno na jedan nov način u toku kretanja i realnog opterećenja. Rezultat toga će sigurno biti i bolje poznavanje biomehanike zgloba kao i uloge pojedinih anatomskih struktura kolena. Za normalnu kinematiku hoda neophodno je da sve strukture kolena budu funkcionalne.

Zglob kolena se smatra najkompleksnijim zglobom u ljudskom telu jer je omogućeno kretanje u svim pravcima i rotacija oko svih osa. Izučavanje njegovog obrasca kretanja i prepoznavanje promena u tom kretanju može nas dovesti do rane detekcije poremećaja i oštećenja struktura značajnih za stabilnost i normalnu biomehaniku zgloba. Pri analizi kretanja kolenog zgloba treba uzeti u obzir promene u sve tri ravni prostora i oko svih osa, a takođe i uticaj tih promena na ciklus hoda. Povređeni zglob prilagođava svoju šemu pokreta novonastaloj situaciji. Taj novonastali nefiziološki pokret će sigurno pre ili kasnije dovesti do oštećenja drugih struktura i bržeg degenerativnog propadanja. Tradicionalni klinički testovi za procenu nestabilnosti zgloba kada mi manuelnom silom pokušavamo da izazovemo nestabilnost, nisu ni blizu pravom opterećenju koje trpi zglob u toku hoda, kada je izložen mnogo jačoj sili, promenljivog pravca dejstva i intenziteta. Nestabilnost koja se javlja pri hodu i opterećenju u svakodnevnom životu nije lako izmeriti. Razne studije na kadaverima koje ispituju LCP pri dejstvu konstantne sile daju značajne podatke o njenoj snazi i uticaju na stabilnost zgloba. Ipak, one ne mogu da pokažu fiziološko opterećenje zgloba pod dejstvom sila neophodnih za kretanje, kao i dejstvo kompenzatornih bioloških, neuromuskularnih mehanizama koji nastaju u toku hodanja. Najčešći metod koji se koristi je praćenje pokreta radiološki pomoću dva rendgen-aparata (*Dynamic Stereo X-Ray*) (7). Na ovaj način se veoma precizno prate koštana pomeranja ali zbog štetnosti zračenja i kompleksne aparature, ne može se rutinski koristiti u svakodnevnom radu.

Da bi se utvrdio poremećaj u kinematici kolena, prvo mora da se utvrde normalni parametri pokreta zgloba. Jedan od načina za praćenje kretanja je i optički sistem koji se sastoji iz kamera postavljenih u prostoru i markera koji se fiksiraju za određene tačke tela. Praćenjem markera koji se pomeraju sa pokretom tela i analizom tog kretanja možemo definisati normalnu kinematiku pokreta zgloba i hoda. Koristeći takav sistem Kadaba je 90-ih godina prošlog veka definisao normalne vrednosti uglova tokom različitih faza hoda (8). Najveći broj dosadašnjih studija bavi se poremećajem kinematike kolena nakon raskida prednje ukrštene veze, a rađene su na osnovu radioloških ispitivanja. One uglavnom pokazuju povećanu prednju translaciju golenjače i unutrašnju rotaciju (9). Pacijent

ovu novonastalu nestabilnost kompenzuje aktivnošću mišića natkolenice koji pokušavaju da učvrste koleno. Takođe, dolazi i do modifikacije šeme hoda iz potrebe da se ograniči nestabilnost i smanji bol koji nastaje kao posledica neravnomernog opterećenja i posledičnog oštećenja zglobnih površina (9, 10). Slično je i kod povrede zadnje ukrštene veze samo što se sada usled nedostatka zadnjeg stabilizatora, golenjača pomera pozadi i rotira spolja. Mišići natkolenice pokušavaju da svojom aktivnošću koriguju ova patološka pomeranja. Takođe, nestabilnost je izražena samo u određenim fazama pokreta i mnogo više pri hodu niz stepenice. To za posledicu ima izmenjenu kinematiku zgloba, poremećenu šemu hoda i posledično-degenerativne promene (11).

OptiTrack систем je optički sistem za snimanje kretanja pasivnih reflektujućih markera. Njega čine skup hardverskih elemenata (kamere, računar, markeri, štap za kalibraciju, *L* profil) i softver ARENA (Slika1). Markeri su male reflektivne lopte koje se postavljaju na objekat praćenja sa ciljem boljeg razlikovanja u odnosu na okolinu. Takav sistem u svom radu koristili su Carse saradnicima, koji su upoređivali dobijene rezultate sa rezultatima drugih poznatijih sistema na tržištu (12). Pokazali su da je *OptiTrack 3D* sistem za analizu pokreta pružio markersku tačnost i pouzdanost praćenja sa zadovoljavajućom preciznošću, kao i mnogo skuplji i poznatiji sistemi na tržištu (*Vicon 612* i *Vicon MX*) (12). Nakon definisanja i postavke sistema za snimanje, pristupa se pripremi pacijenta postavljanjem fluorescentnih markera. Za pozicije markera izabrane su anatomske palpabilne strukture: regija velikog trohantera, lateralni epikondil butne kosti, tuberozitos golenjače i centar skočnog zgloba.



Slika 1.

U opservacionalnoj analitičkoj studiji preseka upoređivana je funkcija zadnjeg ukrštenog ligamenta kod povređenog kolena sa zdravim zglobom suprotne strane i sa istim kolenom nakon hirurške intervencije. (teza) Laboratorijsko ispitivanje pacijenata je obavljeno u Kliničkom centru Kragujevac, dok su opera-

cije izvedene u Institutu za ortopedsko-hirurške bolesti „Banjica" i na Klinici za ortopediju i traumatologiju Kliničkog centra Kragujevac.

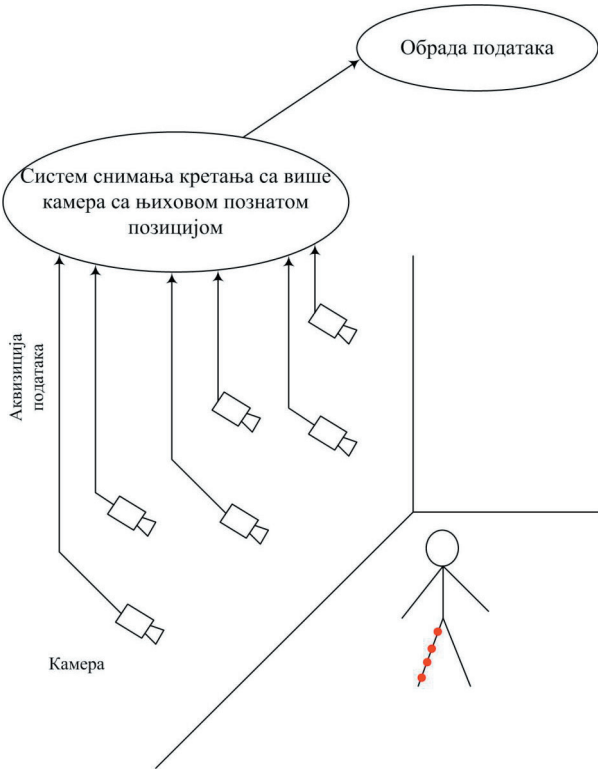

Slika 2.

Operativna tehnika koja je rađena artroskopski je asistirana anatomska rekonstrukcija zadnje ukrštene veze tetivama hamstringsa (*m. gracialis i m. semitendinosus*) (Slika 2). Tetivni graft je fiksiran femoralno i tibijalno interferentnim zavrtnjem. Merenje dinamičke nestabilnosti kolena pomoću trodimenzionalnog *OptiTrack* sistema urađeno je dan pre operacije, tri meseca i šest meseci nakon hirurške intervencije. Pacijenti su imali dva motorička zadatka i to: da prošetaju putanjom u dužini od 5 m sopstvenom brzinom i da siđu niz tri stepenika visine 18 cm (Slika 3). Testirani su zdrava i povređena noga, kako pre tako i nakon operativnog lečenja. Korišćeni su klinički testovi za zadnju nestabilnost zgloba kolena: test „zadnje fioke", zadnje zapadanje golenjače, test spoljne rotacije golenjače, reverzni pivot šift test. Dodatna dijagnostika obuhvatala je RTG i MR nalaz. Subjektivni status procenjivan je Lišolmovim skorom za koleno (13). Analizirane su i nezavisne karakteristike bolesnika: pol, starost, mehanizam povređivanja, vreme proteklo od povrede do operacije.



Slika 3.

Istraživanje je sprovedeno na 16 pacijenata, prosečne starosti 28,6 godina. Najčešći uzrok povrede bio je saobraćajni traumatizam kod 11 pacijenata, u četiri slučaja radilo se o sportskoj povredi, a kod jednog pacijenta je posledica pada na savijeno koleno. Prosečno vreme od povrede do operacije bilo je 12 meseci (6–36 meseci). Primarno su svi lečeni neoperativno. Kod svih pacijenata bili su pozitivni testovi zapadanja golenjače i test „zadnje fioke". Test „zadnje fioke" bio je pozitivan trećeg stepena. Testovi rotatorne nestabilnosti bili su negativni kod 15 pacijenata. (Grafikon 1). Operativni zahvat je urađen kod 12 pacijenata. Postoperativno pacijenti su nosili imobilizaciju u ekstenziji šest nedelja a zatim je nastavljena rehabilitacija po protokolu Edsona i saradnika (14). Kompletan oporavak je trajao 8–12 meseci. Nakon operativnog lečenja i rehabilitacije, sa dobijanjem punog obima pokreta, pacijenti su ponovo klinički testirani na svim kontrolama. Konačni status se procenjivao godinu dana nakon operacije. Procena zadnje stabilnosti i uspešnosti intervencije vršena je na osnovu testa „zadnje fioke". Kod šest pacijenata postoperativni rezultat bio je odličan i nije bilo znakova zadnje nestabilnosti. Kod preostalih šest pacijenata zadnja stabilizacija nije bila toliko čvrsta i postojalo je manje pomeranje golenjače pri testiranju. U pet slučajeva radilo se o nestabilnosti I stepena a kod jednog pacijenta II stepena. Testovi rotatorne stabilnosti, nakon operacije, kod njega su bili negativni. Statističkom analizom vrednosti testa zadnje fioke pre i posle operacije, utvrđena je statistički značajna razlika dobijenih vrednosti testa ($Z = -2.07$; $p < 0.01$). Procena kliničkog statusa, pre i godinu dana nakon hirurške intervencije vršena je pomoću Lišolmovog kliničkog skora. Vrednosti Lišolm skora pre operacije kretale su se od 39 do 55, a prosečna vrednost je bila 46. Posle operacije došlo je do poboljšanja vrednosti kod svih pacijenata i one su se kretale od 65 do 95, sa prosekom 86. Analizom ovih podataka utvrđena je statistički značajna razlika ($Z = -3.072$; $p < 0,01$).

Rezutati snimanja šeme hoda *OptiTrack 3D* sistemom razmatrani su u zavisnosti od faze ciklusa hoda (stajanje, odnosno njihanje) za hod po pravolinijskoj putanji, dok su pri silasku niz stepenice razmatrane dve faze oslonca i faza njihanja. Parametri koji su praćeni i analizirani su srednje vrednosti rotacije i pomaka između butne kosti i golenjače u antero-posteriornoj i medio-lateralnoj translaciji. Statističkom analizom srednjih vrednosti dobijenih izmerenih pomaka pokazano je da postoji značajna razlika između zdravog i bolesnog kolena, odnosno bolesnog i operisanog kolena u pogledu anteriorno-posteriorne translacije i interno-eksterne rotacije tokom hoda po ravnoj podlozi u fazi stajanja. Tada dolazi do značajnog posteriornog pomaka kao i spoljasnje rotacije golenjače kod bolesnog kolena. U fazi njihanja značajna razlika i dalje postoji kod istih parova koji se porede za slučaj anteriorno-posteriorne translacije, dok u slučaju interno-eksterne rotacije rezultati nisu pokazali značajnu razliku. Ovo se može povezati sa relaksiranošću mišićnih grupa na ekstremitetu u fazi njihanja. Međutim, u ovoj fazi dolazi do značajne razlike u pomeranju medio-lateralno između zdravog i povređenog kolena, odnosno povređenog i operisanog kolena. Kada je reč o zadatku silaska niz stepenice pri prvom osloncu, iako postoji nestabilnost, ona nije statistički značajna između uporednih grupa za parametre anteriorno-posteriorne i medijalno-lateralne translacije, ali postoji značajna spoljna rotacija kod povređenog zgloba. Navedeni fenomen može se povezati sa mirovanjem pacijenta pre samog izvršenja zadatka i željom da se aktivnošću mišića iskontroliše i učvrsti zglob. U fazi njihanja pri silasku niz stepenice rezultati statističkih testova se poklapaju sa rezultatima testova u fazi njihanja tokom hoda po ravnoj podlozi. Pri drugom osloncu tokom silaska niz stepenik nestabilnost povređenog kolena dostiže pravi oblik, te postoji značajna nestabilnost anteriorno-posteriorne translacije, povećana spoljašnjom rotacijom golenjače kao povećana medijalno-lateralna translacija. Ovo se može povezati sa nemogućnošću podsvesnog kontrolisanja pokreta aktivacijom pojedinih mišićnih grupa.

Dugo se smatralo da nedostatak zadnje ukrštene veze ne daje velike tegobe u svakodnevnim životnim aktivnostima. U kliničkoj praksi, a i prema podacima iz literature, pokazalo se da su tegobe najčešće u vezi sa silaskom niz stepenice i pri hodu nizbrdo (15). Merenjem pomeranja zglobnih okrajaka u ovoj studiji takođe je pokazana nestabilnost prilikom silaska niz stepenice, naročito prilikom drugog koraka, kada je koleno savijeno i kada je LCP pod najvećim opterećenjem. Takođe je pokazano da postoji i rotatorna komponenta nestabilnosti, koja se povećava sa fleksijom kolena. Shinichiro i saradnici(16) koji na sličan način proučava dinamičku nestabilnost kolena, koristeći kamere i markere, potvrđuje izraženu zadnju nestabilnost pri silasku niz stepenice. U tom radu nije praćena rotatorna stabilnost kolena. Proučavajući biomehaniku zgloba nakon raskida LCP-a, Naoya i saradnici (17), su ukazali na promene u zadnjoj translaciji i spoljašnjoj rotaciji golenjače u toku hoda po ravnoj podlozi. Ta dinamička nestabilnost, detektovana kamerama i markerima, nije bila toliko velika koliko se očekivalo na osnovu kliničkog pregleda i RTG stres dijagnostike. Koleno pokušava da se stabilizije i prilagodi novonastaloj situaciji kompenzujući nedostatak zadnjeg

ukrštenog ligamenta promenom rotacije kojom se smanjuje zadnja nestabilnost i povećanom aktivnošću četvoroglavog mišića. Primećeno je da se kod ove povrede smanjuje unutrašnja rotacija golenjače, a da dolazi do povećanja spoljašnje rotacije, što smanjuje njenu zadnju translaciju. Takođe je pokazano da u toku hoda u istoj fazi pokreta dalazi do ranije kontrakcije kvadricepsa na bolesnoj u odnosu na zdravu nogu, čime se sprečava zadnje pomeranje golenjače (Teza).

Statističkom analizom dobijenih vrednosti pokazano je da nema značajne razlike u pokretu operisanog i zdravog kolena. Na osnovu toga moglo bi se reći da je nakon hirurške intervencije biomehanika oštećenog zgloba vraćena u fiziološke granice. Ovaj rezultat je iznenađujuće dobar, s obzirom da smo kod 50% pacijenata kliničkim testiranjem dijagnostikovali određeni stepen zadnje nestabilnosti. Ova dinamička stabilnost se može objasniti kompenzatornim mehanizmom stabilizacije zgloba. Pre svega se misli na aktivne stabilizatore – mišiće u regiji kolena. U toku hoda oni svojom aktivnošću pokušavaju da učvrste zglob tako da nestabilnost detektovana kliničkim testovima ne dolazi do izražaja. Tako je kod prvog oslonca pri hodu niz stepenice registrovana nešto veća spoljašnja rotacija golenjače, posledica aktivnosti četvoroglavog mišića, koja smanjuje zadnju translaciju platoa golenjače i predstavlja jedan od kompenzatornih mehanizama.

Na osnovu ovoga ni dalje se ne može sa sigurnošću reći da li će rekonstrukcija LCP-a vratiti normalnu kinematiku zgloba koja će sprečiti rane degenerativne promene. Povećanom aktivnošću mišića dobijamo dinamičku stabilnost, ali takođe se povećava i kontaktni pritisak u zglobu, što na duže staze dovodi do oštećenja zglobnih površina (18). Poremećaj u rotaciji koji je ovde registrovan dovodi do neravnomernog i nefiziološkog opterećenja zglobne hrskavice, što ima za posledicu ubrzano propadanje.

ЛИТЕРАТУРА

1. Mirković M, Crnobarić A, Mirković S, Baljozović A, Stevanović V, Glišić M, et al. Magnetic resonance imaging vs. arthroscopy in diagnosing anterior cruciate ligament and meniscus injuries-is there a difference. Srp Arh Celok Lek. 2022;150(11-12):675-8.
2. Amis AA, Bull AMJ, Gupte CM, Hijazi I, Race A, Robinson JR. Biomechanics of the PCL and related structures: posterolateral, posteromedial and meniscofemoral ligaments. Knee Surg Sports Traumatol Arthrosc. 2003;11(5):271-81.
3. Margheritini F, Mariani PP. Diagnostic evaluation of posterior cruciate ligament injuries. Knee Surg Sports Traumatol Arthrosc. 2003;11(5): 282-8.
4. Jacobi M, Reischl N, Wahl P, Gautier E, Jakob RP. Acute isolated injury of the posterior cruciate ligament treated by a dynamic anterior drawer brace: a preliminary report. J Bone Joint Surg Br. 2010;92(10):1381-4.

5. Sanders T, Pareek A, Barrett I, Kremers M, Bryan A, Stuart M, et al. Incidence and long-term follow-up of isolated posterior cruciate ligament tears. Knee Surg Sports Traumatol Arthrosc. 2016;25(10):3017-23.
6. Glišić MD, Blagojević Z, Stevanović V, Ristić B, Matić A. Diagnosis and surgical treatment of the posterior knee instability. Vojnosanit Pregl. 2018;75(3):281-9.
7. Li G, Van de Velde SK, Bingham JT. Validation of a non-invasive fluoroscopic imaging technique for the measurement of dynamic knee joint motion. J Biomech. 2008;41(7):1616-22.
8. Kadaba MP, Ramakrishnan HK, Wooten ME. Measurement of lower extremity kinematics during level walking. J Orthop Res. 1990;8(3):383-92.
9. Scanlan SF, Chaudhari AMW, Dyrby CO, Andriacchi TP. Differences in tibial rotation walking in acl reconstructed and healthy knees. J Biomech. 2010;43(9):1817-22.
10. Kvist J, Good L, Tagesson S. Changes in knee motion pattern after anterior cruciate ligament injury – case report. Clin Biomech (Bristol, Avon). 2007;22(5):551-6.
11. Kanu G, Scott T, Joon H. W, Kang L, Xudong Z, Christopher H. In vivo analysis of the isolated posterior cruciate ligament–deficient knee during functional activities. Am J Sports Med. 2012;40(4):777-85.
12. Carse B, Meadows B, Bowers R, Rowe P. Affordable clinical gait analysis: an assessment of the marker tracking accuracy of a new low-cost optical 3D motion analysis system. Physiotherapy. 2013;99(4):347-51.
13. Lysholm J, Gillquist J. Evaluation of knee ligament surgery results with special emphasis on use of a scoring scale. Am J Sports Med. 1982;10(3):150-4.
14. Edson CJ, Fanelli GC, Beck JD. Postoperative rehabilitation of the posterior cruciate ligament. Sports Med Arthrosc Rev. 2010;18(4):275-9.
15. Dandy DJ, Pusey RJ. The long-term results of unrepaired tears of the posterior cruciate ligament. J Bone Joint Surg Br. 1982;64(1):92-4.
16. Shinichiro I, Yasunori S, Takeo N, Hideo M, Toshiro O, Thomas A, et al. Clinical disability in posterior cruciate ligament deficient patients does not relate to knee laxity, but relates to dynamic knee function during stair descending. Knee Surg Sports Traumatol Arthrosc. 2007;15(4):258-65.
17. Naoya O, Masataka D, Noboru S, Daisuke I, Makoto A, Kazuhiko H, et al. Posterior tibial displacement in the PCL-deficient knee is reduced compared to the normal knee during gait. Knee Surg Sports Traumatol Arthrosc. 2015;23(11):3251-8.
18. Glišić M. Procena dinamičke nestabilnosti kolena kod povrede zadnje ukrštene veze pomoću trodimenzionalnog OptiTrack sistema [dissertation]. Kragujevac: Univerzitet u Kragujevcu, Fakultet medicinskih nauka; 2018.

POGLAVLJE 4
DIJAGNOSTIKA POVREDA KOLENA

KLINIČKI PREGLED ZGLOBA KOLENA KOD POVREDE PREDNJE UKRŠTENE VEZE

Bjelobrk Mile, Šarac Srdjan, Obradović Mirko

Prednji ukršteni ligament (lat. *ligamentum cruciatum anterior* LCA) najčešće je povređena struktura kolena koja povećava nestabilnost zgloba kolena i uzrokuje oštećenje hrskavice i meniskusa, što dovodi do rane pojave degenerativnih promena. Stoga, rana dijagnoza i lečenje pokidanog prednjeg ukrštenog ligamenta su važni za uspešno lečenje ove povrede. Stopa rane dijagnoze kidanja prednjeg ukrštenog ligamenta utvrđena je na 19,2%, što je više od 9,2% prijavljenih u prošlosti, ali i dalje je vrlo malo. To je zato što je teško meriti labilnost zgloba kolena zbog bolova pacijenata i neiskustva lekara. Dok je artroskopska vizualizacija zlatni standard za dijagnozu rupture LCA-a, magnetna rezonanca (MRI) je validna i neinvazivna dijagnostička metoda, sa specifičnošću i osetljivošću 94–98%.

Današnji klinički testovi za otkrivanje rupture prednjeg ukrštenog ligamenta (LCA) razvijeni su pre skoro 50 godina. Galvej i saradnici su opisali *pivot shift* test 1972. godine, dok su Torg i saradnici opisali dijagnostički test koji su po imenu svog profesora Lahmanov test 1976. godine. Ovaj test je prvi obajvio Noulis, a 1960. godine i Ritchey je opisao test prednje nestabilnosti kolena pri njegovoj skoro potpunoj ekstenziji. Međutim značaj ovih autora ostao je neprepoznat u savremenoj literaturi. Od tada je objavljen samo jedan novi originalni test koji vodi do kliničke dijagnoze povrede LCA-a – „fibularni znak glave“ Zaida Al-durija – iako je bilo nekoliko predloga za modifikovane Lahmanove testove.

Za dopunu dijagnoze kidanja prednjeg ukrštenog liagmenta, najčešćese koriste Lahmanov test, test „prednje fioke“ i pivot *shift* test. Svi ovi testovi korisni su u dijagnostici, ali imaju i nedostatke, uključujući uticaj zaštitničkog držanja pacijenta zbog bola povezanog sa brzim pomeranjem ili uvrtanjem povređenog kolena, kao i teškoće u dijagnostikovanju delimičnih ruptura. Povreda meniskusa može uticati na tačnost testova za dijagnostiku povrede prednjeg ukrštenog ligamenta kolena. Speziali i saradnici su otkrili smanjenu tačnost testiranja kada su udruženi povreda LCA i meniskusa. Lahmanov test konzistentno je imao najveću osetljivost (85% do 96%), dok je pivot *shift* test imao najveću specifičnost (97% do 99%). Kod svežih povreda klinički pregled za pacijenta može biti izuzetno bolno i neprijatno iskustvo zbog čega nije moguće korektno, pravilno i u potpunosti obaviti testiranje. Razlog za to je refleksno zatezanje zadnje lože mišića buta zbog prisutne zategnutosti kapsule usled prisustva izliva, tj. krvi u kolenu. U slučaju da se pregled obavlja bez anestezije, tačnost u postavljanju dijagnoze je oko 48%, a u slučaju da se koleno testira u opštoj anesteziji tačnost otkrivanja povrede ligamenata je oko 83%. Iz ovih razloga mnogi autori preporučuju kliničko testiranje povređenog kolena isključivo u opštoj anesteziji što je prilično

nepraktično i teško primenjivo u svakodnevnoj praksi. Dilema je i koji od testova koristiti i koji od njih daju najveću tačnost u postavljanju dijagnoze. Lahmanov test daje najveću verovatnoću za postavljanje ispravne dijagnoze, dok izostanak znaka „prednje fioke“ ne mora značiti i nepostojanje rupture prednjeg ukrštenog ligamenta. To se dešava zbog toga što izvođenje Lahmanovog testa prouzrokuje maksimalnu tenziju većine ligamenata u kolenu. Ispitivanje je mnogo jednostavnije kod hroničnih slučajeva jer izvođenje specijalnih testova nije bolno.

Uzimanje detaljne anamneze sa tačnim mehanizmom povređivanja predstavlja prvi korak kod pregleda svakog pacijenta sa povredom kolena. Pacijenti često navode da je do povrede došlo prilikom nagle promene pravca kretanja sa rotacijom kolena dok je stopalo fiksirano za podlogu, kao i prilikom rotacije kolena prilikom doskoka. Pacijenti opisuju da su osetili kao da je „nešto puklo“ u kolenu nakon čega je došlo do gubitka stabilnosti, tj. „otkazivanja“ kolena sa pojavom velikog, bolnog otoka u toku nekoliko narednih časova, najduže u prva 24 časa. U nekim slučajevima, iako je kapsulo-ligamentarna povreda kolena teška, pacijent nema izražene subjektivne tegobe zbog toga što se krv razliva oko kolena, dok često kod blažih povreda gde zglobna kapsula nije povređena, pacijent oseća jake bolove zbog toga što se sva krv iz povređenih strukura zadržava unutar zglobne kapsule i rasteže zglobnu kapsulu. Posle detaljno uzetih anamnestičkih podataka sledi klinički pregled, koji ima nesumnjivo najveći značaj u postavljanu pravilne dijagnoze. Klinički pregled podrazumeva inspekciju, palpaciju i sprovođenje specijalnih kliničkih testova za ispitivanje stanja meniskusa i ligamenata. Ne sme se zaboraviti da se uvek pregledaju oba kolena, i to prvo zdravo, pa povređeno.

Inspekcijom se uočava manji ili veći otok (Slika 1.). Otok je prisutan zbog pucanja krvnih sudova koji ishranjuju prednji ukršteni ligament, ponekad i krvnih sudova u kapsuli zgloba.



Slika 1. Otok kod svežeg prekida prednjeg ukrštenog ligamenta kolena.

Kod manjeg broja pacijenata otok je minimalan ili čak i odsutan. Dalje je potrebno odrediti prirodu tog otoka – da li je otok zbog izliva u kolenu ili zbog procesa u periartikularnim mekim tkivima. Ograničen otok na jednoj strani kolena nije pokazatelj unutarzglobnog izliva već ukazuje na lokalni tkivni rascep.

Izliv u samom kolenu daje difuzan otok celog zgloba. Pored otoka, kod opsežnijih povreda, može se videti i krvni podliv oko zgloba kolena ili gornjeg dela potkolenice, ali retko u prvim satima nakon povređivanja. Kod zastarelih prekida prednjeg ukrštenog ligamenta vidljiva je hipotrofija unutrašnjeg stegnenog mišića (*m. vastus medialis*), zbog imobilizacije i/ili smanjene funkcije kolena zbog prisutnog bola.

Palpacija se koristi za otkrivanje oštećenja pobočnih ligamenata i za definitivnu distinkciju da li je uzrok otoka kolena izliv ili je u pitanju periartikularna patologija. Za utvrđivanje prisustva izliva u kolenu koristimo se testom „balotmana čašice". Ovaj test se izvodi tako što se dlanom jedne ruke istisne sva tečnost, ako je prisutna, iz suprapatelarnog recesusa ka distalno, a drugom rukom se proverava da li postoji elastično ugibanje čašice ka kondilima butne kosti. Palpirati moramo bočne ligamente. Unutrašnji se palpira od vrha unutrašanjeg epikondila butne kosti, unutrašnjom stranom kolenog zgloba, do prednje-unutrašnje strane platoa golenjače, gde se ovaj ligament pripaja svojim donjim krajem. Spoljašnji se palpira od vrha spoljašnjeg epikondila butne kosti, spoljašnjom stranom zgloba kolena, do vrha glavice lisnjače. Kada je u pitanju unutrašnji bočni ligament, češće je lediran njegov gornji pripoj, dok je kod spoljašnjeg češće lediran donji pripoj. Bolnost na palpaciju ovih ligamenata iziskuje testiranje njihove celovitosti stres-testovima.

Specijalni klinički testovi su razvijeni radi određivanja tipa i stepena nestabilnosti, kako nakon povređivanja, tako i posle završenog lečenja u cilju procene postoperativnih rezultata. Često dolazi do grešaka i zabuna u interpretaciji rezultata zbog pojave pogrešnog tumačenja termina nestabilnosti i laksiteta. Nestabilnost se definiše kao klinički znak povećanog obima pokreta i mobilnosti zgloba prouzrokovanog ligamentarnom povredom. Laksitet kao opšti termin znači razlabavljenje i u osnovi je fiziološka pojava i nije uzrokovan povredom. Laksitet ligamenata je karakteristika ženskog pola, a nalazi se i kod utreniranih osoba, npr. gimnastičara. Kod svežih povreda zgloba kolena zbog bola i mišićnog spazma teško je sprovesti precizno kliničko ispitivanje. U takvim slučajevima potrebno je ponoviti pregled po smirivanju akutne faze, uz uporedni pregled suprotnog zdravog kolena mada se suprotno koleno ne može uvek smatrati normalnom kontrolnom grupom. Funkcionalni testovi se dele na one za ispitivanje nestabilnosti u jednoj ravni i testove za ispitivanje rotatorne nestabilnosti.

Stres-testovi za pobočne ligamente kolena. Za ispitivanje unutrašnje bočne nestabilnosti korist se valgus, tj. abdukcioni stres-test, a za ispitivanje spoljašnje varus, tj. addukcioni stres test. Pojačanje bola dobijenog palpacijom bočnih veza, izvođenjem ovih testova, siguran je znak njihove lezije. Stepen oštećenja se određuje veličinom „otvaranja" zgloba ka unutra, odnosno upolje. U slučaju da su oni pozitivni u položaju od 30° pregibanja kolena, to je pouzdan znak potpunog kidanja unutrašnjeg tj. spoljašnjeg ligamenta. Međutim, kada su oni pozitivni i u punoj ekstenziji, postoji velika verovatnoća oštećenja, tj. pucanja zglobne kapsule i ukrštenih ligamenata kolena, obično prednjeg.

Test „prednje fioke“ (engl. *anterior drawer test*) izvodi se tako što pacijet leži na leđima, sa kukom savijenim pod 45^0, kolenom pod 90^0 i stopalom oslonjenim na podlogu. Ispitivač seda na stopalo pacijenta, oba svoja palca postavlja u predeo prednje strane kolena a dlanove u predelu zadnje strane potkolenice. Potom ispitivač dlanovima upire u zadnju stranu potkolenice gurajući je ka napred. Prednja ekskurzija golenjače veća nego na suprotnom zdravom kolenu, ukazuje na pozitivnost ovog testa (Slika 2).



Slika 2. Test prednje fioke

Lahmanovim testom se izvodi tako što bolesnik leži na leđima sa kolenom savijenim pod 30˚, iako je originalni opis testa podrazumevao savijanje kolena od 15˚. Stopalo je petom oslonjeno na podlogu, a potkolenica je u položaju neutralne rotacije kako bi se izbegao uticaj sekundarnih stabilizatora kolena. Jedna ruka stabilizuje butnu kost hvatanjem natkolenice u suprakondilarnom predelu sa spoljašnje strane, a druga ruka hvata gornji okrajak golenjače sa zadnje-unutrašnje strane i povlači ga put napred (Slika 3.). Pomeranje golenjače put napred bez jasne tačke zaustavljanja – *end point* jeste pozitivan Lahmanov test što se označava i kao Lahmanov test sa „mekim“ zaustavljanjem. Gubitak normalnog konkavnog oblika ligamenta čašice takođe je znak pozitivnog Lahmanovog testa.



Slika 3. Pravilno izvođenje Lahmanovog testa

Pivot *shift* test ili test subluksacionog preskoka takođe je veoma bitan za dijagnozu prekida prednjeg ukrštenog ligamenta. Pacijent leži na leđima. Početna pozicija kolena i kuka je savijanje pod 90˚, a rotacija potkolenice ka unutra. Odvođenje ispitivane noge u kuku značajno pojačava izražajnost testa, dok pregled u anesteziji čini ovaj test visokospecifičnim za prekid prednjeg ukrštenog ligamenta. Pošto se koleno orijentiše u valgus, snažnim potiskom druge ruke u gornje-spoljašnji predeo potkolenice, započinje se ekstenzija kolena i kuka uz istovremenu spoljašnju rotaciju potkolenice (Slika 4).



Slika 4. Pravilno izvođenje pivot shift testa

Pri uglu od oko 30˚ nastaje preskok u zglobu uzrokovan prednjom subluksacijom golenjače zbog insuficijencije prednjeg ukrštenog ligamenta. U slučaju da je prednji ukršteni ligament očuvan, test je negativan. Ovaj složeni test najlakše se izvodi kada je pacijent maksimalno relaksiran ili u anesteziji. Prema IKDC standardu rezultati ovog testa se opisuju kao: 1) normalan (kada je jednak na oba kolena); 2) I stepen (+ klizanje), skoro normalan, repozicija je lagana i glatka; 3) II stepen (++ škljoca), blag preskok se registruje pri izvođenju testa; 4) III stepen, teška abnormalnost (+++ izražen preskok), kada dolazi do prolaznog zaključavanja subluksirane pozicije spoljašnjeg platoa golenjače. Rotatorna nestabilnost se može ispitivati pomoću još nekih kliničkih testova (Slocum-ov *anterior rotary drawer test*, Hughston-ov *jerk* test), međutim u svakodnevnoj ortopedskoj praksi Lahmanov i pivot *shift* test imaju najveći značaj.

Lelli, test znaka poluge izvodi se tako što pacijent leži na leđima sa potpuno ispruženim kolenima na tvrdoj površini preglednog stola. Lekar stoji sa strane u odnosu na pacijenta i stavlja zatvorenu pesnicu ispod proksimalne trećine lista. To dovodi do blagog savijanja kolena. Drugom rukom, primenjuje umerenu silu nadole na distalnu trećinu kvadricepsa. U ovom položaju, pacijentova noga deluje kao poluga preko oslonca – lekareve pesnice. Postoje dve sile nadole na pacijentovu nogu koje treba uzeti u obzir: sila lekarove ruke na kvadriceps i gravitaciona sila na stopalo i donju nogu. U nepovređenom kolenu, stvaranje potpune poluge prednjeg ukrštrenog ligamenta omogućava da sila usmerena nadole na kvadricepsu prevaziđe silu gravitacije, zglob kolena se ispruža, i peta se podiže sa preglednog stola. Sa delimično ili potpuno puknutim prednjeim ukršrtenim ligamentom, sposobnost da se neutrališe sila gravitacije na donji deo noge onemogućen je, te se golenjača pomera napred u odnosu na kondile butne kosti i gravitacija ne dozvoljava da se peta podigne sa stola.

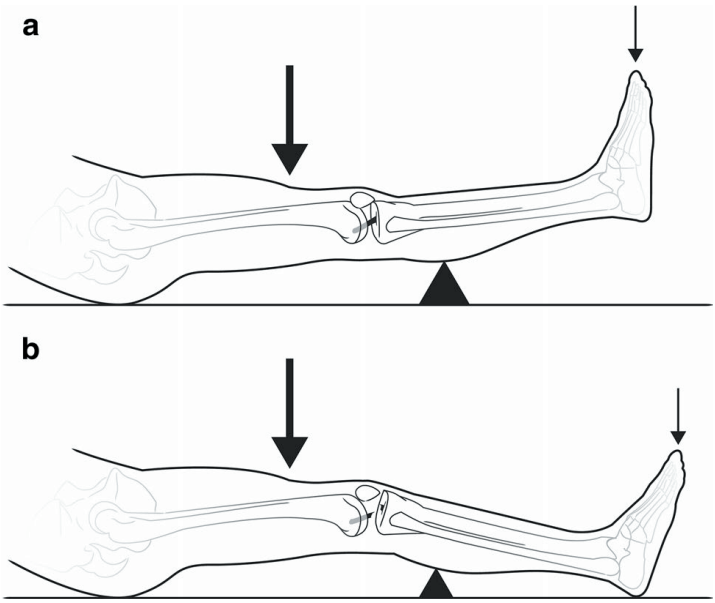

Figura 1: a) Dijagram sile negativnog testa poluge. Sa pesnicom kao osloncem ispod lista i drugom rukom koja gura nadole na kvadriceps (velika strelica), LCA može neutralisati silu gravitacije na stopalu (mala strelica). b) Dijagram sile pozitivnog testa poluge. Sa pesnicom kao osloncem ispod lista i drugom rukom koja gura nadole na kvadriceps (velika strelica), puknuti LCA nije u stanju da neutrališe silu gravitacije na stopalu i stopalo ostaje na preglednom stolu (mala strelica).

Budući da su klinički testovi nestabilnosti kolena podložni greškama u zavisnosti od primenjene snage i položaja, te ima nizak stepen reproduktivnosti razvijeni su uređaji za objektivno i precizno merenje pomeranja golenjače u odnosu na butnu kost. Telos test je reproduktivniji i objektivniji od Lahmanovog testa, ali ima nedostatak zbog izlaganja pacijenta radijaciji i potencijalnog oštećenja LCA-a tokom testiranja. Artrometer je objektivni instrument koji meri prednje pomeranje golenajče u odnosu na butnu kost poput KT-1000 i *Cybex* imaju značajnu ulogu u proceni stabilnosti kod hroničnih lezija ligamenata i nakon hirurških zahvata, dok je njihova uloga u dijagnostici ovih traumatskih stanja praktično zanemarljiva. Oni omogućavaju objektivno praćenje i upoređivanje pre i postoperativne pokretljivosti golenjače u odnosu na butnu kost i praktično svode na minimum subjektivan stav ortopedskog hirurga prilikom kliničkog pregleda pacijenta. Pričvršćivanjem aparata na nogu i povlačenje golenjače prema napred vrši se kvantifikovanje pokreta u milimetrima. Razlika između nepovređenog i povređenog kolena ukazuje na stepen povrede prednjeg ukrštenog ligamenta. Sa različitim vrstama artrometra moguće je brzo i precizno meriti nestabilnosti kolena bez izlaganja radijaciji ili bez primene prekomerne sile.

LITERATURA

1. Perera NS, Joel J, Bunola JA. Anterior cruciate ligament rupture: delay to diagnosis. Injury. 2013;44(12):1862-5.
2. Bollen SR, Scott BW. Rupture of the anterior cruciate ligament: a quiet epidemic? Injury. 1996;27(6):407-9.
3. Wang JH, Lee JH, Cho Y, Shin JM, Lee BH. Efficacy of knee joint aspiration in patients with acute ACL injury in the emergency department. Injury. 2016;47(8):1744-9.
4. Lefevre N, Naouri JF, Bohu Y, Klouche S, Herman S. Sensitivity and specificity of bell-hammer tear as an indirect sign of partial anterior cruciate ligament rupture on magnetic resonance imaging. Knee Surg Sports Traumatol Arthrosc. 2014;22(5):1112-8.
5. Galway RD. A clinical sign of symptomatic anterior cruciate insufficiency. J Bone Joint Surg Br. 1972;54B(4):763-4.
6. Torg JS, Conrad W, Kalen V. Clinical diagnosis of anterior cruciate ligament instability in the athlete. Am J Sports Med. 1976;4(2):84-93.
7. Noulis G. Entorse du genou. These No 142. Fac Med (Paris). 1875;1-53.
8. Ritchey SJ. Ligamentous disruption of the knee. A review with analysis of 28 cases. Armed Forces Med J. 1960;11(3):167-76.
9. Al-Duri Z. Relation of the fibular head sign to other signs of anterior cruciate ligament insufficiency. Clin Orthop Relat Res. 1992;(275):220-5.
10. Salvi M, Caputo F, Piu G, Sanna M, Sanna C, Marongiu G. The loss of extension test (LOE test): a new clinical sign for the anterior cruciate ligament insufficient knee. J Orthop Traumatol. 2013;14(3):185-91.
11. Adler GG, Hoekman RA, Beach DM. Drop leg Lachman test. A new test of anterior knee laxity. Am J Sports Med. 1995;23(3):320-3.
12. Cross MJ, Schmidt DR, Mackie IG. A no-touch test for the anterior cruciate ligament. J Bone Joint Surg Br. 1987;69(2):300.
13. Draper DO, Schulthies SS. A test for eliminating false positive anterior cruciate ligament injury diagnoses. J Athl Train. 1993;28(4):355-7.
14. Malanga GA, Andrus S, Nadler SF, McLean J. Physical examination of the knee: a review of the original test description and scientific validity of common orthopedic tests. Arch Phys Med Rehabil. 2003;84(4):592-603.
15. van Eck CF, van den Bekerom MP, Fu FH, Poolman RW, Kerkhoffs GM. Methods to diagnose acute anterior cruciate ligament rupture: a meta-analysis of physical examinations with and without anaesthesia. Knee Surg Sports Traumatol Arthrosc. 2013;21(8):1895-903.

16. Speziali A, Placella G, Tei M M, Georgoulis A, Cerulli G. Diagnostic value of the clinical investigation in acute meniscal tears combined with anterior cruciate ligament injury using arthroscopic findings as golden standard. Musculoskelet Surg. 2016;100(1):31-5.
17. Benjaminse A, Gokeler A, van der Schans CP. Clinical diagnosis of an anterior cruciate ligament rupture: a meta-analysis. J Orthop Sports Phys Ther. 2006;36(5):267-88.
18. Lelli A, Di Turi R P, Spenciner DB, Dòmini M. The "Lever Sign": a new clinical test for the diagnosis of anterior cruciate ligament rupture. Knee Surg Sports Traumatol Arthrosc. 2016;24(9):2794-7.
19. Ladero F, Maestro A. Comparative study of two systems to measure ACL laxity. Rev Ortop Traumatol. 2006;50:263-7.
20. Arneja S, Leith J. Review article: validity of the KT-1000 knee ligament arthrometer. J Orthop Surg (Hong Kong). 2009;17(1):77-9.
21. Milankov M, Kecojević V, Stanković M, Pejić D, Miljković N. Measurement of knee instability: a new version of rolimeter. Acta Orthop Traumatol Hell. 2002;53:88-92.
22. Ryu SM, Na HD, Shon OJ. Diagnostic tools for acute anterior cruciate ligament injury: GNRB, Lachman test, and Telos. Knee Surg Relat Res. 2018;30(2):121-7.

RADIOLOŠKA DIJAGNOSTIKA I VIZUELIZACIJE PREDNJE UKRŠTENE VEZE KOLENA

Njagulj Vesna

Zglob kolena (lat. *articulatio genus*) je najveći zglob u telu čoveka i u koštanozglobnoj radiologiji predstavlja zglob koji je najčešće pregledan (1). Kompleksna anatomija i opterećenje zgloba čini ga podložnim povredama (2).

Primarna radiološka metoda u dijagnostici oboljenja zgloba kolena je standardna radiografija (RTG), (Slika 1). Na radiografiji postoje brojne anatomske tačke koje predstavljalju orijentaciju u interpretaciji snimka. Razvojem novih tehnologija, pre svega magnetne rezonance (MR), ali i kompjuterizovane tomografije (CT), scintigrafije, ultrazvučne dijagnostike (UZ), artrografije, pojavio se novi termin imidžing, engl. *Imaging,* koji objedinjuje radiološke dijagnostičke procedure. Koja će metoda i dijagnostički protokol biti primenjeni zavisi od patološkog stanja. Cilj upotrebe imidžing metoda je da se vizuelizuje oboljenje u samom zglobu ili regiji oko zgloba kolena (1, 3).



Slika 1. Standardna radiografija, prikaz tri projekcije levog zgloba kolena

Snimanje standardnom radiografijom (RTG), može se u uraditi u različitim pozicijama i pod različitim uglovima, u zavisnosti od pokretljivosti pacijenta, sa opterećenjem ili bez njega. Standradno snimanje se sastoji od anteroposteriorne projekcije (AP), sa opterećenjem ili bez njega, zatim snimanje zgloba u semfleksiji, posteroanteriorni snimak (PA), *Rosenberg view*, lateralni snimak, i tangencijalni snimak patelofemoralnog zgloba (engl. *axial/sunrise/skyline*) (Slika

1). Standardna radiografija, u vizuelizaciji prednjeg ukrštenog ligamenta (lat. *lig. cruciatum anterius* – LCA) nema veliku ulogu, posebno u slučajevima kada nema koštanih oštećenja, artroze, i kod izolovanih oštećenja LCA (4, 5).

Ultrazvučni pregled (UZ) kolena je neinvazivna dijagnostička metoda koja uz pomoć ultrazvučnih talasa visoke frekvencije omogućava direktno i neposredno posmatranje mekih tkiva u kolenu (mišića, tetiva, ligamenta i hrskavice). Kompletan ultrazvučni pregled zgloba kolena je vremenski zahtevan, intraartikularne strukture se u pojedinim situacijama mogu delimično ili otežano vizuelizovani. UZ predstavlja brzu metodu u smislu pomoći kliničaru kod sumnje na postojanje anteriorne nestabilnosti zgloba kolena i oštećenje LCA, posebno kada magnetna rezonanca nije momentalno ili uopšte dostupna, a neophodno je postaviti preliminarnu brzu dijagnozu (6).

Upotreba kompjuterizovane tomografije (CT) u dijagnostici oštećenja LCA je delom limitirana, pomažu, takozvani *sekundarni znaci* u postavljanju dijagnoze; upotreba CT dijagnostike je od značaja u slučaju kompleksnih oštećenja zgloba kolena, posebno kombinovanih sa prelomima koštanih struktura (7).

Narušavanje unutrašnje normalne anatomije zgloba kolena, kao i patološke promene mekih tkiva, najbolje se vizuelizuju magnetnom rezonancom (MR), magnetno-rezonantnim imidžingom (MRI). Standarni MR kalemovi (zavojnice), koji su široko dostupni i u širokoj su upotrebi, omogućavaju produkciju slika visoke rezolucije i odličnog kontrasta tkiva, kao i povećanu senzitivnost i specifičnost u otkrivanju patoloških procesa. Početkom upotrebe MR imidžinga kao dijagnostičke procedure opis stanja zgloba kolena se svodio na opšte stanje zgloba. Kasnije, radiolozi su postali usmereniji i fokusiraniji na detalje patološkog stanja u zglobu (2).

Prve mogućnosti magnetne rezonance u dijagnostici patoloških stanja zgloba kolena pokazali su u svojim istraživanjima 1983. Kin (*Kean*) i koautori (8) i Mun (*Moon*) sa saradnicima (9), kao i Li (*Lee*) sa koautorima 1984. godine (10). Iako su bile daleko od današnjih poznavanja mogućnosti magnetne rezonance i mogućnosti pregleda, one su pokrenule niz studija koje su usledile u narednih trideset godina i danas i dalje traju istraživanja.

Rutinskim pregledom magnetnom rezonancom (MR), u položaju nepotpune ekstenzije, mogu se evaluirati različiti anatomski parametri zgloba kolena, stanje hrskavice, ligamentarnih struktura i meniskusa, stanje koštane srži, i širok spektar oboljenja u vezi sa kompletnim zglobom kolena (2, 11).

U vizuelizaciji LCA magnetnom rezonancom posebno je značajna anatomija, histološka građa i pozicija LCA, što i omogućava superiornost MR pregleda u radiološkoj dijagnostici u odnosu na druge radiološke metode. Nekoliko fascikulusa LCA može biti u zajedničkom pripoju sa anteriornim pripojem prednjeg roga lateralnog meniskusa. Pripoj LCA na golenjači je veći i jači u odnosu na proksimalni pripoj, pripoj na butnoj kosti. Distalni lepezasti oblik pripoja formirani takozvani „otisak" (engl. *footprint)* na mestu pripoja na golenjači i omogućava da se LCA pozicionira ispod krova interkondilarne jame. LCA se sastoji od

kolagenih vlakana. Ova vlakna su orijentisana paralelno sa dužom osom ligamenta. Mnoga kolagena vlakna su sjedinjena zajedno i čine subfascikularnu jedinicu. U humanoj populaciji, velika je količina endotenona, i to daje sliku trakaste forme ligamenta (engl. *band-like*) i neunifoman izgled ligamenta. Važna je histološka građa samog pripoja LCA, gde postoji promena strukture iz fleksibilne ligamentarne strukture prema rigidnoj, tvrdoj koštanoj strukturi sa interpozicijom tranzitorne zone fibrokartilaginoznog tkiva i mineralizovane hrskavice (2, 12).

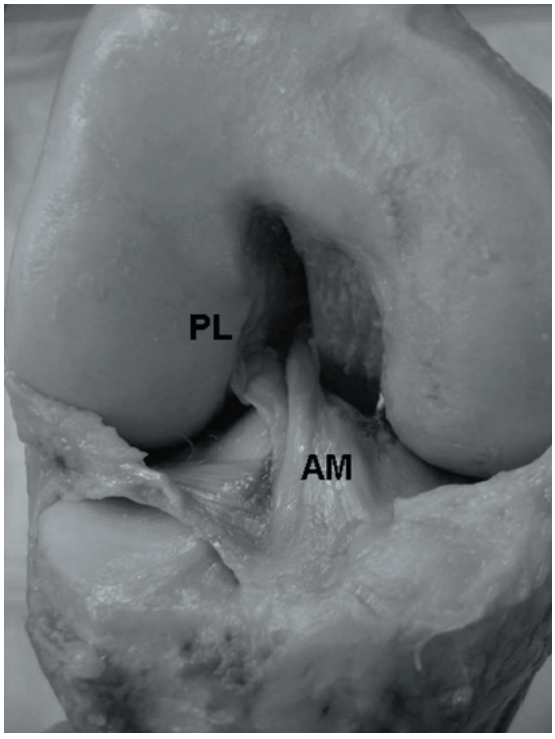

Slika 2. Desni zglob kolena, kadaverični prikaz sa anteriorne strane. Uklonjene su anteriorne strukture zgloba. Prikazana su dva snopa ligamenta, anteromedijali (AM) i posterolateralni (PL).

Prednji ukršteni ligament se sastoji od dva snopa, anteromedijalnog i posterolateralnog (Slika 2), koji su imenovani prema mestu pripoja na golenjači (12). MR pregledom u sagitalnoj ravni, kroz dva do tri preseka, može se uočiti kompletan tok vlakana LCA i LCP. Evaluacija LCA magnetnom rezonancom ne zahteva dodatne sekvence van standarnog protokola MR pregleda, koji podrazumeva pregled u sve tri ravni. Normalna MR morfologija ligamenta podrazumeva jasno definisanu strukturu u vidu snopa vlakana, veoma niskog intenziteta signala, ligament je lako koso orijentisan, od superolateralno do inferomedijalno, sagitalni preseci, ravan snimanja, može se lako angulirati radi praćenja toka LCA,

a da se time ne naruši vizuelizacija ostalih struktura zgloba kolena. Najbolje se vizuelizuju u sagitalnoj ravni (Slika 3), neposredno uz mediosagitalnu ravan zgloba [2]. Iako se pretpostavlja da se LCA sastoji od dve funkcionalne jedinice, dva snopa vlakana, ovi se snopovi ne mogu u potpunosti diferencirati na sagitalnim tomogramima. Jasnije se vide u nivou proksimalnog i distalnog pripoja na koronalnim ili transverzalnim tomogramima, zato je svaku strukturu zgloba, neophodno pregledati u sve tri ravni (13) (Slika 4).

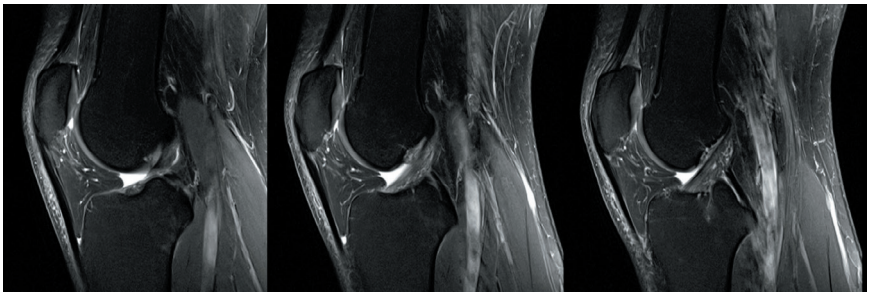

Slika 3. MR, tri uzastopna sagitalna tomograma levog zgloba kolena, debljina preseka 3mm, vizuelizacija kompletnog LCA, od anteriorno prema posteriorno.

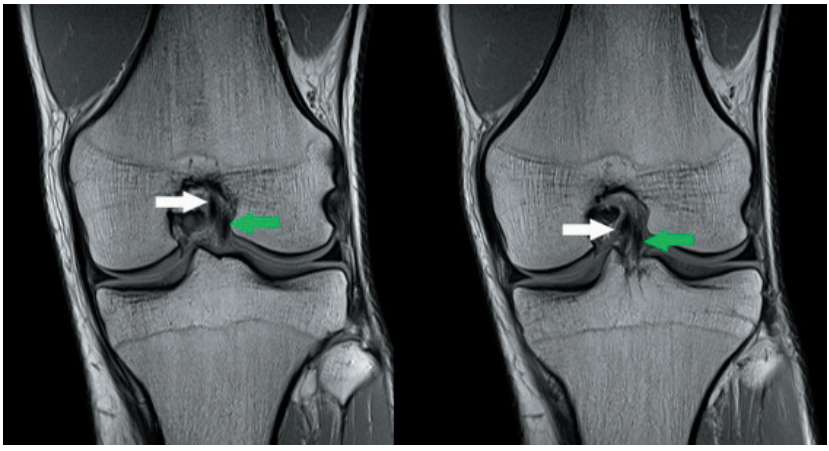

Slika 4. MR, koronalni prikaz levog zgloba kolena, debljina preseka 3mm, LCA, bela strelica AM snop, zelena strelica PL snop.

Prve studije koje su korelirale dijagnostičko-patološki nalaz na kadaverima, kao i dijagnostički i nalaz artroskopije kod pacijenata sa simptomima sprovedeli su 1985. godine Rajher (*Reicher*) i saradnici (14). Brzo je se magnetna rezonanca pokazala kao neinvazivna dijagnostička metoda superiornija u odnosu na klasičnu artrografiju i komplementarna dijagnostičkoj artroskopiji. Razvojem novijih mangnentno-rezonantnih uređaja, pojačavanjem mogućnosti magnetnog polja, i karakteristika samih MR aparata, postizanjem boljeg kvaliteta slike, poveća-

njem prostorne rezolucije, smanjenjem šuma na slici, poboljašnjem odnosa signala i šuma (engl. *singal-to-noise ratio* (SNR)), i razvojem brzih trodimenzionalnih sekvenci (3D) pregleda, koje omogućavaju postprocesing, naknadnu, sekundarnu reformaciju slike, magnetna reznonaca je sve više privlačila pažnju u dijagnostici oboljenja koštanozglobnog sistema, a time i zgloba kolena i dobijala je sve veći značaj. Sve ovo je doprinelo da se lakše i preciznije dijagnostikuje narušena normalna anatomija u zglobu, ali i varijacije i odstupanja od uobičajenih anatomskih odnosa, i širok spektar patoloških stanja. Ustanovljeno je da prisustvom intraartikularnog izliva u zgobu se bolje diferenciraju pojedina patološka stanja, te je tako direktna artrografija, aplikacijom gadolinijumskog paramagnetnog kontrastnog sredstva bila široko prihvaćena u pojedinim dijagnostičkim centrima. Danas se artrografija zgloba kolena uz primenu magnetne rezonance ređe primenjuje, u poređenju sa dijagnostikom drugih zglobova, pre svega zgloba kuka, ručnog zgloba, zgloba lakta i ramena. Rezervisana je za određena patološka stanja i primenjuje se kao MR ili CT artrografija (15, 16).

Magnetnorezonantni pregled zgloba kolena je najčešće tražen pregled u koštanozglobnoj radiologiji. Razlog za ovo je jednostavan, metoda je precizna, i kliničarima, specijalistima ortopedije, fizikalne medicine, sportske medicine, donosi dodatne, nove ili potvrđuje postojeće informacije o stanju zgloba. Neka stanja kliničkim pregledom se ne mogu dijagnostikovati ili diferencirati, već zahtevaju invazivne procedure. Takođe, kliničkim pregledom i informacijama dobijenih MR pregledom, kliničar se odlučuje o daljem tretmanu pacijenta, i eventualnoj vrsti operativne tehnike (15).

Noble je u svom istraživanju još 1992. godine naglasio da je potrebno izbegavati atroskopiju u dijagnostičke svrhe i ukazao da razultati MR pregleda pomažu kliničkom pregledu, ostavljajući artroskopiju za rešavanje problema u zglobu koji je prethodno dokazan da postoji (17).

Iako i danas postoje nesuglasice u istraživačkim radovima koje sprovode specijalisti ortopedije i traumatologije i onih radova koje sprovode specijalisti radiologije, ispravno bi bilo dijagnostičku artroskopiju i MR pregled ne posmatrati kao kompetitivne metode već komplemetarne (1). MR pregled posebno dodatno doprinosi dijagnostici i praćenju postoperativnih stanja zgloba kolena, kao i u situacijama nakon operativne rekontrukcije LCA (18).

Nekoliko je ključnih faktora koji doprinose adekvatnoj interpretaciji MR snimaka specijaliste radiologije. Prvo je osnovno poznavanje principa magnetne rezonance i protokola pregleda kao i poznavanje MR morfologije normalnih anatomskih struktura i zgloba bez patoloških promena. Posebnu pažnju treba usmeriti na normalne, anatomske varijacije u zglobu, kako bi se izbegla pogrešna interpretacija nalaza [15, 16].

Sa danas dostupnim sistemima za MR pregled i rutinskim, standardnim, protokolima pregleda koji su u širokoj upotrebi, senzitivnost i specifičnost MR pregleda u detekciji lezija LCA se u studijama kreće 85–100%. Velika studija sprovedena još 1988. godine u kojoj je urađena evaluacija 3.000 MR pregleda

zgloba kolena, od kojih je kod 242 pacijenta urađena artroskopija istog kolena, pokazala je preciznost MR pregleda u detekciji patologije LCA od 95%. Vallet AD i saradnici su 1989. objavili rezulate studije u kojoj je bilo uključeno 30 pacijenata, gde su rezultati pokazali senzitivnost i specifičnost MR pregleda u detekciji patologije LCA 100% (1). Novije studije pokazuju slične rezultate (19).

Kod pacijenta kod kojih se klinički dijagnostikuje ruptura LCA, mogućnost postojanja pridružene povrede meniskusa, ligamentarnih struktura, hrskavice, klinička je indikacija za MR pregled. Dodatno, visoka preciznost magnetne rezonance u detekciji oštećenja hrskavice predstavlja još jednu indikaciju za MR pregled pre odluke o daljem tretmanu pacijenta. Većina ruptura LCA se dijagnostikuje kliničkim pregledom, u nekim slučajevima klinički pregled nije moguće adekvatno uraditi usled stanja pacijenta, ili pridruženih oštećenja u zglobu kolena, u tim situacijama je povećan značaj MR pregleda. MR pregled se koristi za dijagnostiku pridruženih lezija, primarno meniskalnih ili hondralnih oštećenja, ali i za detekciju fraktura, oštećenja okolnog mekog tkiva, ili drugih ligamentarnih oštećenja (1, 19).

Adekvatna interpretacija MR pregleda direktno zavisi od prostorne rezolucije načinjenog MR pregleda, i odnosa *signala* i *šuma* (engl. SNR). Sad su široko dostupni u standardnoj upotrebi kalemovi (zavojnice) specijalizovani za MR pregled zgloba kolena sa optimalnom visokom rezolucijom na standardnim MR skenerima (jačine 1,5 i 3 T) (2, 19). Potpuno znanje protokola snimanja, normalne anatomije meniskusa i okolnih struktura, kao i anatomskih varijacija je krucijalno da se obezbedi visoka dijagnostička preciznost i preveniraju nepotrebne terapijske procedure kao i hirurške intervencije (1, 2).

Standarni protokol pregleda podrazumeva upotrebu 2D i 3D sekvenci, primer standardnog protokola, bez 3D sekvence, prikazan je u Tabeli 1. Pregledi se standardno rade bez aplikacije intravenskog paramagnetnog kontrastnog sredstva [2].

	SEKVENCE			
Tehničke karakteristike	T1 TSE sag	PDFS sag	PD cor	PDFS tra
TR/TE	419/8.5	3350/43	2210/9	3350/43
Turbo factor, PAT	-	GRAPPA, 2	-	GRAPPA, 2
FOV (mm)	150x150	150x150	150x150	150x150
Debljina preseka	3mm	3mm	3mm	3mm
Matrix	384x320	384x320	448x405	384x320
Flip angle	150	138	131	138
Saturacija masti (FS)	-	+	-	+
Broj preseka	30	30	30	30
Vreme snimanja (min)	3:25	5:02	4:44	4:09
kontrast	-	-	-	-

Tabela 1. (legenda: TR-vreme ponavljanja, TE-vreme ehoa, T1-longitudinalno vreme relaksacije, T2-transverzalno vreme relaksacije, PD- proton density sekvenca, FOV-field of view, sag-sagitalno, cor-koronalno, tra- transverzalno, TSE-turbo spin echo

Danas su u standardnoj upotrebi i različite trodimenzionalne (3D) sekvence, tankih preseka, visoke rezolucije, čije izvođenje zahteva kratko vreme i koje omogućavaju sekundarde reformacije (Slika 5) i prikaz zgloba iz svakog ugla, stepena zakrivljenosti, sa debljinom preseka i 0,6 mm koje podjenako daju dijagnostičke informacije kao standardne 2D sekvence pregleda. Sekundarne reformacije su dugo vremena bile rezervisane za dijagnostiku kompjuterizovanom tomografijom (CT), u magnetnorezonantnom imidžingu svoju upotrebu su prvo našle u dijagnostici kardiovaskularnog sistema i u abdominalnoj dijagnostici. Upotrebom 3D sekvenci pregleda, ukupno trajanje snimanja, pregleda pacijenta se smanjuje, broj potrebnih sekvenci za pregled se smanjuje (2, 20). Ono što je važno, vreme potrebno za kreiranje sekundarnih reformacija iz načinjenih 3D sekvenci takođe treba uključiti u ukupan proračun trajanja pregleda i procenu potrebnog vremena za evaluaciju MR pregleda i kompletiranje izveštaja, nalaza specijaliste radiologije. Sa novim radnim stanicama, takođe široko dostupnim, vreme potrebno za sekundarne reformacije se svodi na ispod jedan minut [2]. Danas obrada slike ne predstavlja značajan faktor u proceni vremena potrebnog za kompletnu evaluaciju načinjenog MR pregleda. Objavljena studija, u kojoj je korišćen MR aparat jačine magnetnog polja 1,5 T takođe je pokazala slične mogućnosti u vizuelizaciji LCA, 3D sekvence i rutinski 2D pregled su imali senzitivnost 93% i 93%, respektivno, i specifičnost 80% i 85%, respektivno [21]. LCA se procenjuje kao intaktan, uredne morfologije, ako je bez abnormalnosti u intenzitetu signala, degeneracije i bez rupture.

Sekvence 3D izovoksel, sa prosečnim trajanjem od tri minuta, omogućavaju da se standarni protokol pregleda redukuje, u smislu broja sekvenci, i da ceo MR pregled traje kraće što doprinosi komforu pacijenta koji se pregleda, s tim da se kvalitet celokuponog pregleda ne degradira. Važno je i da se izovoksel sekvence visoke rezolucije mogu jednako snimati na 1,5 i 3 T MR aparatima. Dostupnost 3D izovoksel sekvenci, u kombinaciji sa sekvencama standardnih protokola MR pregleda zgloba kolena, omogućava optimizaciju postojećih protokola pregleda i doprinosi većoj senzitivnosti i specifičnosti celokupnog MR pregleda zgloba kolena, a tako i vizuelizaciji LCA. S obzirom na to da su 3D izovoksel sekvence uglavnom *gradient-echo* sekvence (GRE), njihova upotreba u postoperativnim stanjima u slučajevima postojanja sintetskog metalnog materijala, kao na primer kod stanja nakon operativne rekontrukcije LCA, može biti limitirana, u manjoj ili većoj meri, sekvenca je u tim slučajevima manje upotrebljiva usled prisustva distorzije slike [2]. Postoperativno stanje, zahteva potencijalno i primenu protokola za redukciju artefakta porekla metala, radi redukcije distorzije pregleda, kao i uključivanje dodatnih sekvenci, uz potencijalno nešto duži vremenski period potreban da se uradi pregled [18].

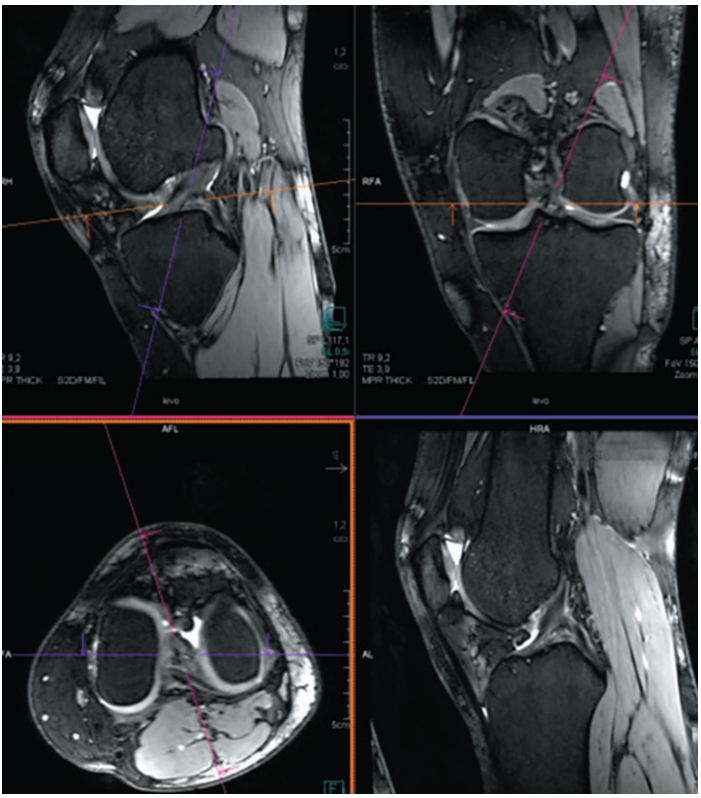

Slika 5: 3D izovoksel sekvenca, primarno načinjena u sagitalnoj ravni, sa sekundardnim reformacijama

Protokol pregleda, u Tabeli 1, naveden kao standardni pregled, i varira od radiologa do radiologa, sam radiolog može odabrati različite sekvence za standardni pregled, zavisno od iskustva, ali i od odabira orijentacija koje će sekvence biti u određenoj ravni. Takođe protokol se može menjati, proširivati i adaptirati zavisno od različitih patoloških stanja. Do izmene protokola takođe dolazi u slučajevima nakon operativne rekontrukcije LCA, kako bi se prilagodio protokol što boljem uočavanju postoperativnih detalja.

LITERATURA

1. Resnick D, Kang HS. Internal derangements of joints. Philadelphia, USA: W. B. Saunders; 2007.
2. Njagulj V. Optimizovani protokol magnetno-rezonantne vizuelizacije zgloba kolena na aparatu jačine 3 Tesla [dissertation]. Novi Sad: Univerzitet u Novom Sadu, Medicinski fakultet; 2016.
3. Potter HG. Imaging of the multiple-ligament-injured knee. Clin Sports Med. 2000;19(3):425-41.
4. Anderson J, Read JW, Steinweg J. The shoulder and arm. In: Anderson J, Steinweg J, Read JW, editors. Atlas of imaging in sports medicine. 1st ed. Sydney, Australia: McGraw-Hill Book Company Australia Pty Limited; 1998. p. 96-129.
5. Abdullah SS, Rajasekaran MP. Do weight-bearing knee digital radiographs help to track the severity of oa? Indian J Orthop. 2021;56(4):664-71.
6. Grzelak P, Podgórski MT, Stefańczyk L, Domżalski M. Ultrasonographic test for complete anterior cruciate ligament injury. Indian J Orthop. 2015;49(2):143-9.
7. Heffernan EJ, Moran DE, Gerstenmaier JF, McCarthy CJ, Hegarty C, McMahon CJ. Accuracy of 64-section MDCT in the diagnosis of cruciate ligament tears. Clin Radiol. 2017;72(7):611.e1-611.e8.
8. Kean DM, Worthington BS, Preston BJ, Roebuck EJ, McKim-Thomas H, Hawkes RC, et al. Nuclear magnetic resonance imaging of the knee: examples of normal anatomy and pathology. Br J Radiol. 1983;56(666):355-64.
9. Moon KL Jr, Genant HK, Helms CA, Chafetz NI, Crooks LE, Kaufman L. Musculoskeletal applications of nuclear magnetic resonance. Radiology. 1983;147(1):161-71.
10. Li KC, Henkelman RM, Poon PY, Rubenstein J. MR imaging of the normal knee. J Comput Assist Tomogr. 1984;8(6):1147-54.
11. Dejour H, Walch G, Nove-Josserand L, Guier C. Factors of patellar instability: an anatomic radiographic study. Knee Surg Sports Traumatol Arthrosc. 1994;2(1):19-26.
12. Arnoczky SP. Anatomy of the anterior cruciate ligament. Clin Orthop Relat Res. 1983(172):19-25.
13. Stoller DW, Genant HK. Magnetic resonance imaging of the knee and hip. Arthritis Rheum. 1990;33(3):441-9.
14. Reicher MA, Bassett LW, Gold RH. High-resolution magnetic resonance imaging of the knee joint: pathologic correlations. AJR Am J Roentgenol. 1985;145(5):903-9.
15. Hajek PC, Baker LL, Sartoris DJ, Neumann CH, Resnick D. MR arthrography: anatomic-pathologic investigation. Radiology. 1987;163(1):141-7.

16. Zimmermann SM, Njagulj V, Fritz B, Fucentese SF, Sutter R, Pfirrmann CWA. The accessory iliotibial band-meniscal ligament of the knee: association with lesions of the lateral meniscus. AJR Am J Roentgenol. 2019;213(4):912-7.
17. Noble J. Unnecessary arthroscopy. J Bone Joint Surg Br. 1992;74(6):797-8.
18. Dianat S, Bencardino JT. Postoperative magnetic resonance imaging of the knee ligaments. Magn Reson Imaging Clin N Am. 2022;30(4):703-22.
19. Duc SR, Pfirrmann CW, Koch PP, Zanetti M, Hodler J. Internal knee derangement assessed with 3-minute three-dimensional isovoxel true FISP MR sequence: preliminary study. Radiology. 2008;246(2):526-35.
20. Njagulj V, Kovacev N, Rasović P, Semnic R, Milankov MZ. Magnetic resonance imaging comparison of lateral collateral ligament and patellar tendon length. Med Pregl. 2014;67(7-8):197-201.
21. Chagas-Neto FA, Nogueira-Barbosa MH, Lorenzato MM, Salim R, Kfuri-Junior M, Crema MD. Diagnostic performance of 3D TSE MRI versus 2D TSE MRI of the knee at 1.5 T, with prompt arthroscopic correlation, in the detection of meniscal and cruciate ligament tears. Radiol Bras. 2016;49(2):69-74.

KOŠTANA MODRICA NA MAGNETNOJ REZONANCI KOD AKUTNE TRAUME KOLENA

Jelić Đorđe

Koštane modrice su, pre svega, radiološki nalaz koji se otkriva pregledom magnetnom rezonancom (MR) a ne mogu se prikazati klasičnom radiografijom. Nalaz koštane modrice na MR pregledu kod akutno traumatizovanog kolena otvara brojne nove perspektive u analizi mehanizma traume kolena, proceni težine povrede, analizi očekvanih povreda ligamentarnokapsularnog aparata (1.) Osim toga, takav nalaz omogućava i predikciju budućih ranih degenerativnih oboljenja kolena.

Koštane modrice su prouzrokovane trabekularnim mikrofrakturama praćenim edemom i hemoragijom u koštanoj srži. Interesantno je da je u histopatološkom nalazu koštanih modrica, koje su u medicinskom rečniku veoma često pominjane i kao posttraumatski edemi koštane srži, nađen veoma mali stepen edema a da su dominirali nalazi fibroze, osteonekroze i intenzivnog koštanog remodeliranja, kao rezultat kontuzije i koštanih mikrofraktura. Mikrofrakture, kao akutna posttraumatska stanja subhondralne kosti, su uzrok formiranja akutnih ili kasnijih impakcionih lezija na femoralnim kondilima ili na tibijalnom platou. Takođe su prekursor ranog posttraumatskog osteoartritisa.

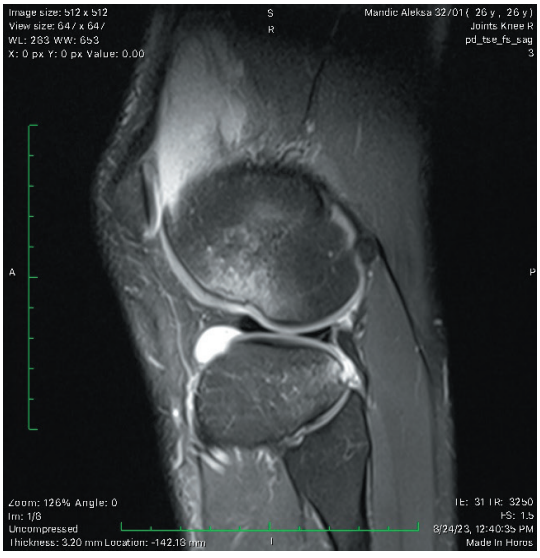

Slika 1. MR kolena, sagitalno PDFS. KM na lateralnom kondilu femura sa impakcionom osteohondralnom lezijom i linearnom subhondralnom mikrofrakturom. Manja KM i impakciona lezija na posteriornom rubu lateralnog tibijalnog platoa. Nalaz kod ponovljene traume kolena koja je dovela do rupture grafta ACL.

Nalaz edema koštane srži je osnov za prepoznavanje koštane modrice na MR pregledu. Na MR pregledu se edem koštane srži prepoznaje kao zona sniženog intenziteta signala u T1W sekvenci a pojačanog intenziteta signala u T2W sekvenci. U Praktičnom radu se KM najbolje diferenciraju i analiziraju u PDFS, T2FS i STIR sekvencama. To su FS sekvence koje koriste supresiju masti i sekvenca inverzionog oporavka (*Inversion Recovery* – IR) koja najuspešnije eliminiše signal masti. U ovim sekvencama se koštane modrice uočavaju kao zone izrazito hiperintenznog signala u koštanoj srži. Intenzitet signala koji se dobije u tim sekvencama je, dakle proizvod, suprimiranja intenziteta masti i posledičnog pojačanja intenziteta signala vode, koja se nalazi u strukturi edema i hemoragije u posttraumatski nastaloj miktotrabekularnoj frakturi – koštanoj modrici. (2)

Vreme trajanja nalaza koštane modrice u smislu edema koštane srži se na MR pregledu može pratiti i do 10 meseci od akutne traume koštane srži, zavisno od primarne veličine i zapremine koštane modrice.

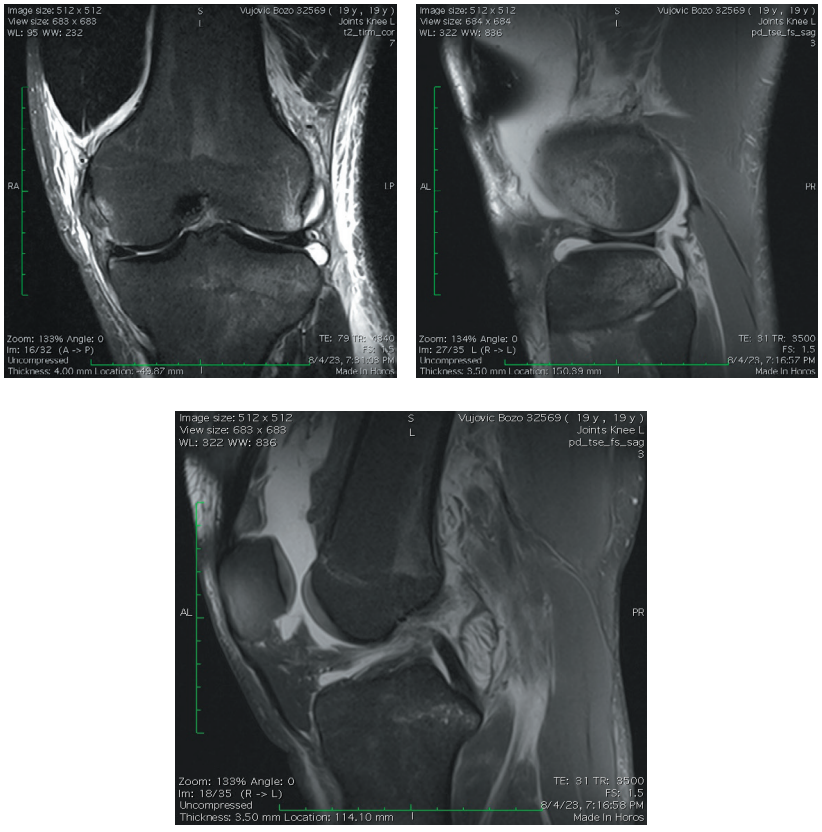

Slika 2 : a)STIR sekvenca koronalno. KM na lateralnom kondilu femura. Šira zona umerenog postkontuzionog edema koštane srži na tibijalnom plato lateralno.. Postavulzioni edem koštane srži na medijalnom kondilu femura, posttrakciono. b) PDFS sagitalno. KM na lateralnom kondilu femura i posteriornom rubu lateralnog tibijalnog platoa. c) Ruptura ACL.

Veličina koštane modrice je direktno proporcionalna sili koja je proizvela, a oblik je uslovljen vektorima sile i rasporedu trabekula u subhondralnoj kosti. Tako, na primer, koštana modrica na lateralnom kondilu femura, koje su u praksi i najveće i najčešće se uočavaju, imaju konusni oblik sa širokom bazom uz korteks i vrhom put centra kondila. Ovakav oblik upravo odgovara radijalnom pravcu i poziciji koštanih gredica u kondilima femura i oslikava zonu koja je najviše trepela opterećenje pri traumi i u kojoj je došlo do mikrotrabekularnih fraktura. Ove koštane modrice na lateralnom kondilu femura se u velikom broju slučajeva prostiru u dubinu trabekularne kosti za više od 20 mm.

Ipak analizom ukupnog broja koštanih modrica uočeno je da se oko 16% koštane modrice prostire na dubini do 10 mm ispod hrskavice zgloba; većina njih oko 51% prostire u dubinu nešto više do 20 mm ispod hrskavične ploče, a 33% koštane modrice se prostire u trabekularnu kost za više od 20 mm. Značajno bolja vidljivost koštane modrice na MR kod akutne traume kolena je u STIR u odnosu na T1 sekvencu pa se tako neke od manjih koštanih modrica slabije ili nikako ne vide u T1 sekvenci a vidljive su u STIR sekvenci. To preporučuje STIR sekvencu kao obaveznu u protokolu MR kolena kod akutne povrede kolena.

Koštane modrice mogu biti izazvane direktnom traumom, udarcem, u kost ili kompleksnim traumatskim mehanizmom zgloba. Kod kompleksinih povreda, kakve su najčešće u sportu i pri fizičkom vežbanju, koštane modrice su udružene sa nalazom oštećenja kapsularnog i ligamentarnog aparata kolena. Postoji nekoliko karakterističnih rasporeda koštanih modrica kod kompleksnih trauma kolena kod kojih se na osnovu njihovog rasporeda može napraviti analiza mehanizma traume kolena kao i predikcija udruženih ligamentarih i kapsularnih povreda kolena. Tako su karakteristični otisci vektora sile kod akutne traume kolena sa rupturom prednjeg ukrštenog ligamneta najčešće locirani na spoljašnjem kondilu butne kosti i zadnjespoljašnjem delu gornjeg okrajka golenjače. (3, 4.) U studiji koja je uključila 100 ispitanika sa akutnom prvom sportskom povredama kolena, kod 51 sportiste identifikovana je jedna ili više koštanih modrica. Od toga je 81% koštani modrica bilo locirano na spoljašnjim koštanim strukturama. Takva distribucija ukazuje na to da koštane modrice na kolenu najčešće nalazimo kod pacijenata sa mehanizmom traume kolena u valgus poziciji sa unutrašnjom rotacijom. Kod ovakve povrede kolena i distribucije koštanih modrica najčešće očekujemo i nalazimo udruženu rupturu prednjeg ukrštenog ligamneta.

Uočena je značajna statistička povezanost između nalaza koštane modrice i nalaza lezije prednjeg ukršrtenog ligamenta, što ukazuje da nalaz koštane modrice možemo koristiti kao pomoćni znak za pouzdaniju dijagnostiku lezije prednjeg ukrštenog ligamenta, a koja na MR pregledu može biti manje jasna. Nije uočena statistički značajna povezanost između nalaza koštane modrice i lezije meniskusa. Učestalost nalaza koštane modrice je veća od 50% kod sportskih povreda u skijanju, fudbalu, rukometu. Nalaz koštane modrice udružen sa povredama prednjeg ukrštenog ligamenta bio je oko dva puta učestaliji kod rekreativaca nego kod profesionalnih sportista.

S obzirom da je nalaz koštane modrice na MR pregledu vrlo ubedljiv u FS i STIR sekvencama, on se može koristiti kako za analizu mehanizma traume tako i kao pomoćni znak u dijagnostici lezija ACL za povećanje samopouzdanja radiologa u analizi očekivanih pridruženih povreda ligamenata i kapsule zgloba (5.). Koštane modrice na prednjem delu gornjeg okrajka golenjače, nekada udružene i sa *kissing* modricama butne kosti, obično se sreću kod akutne hiperekstenzione traume kolena udružene sa povredom zadnjeg ukrštenog ligamenta. Tipičan je raspored koštane modrice i kod pacijenata sa akutnom lateralnom dislokacijom patele, na spoljašnjem rubu spoljašnjeg kondila butne kosti i donjeunutršnjem rubu čašice, koji je udružen sa povredom unutrašnje strane kapsule kolenog zgloba, medijalnog retinakuluma i medijalog patelofemoralnog ligamenta. Osim kod ovakvih kompleksnih traumatskih lezija koštane modrice se sreću i kod okultnih preloma i direktnih kontuzija kosti.(6)

Edem koštane srži se uočava kao osnovni MR pokazatelj koštanih modrica ali je nespecifičan znak koji može ukazivati na razna druga patološka stanja. Stanja koja su, takođe, obeležena edemom koštane srži na MR su proliferacija crvene koštane srži, stres reakcije kosti, osteohondralne lezije, osteonekroza, sindrom edema koštane srži, artropatije, osteomijelitis, septički artritis, Pedžetova bolest i poremećaji zamene koštane srži, limfomi, multipli mijelom, hemoterapija, hronična kortikosteroidna terapija, osteoporoza i drugo. (7–9). Zbog svih ovih stanja važno je dobro poznavanje koštane patologije da bi se pravilno tumačili MR nalazi sa stanjem na kojem se vidi edem koštane srži. Poznavanje normalnih varijanti distribucije koštane srži, naročito u odnosu deca i odrasli, važno je kako ne bi došlo do lažno pozitivnih interpretacija nalaza.

Nalaz koštanih modrica kod akutno traumatizovanog kolena se može koristiti i kao prediktor za procenu budućih ranih osteoartrotskih promena povređenog zgloba. Na osnovu patohistoloških analiza koštane modrice uočen je različit stepen promena u subhondralnoj kosti ali i u zglobnoj hrskavici. Brojne su studije koje su epidemiološki analizirale učestalost rane osteoartroze kod pacijenata sa rupturom ACL i nalazom koštane modrice. U jednoj od većih je zaključeno da je u periodu od 7 do 11 godina nakon povrede rizik od gubitka hrskavice 50 puta veći kod pacijenata koji su imali koštane modrice na spoljašnjem kondilu butne kosti, 30 puta veći kod nalaza koštane modrice čašice i 19 puta veći kod nalaza koštane modrice na unutrašnjem kondilu butne kosti. Tumačenje je da je linearna degradacija hrskavice ispod koštane modrice proces koji se nezaustavljivo širi na ostale delove hrskavice koji nisu bili zahvaćeni koštanim modricama. (10) U novijim studijama se zaključuje da povrede kolena sa kidanjem prednje ukrštene veze i meniskusa, kod kojih njjčešće srećemo nalaz koštane modrice, će dovesti do posttraumatskog osteooartritisa u 25 do 50% slučajeva. (11)

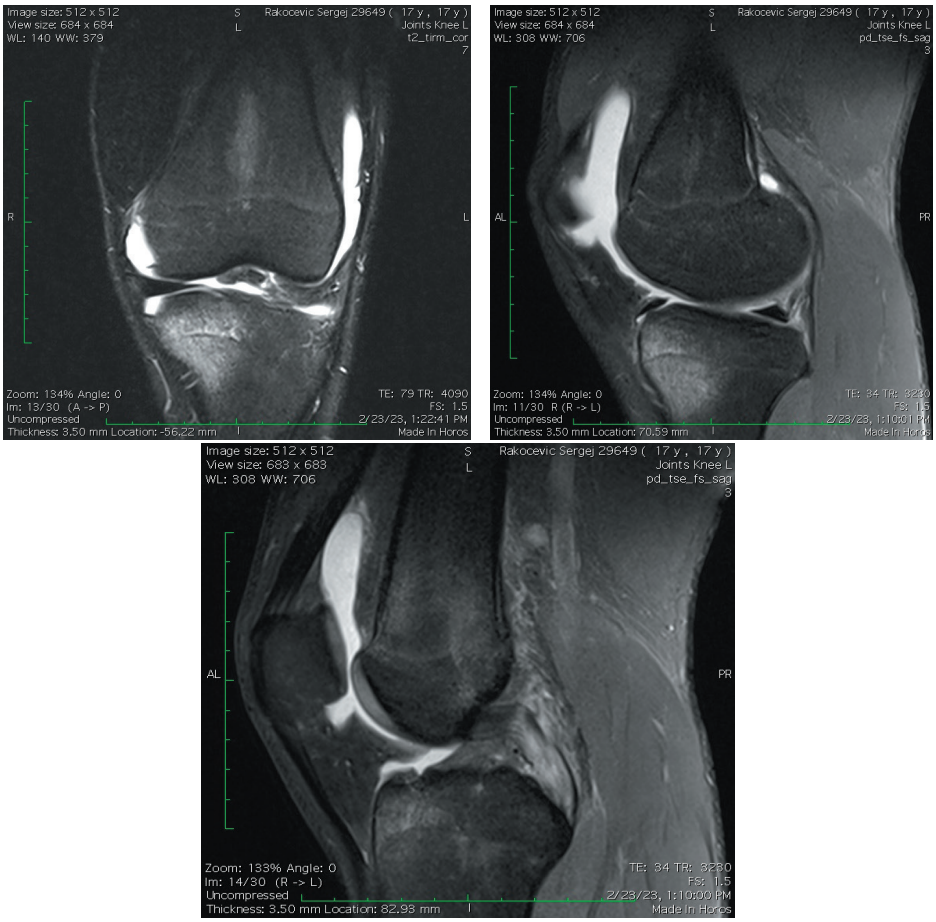

Slika 3. Koštana modrica na prednjem rubu medijalnog tibijalnog platoa a) STIR koronalno, b) PDFS sagitalno i c) PDFS sagitalno, sa udruženom rupturom PCL.

Zapravo oštećenje hrskavice ispod koštane modrice ide u dve faze. Prvo, smicanje hrskavice izazvano stresom dovodi do odvajanja hrskavice od pokrovne kosti na kojoj hrskavica leži i dovodi do fisura različite debljine. Drugo, ova impakcija dovodi do oslobađanja ekstracelularnih matriksnih molekula, razdvajanja kolagenih vlakana i otoka hrskavice koji nastaje zbog negativno naelektrisanih glikozaminoglikana. Posledično nekoliko mehanizama od oslobađanja slobodnih radikala kiseonka, preko oslobađanja fragmenata fibronektina i oslobađanja inflamatornih medijatora dovodi do smrti ćelije, hondrocita, unutar hrskavice. Ova ćelijska smrt, u početku samo na mestu impakcije ispod koštane modrice, kasnije se širi mehanizmom apoptoze na regione neimpaktirane hrskavice, što vodi proširenju lezije. Posledica ćelijske smrti je smanjenje veličine hrskavice koja je neophodna za obnavljanje ekstracelularnog matriksa i ovo je osnovni mehanizam koji, pored ostalih, dovodi do ranog posttraumatskog

osteoartritisa (12). Koštane modrice su prekursor ranih degenerativnih promena i zbog toga se preporučuje da se kod pacijenata sa težim nalazom koštane modrice kakve najčešće viđamo kod pacijenata koji su se povredili pri sportskim aktivnostima, produži vreme oporavka i odloži povratak u sport i trening sa punim opterećenjem, da bi se na taj način prevenirali budući kolapsi subhondralne kosti i buduće pogoršanje posttraumatskih lezija zglobne hrskavice. Takođe se preporučuje pravovremena i adekvatna antiinflamatorna terapija, koja bi mogla imati ulogu u ograničavanju ranog procesa inflamacije a i, posledično, sprečavanje nastanka degenerativnih promena na terenu hronične inflamacije.

LITERATURA

1. Jelić Đ. Uloga magnetne rezonance u dijagnostici akutnih sportskih povreda kolena. In: 47th Oktobarski zdravstveni dani; 2022 Oct 27-28; Kragujevac, R Srbija; 2022. p. 19.
2. Jelić Đ, Mašulović D, Milankov M, Ristić B, Jakovljević V, Vojinović R. Razlike u dijagnostičkoj snazi STIT i T1 sekvence kod MR nalaza koštane modrice akutno traumatizovanog kolena. Medicinski časopis. In press 2023.
3. Jelić Đ. Koštane modrice kolena udružene sa lezijama unutrašnjih struktura kolena. In: 7th kongres radiologa Srbije i Crne Gore; 2008 Jun 18-21; Vrnjačka Banja, R Srbija; 2008. p. 64.
4. Jelić Đ. Incidenca patoloških nalaza na MR pregledu kod akutne sportske traume kolena. In: 5th kongres medicine sporta i sportskih nauka sa međunarodnim učešćem: novi pristupi – nova saznanja; 2012 Dec 6-7; Beograd, R Srbija; 2012. p. 73-87.
5. Jelić Đ. Nalaz koštane modrice modrice na magnetnoj rezonanci, kod akutne traume kolena, u STIR u poređenju sa T1 sekvencom kod povreda prednje ukrštene veze i meniskusa [dissertation]. Kragujevac: Univerzitet u Kragujevcu, Medicinski fakultet; 2013.
6. Jelić Dj, Mašulović D. Bone bruise of the knee associated with the lesions of anterior cruciate ligament and menisci on magnetic resonance imaging. Vojnosanit Pregl. 2011;68(9):762-6.
7. Davis DD, Kane SM. Bone Marrow Edema Syndrome [Internet]. 2023 [cited 2023 Jun 5]. Available from: https://www.ncbi.nlm.nih.gov/books/NBK559176/
8. Baumbach SF, Pfahler V, Bechtold-Dalla Pozza S, Feist-Pagenstert I, Fürmetz J, Baur-Melnyk A, et al. How we manage bone marrow edema – an interdisciplinary approach. J Clin Med. 2020;9(2):551.
9. Jelić Đ. MR karakteristike idiopatske osteonekroze kuka. Radiološki arhiv Srbije. 2003;12(1):15-20.

10. Potter HG, Jain SK, Ma Y, Black BR, Fung S, Lyman S. Cartilage injury after acute, isolated anterior cruciate ligament tear: immediate and longitudinal effect with clinical/MRI follow-up. Am J Sports Med. 2012;40(2):276-85.
11. Evers BJ, Van Den Bosch MH, Blom AB, van der Kraan PM, Koëter S, Thurlings RM. Post-traumatic knee osteoarthritis; the role of inflammation and hemarthrosis on disease progression. Front Med (Lausanne). 2022;9:973870.
12. Gage BE, McIlvain NM, Collins CL, Field SK, Comstock RD. Epidemiology of 6.6 million knee injuries presenting to United States emergency departments from 1999 through 2008. *Acad Emerg Med.* 2012;19(4):378-85.

MAGNETNA REZONANCA U DIJAGNOSTICI POVREDE MENISKUSA

Semnic Robert

Najčešći uzroci rupture meniskusa su trauma i degenerativne promene. Traumatska ruptura se javlja uglavnom kod sportista (od 10. do 45. godine života) i to tokom unutrašnje ili spoljašnje rotacije kolena kada je zglob u fleksiji (1).

Ruptura prednjeg ukrštenog ligamenta (LCA) stvara preduslove za rupturu medijalnog meniskusa (MM) tokom vremena (2–5). Od prediktora rupture meniskusa udruženih sa rupturom LCA treba navesti starost, pol, gojaznost i vreme od nastanka lezije (VNL) (6). Degenerativne promene se javljaju u svim uzrastima a posledica je procesa starenja i propadanja vlakana kolagena unutar meniskusa (7).

Incidencija rupture meniskusa iznosi 60 na 100.000 stanovnika i konstantno raste kako zbog povećane sportske aktivnosti tako i zbog naprednih dijagnostičkih metoda. Magnetna rezonanca (MR) je dijagnostička metoda izbora za detekciju rupture sa specifičnošću od 88% i senzitivnošću od 93% (8).

Klasifikacija rupture meniskusa na magnetnoj rezonanci

Ruptura meniskusa bazirana na morfologiji na MR se klasifikuje na: gradus I – neartikularna, fokalna, globularna ili difuzna zona povišenog signala unutar meniskusa. Patohistološki ove promene odgovaraju degeneraciji sa povećanom količinom mukopolisaharida (mucinozna, miksoidna ili hijalina degeneracija); gradus II – horizontalna – linearna zona koja ekstendira do kapsularnog spoja ali ne ekstendira do artikularne površine. Patohistološki ove promene odgovaraju fragmentaciji kolagena sa nakupljanjem mucina: gradus III – ukoliko povišen signal ekstendira do najmanje jedne artikularne površine ili slobodne ivice, odgovara rupturi sa fibrokartiginoznom separacijom. Opisana je lažno negativna korelacija sa artroskopskim nalazom, posebno kod perifernih ili posteriornih ruptura lateralnog meniskusa udruženih sa rupturom prednjeg ukrštenog ligamenta (LCA).

Kriterijumi MR dijagnostike meniskusne rupture su da ona treba da bude vidljiva na dva susedna MR preseka, da dopire do najmanje jedne artikularne površine ili slobodne ivice meniskusa i da postoji izmenjen oblik meniskusa. Ruptura se može pružati u horizontalnoj ili vertikalnoj ravni a tri osnovna oblika su longitudinalna, radijalna i horizontalna. Rupture mogu biti parcijalne kad

dopiru do jedne artikularne površine i kompletne – pune debljine (*full thickness*), kad zahvataju obe površine (9).

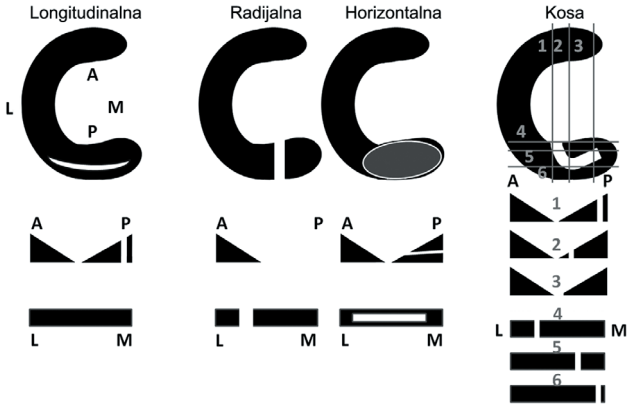

Slika 1. Shematski prikaz morfologije rupture. Gornji red – meniskus viđen odozdo. Srednji red – sagitalna ravan, A – anteriorno i P – posteriorno. Donji red – meniskus u koronalnoj ravni, M – medijalno, L – lateralno. Kosa ruptura (parrot beak – kljun papagaja) – 1–3 sagitalni preseci, te 4–6 koronalni preseci. Na 3. sagitalnom preseku, kod kose rupture, amputirana je slobodna ivica meniskusa. (10 – preuzeto iz R. Semnic. MR muskuloskeletnog sistema Naša knjiga Beograd, 2014.)

Horizontalna ruptura

Sinonim: ruptura oblika „ribljih usta". Ruptura se prostire od slobodne ivice, uz stvaranje dva odvojena lista meniskalnog tkiva, najčešće zahvata zadnji rog medijalnog meniskusa. MR: linearni T1 ili T2 hipersignal. Na MR artrografiji kontrast ekstendira u pukotinu.

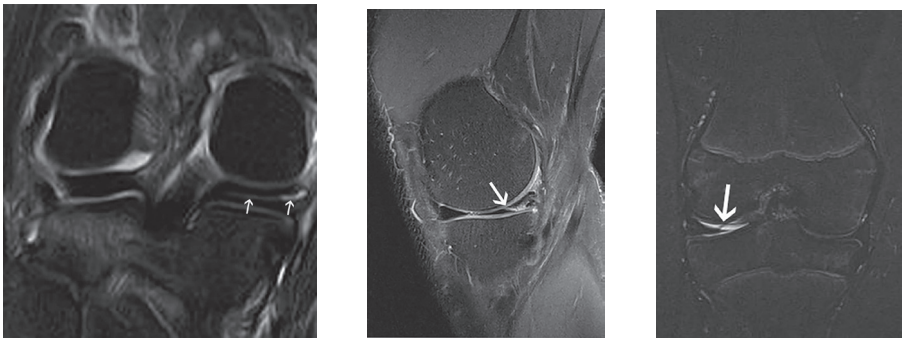

A *B* *C*

Slika 2. Proton density fat saturation (PDFS) koronalni presek (A). Ruptura u nivou zadnjeg roga medijalnog meniskusa. PDFS sagitalni presek PDFS sagitalni presek (B). Ruptura u nivou zadnjeg roga. PDFS koronalni presek (C). Ruptura slobodne ivice sa morfologijom „ribljih usta" (l)

Longitudinalna ruptura

Sinonim: cirkumferencijalna ruptura. Ruptura duž longitudinalne osovine meniskusa, koja počinje na perifernom aspektu zadnjeg roga i napreduje u pravcu cirkumferencijalnih kolagenih vlakana. Lokalizacija: zadnji rog lateralnog meniskusa, u spoljnoj trećini sa pružanjem od zadnjeg roga prema telu i prednjem rogu. Ova ruptura deli meniskus na spoljašnji i unutrašnji fragment i paralelna je spoljašnjoj margini meniskusa i nikad ne dopire do unutrašnjeg dela i slobodne ivice. Često je udružena sa akutnom rupturom LCA. Kraće rupture su ograničene na zadnji rog dok se duže propagiraju ka telu i vide se i na koronalnim presecima.

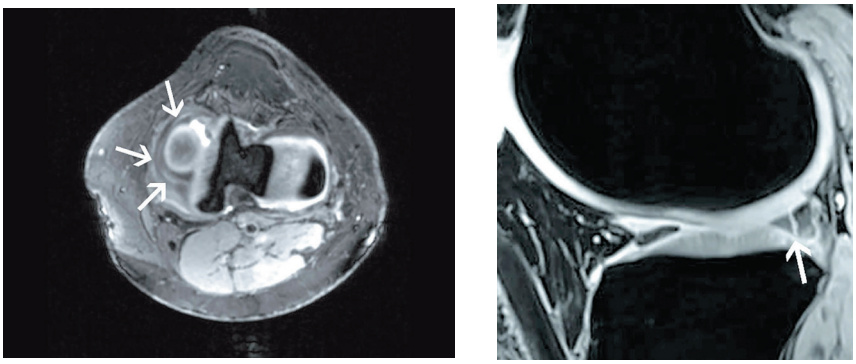

A *B*

Slika 3. PDFS aksijalni (A) i sagitalni presek (B). Longitudinalna ruptura u nivou tela i zadnjeg roga meniskusa (m A) te zadnjeg roga kod drugog pacijenta (B)

Radijalna ruptura

Vertikalna ruptura, perpendikularno orijentisana na slobodnu ivicu meniskusa. Kompletne vertikalne rupture komuniciraju i sa superiornom i sa inferiornom artikularnom površinom deleći rascepljeni deo na njegov spoljašnji i unutrašnji deo, te se kasnije mogu razviti u *bucket-handle* rupturu (engl. "ručka košare"). Lokalizacija: najčešće na spoju prednjeg roga i tela lateralnog meniskusa, menisko-tibijalnog pripoja zadnjeg roga meniskusa (ruptura korena) kao i u nivou zadnjeg roga me-dijalnog meniskusa (degenerativna ruptura).



A *B* *C*

Slika 4. PDFS sagitalni presek (A). Radijalna ruptura zadnjeg roga. PD koronalni presek (B). Kosa radijalna ruptura medijalnog meniskusa. PDFS aksijalni presek (B). Radijalna ruptura u aksijalnoj ravni (m)

Ruptura slobodne ivice

Radijalna vertikalna ruptura (oblika papagajskog kljuna – *parrot beak*) širi se od slobodne ivice i orijentisana je pod uglom od 90° u odnosu na cirkumferencijalna vlakna. Češća je u nivou lateralnog meniskusa. To je najčešća nestabilna meniskalna lezija koja često uzrokuje blokade i zahteva hirurško intervenciju. MR znaci: okrnjen trougao tela meniskusa, kosa pukotina na više preseka (11).

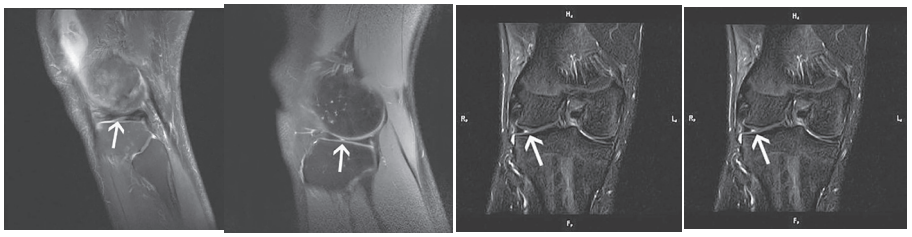

A *B* *C* *D*

Slika 5. PDFS sagitalni presek (A). Jednostavna kosa ruptura prednjeg roga. PDFS sagitalni presek (B). Kosa ruptura tela meniskusa. PDFS koronalni i aksijalni presek (C, D). Mala kosa ruptura tela lateralnog meniskusa (m)

Ruptura korena meniskusa

Sreće se 2–10% snimljenih pacijenata, javlja se često sa rupturom LCA i tada je uglavnom zahvaćen koren lateralnog meniskusa (12).

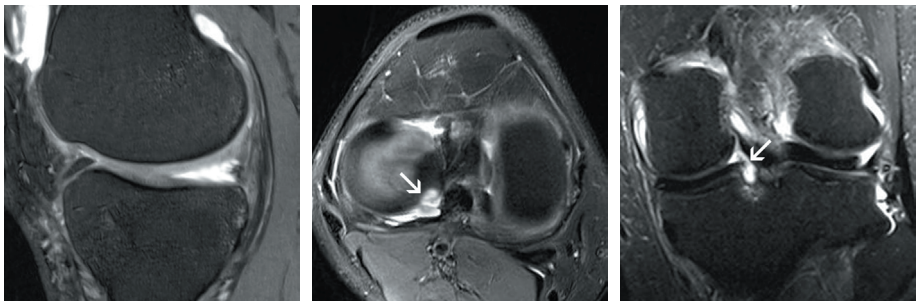

A *B* *C*

Slika 6. Sagitalni T1 presek (A). Tečnost na mestu lokacije zadnjeg roga nakon avulzije rupture korena. Aksijalni PDFS presek (B). Tečnost u projekciji zadnjeg roga medijalnog meniskusa (m). Koronalni PDFS presek. Posledice teške rupture korena medijalnog meniskusa (C l)

Flap ruptura

Ruptura sa longitudinalnom i radijalnom komponentom koja formira flap (krilo) meniskalnog tkiva koje može biti dislocirano. Najčešći tip rupture. Lokalizacija: zadnji rog i zadnji aspekt tela medijalnog meniskusa. MR: kosa ruptura u vidu hipersignala koji dopire do artikularne površine. Dislocirani fragment je hipointenzan na T2 sekvenci i dislociran je periferno u koronarni recesus ili između menisko-femoralnog ligamenta i njegovog pripoja za femur. Ruptura je obično horizontalna na sagitalnim presecima i započinje duž donje površine slobodne ivice. Vertikalna ruptura takođe zahvata unutrašnju trećinu meniskusa na sagitalnim presecima (13).



A *B* *C*

Slika 7. Shematski prikaz flap (A) i dislocirane flap rupture (B) u nivou tela – aksijalni presek. Sagitalni presek – ruptura ima horizontalnu i vertikalnu komponentu sa manjom dislokacijom flapa (C).



A *B* *C*

Slika 8. PDFS koronalni (A) i PDFS sagitalni presek (B). Dislokacija flapa inferiorno, unutar meniskotibijalnog recesusa (A m). Na koronalnim presecima, meniskus sa dislociranim fragmentom ima oblika bumeranga (j). Dislokacija flapa kranijalno, PDFS sagitalni presek (C). Kranijalna dislokacija malog fragmenta u nivou gornje površine prednjeg roga (i).

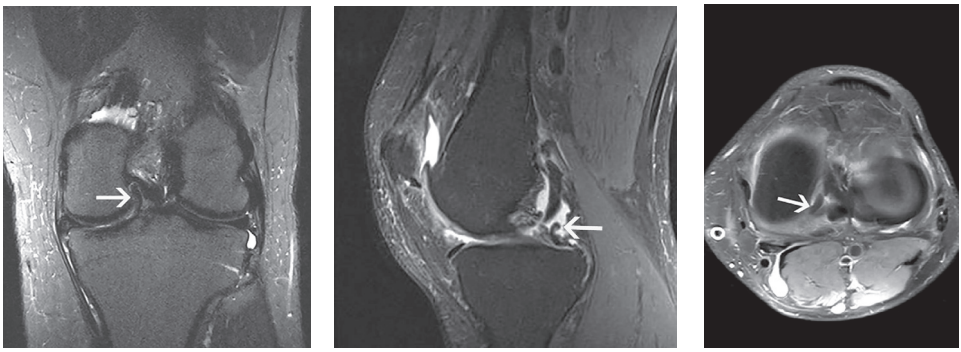

A *B* *C*

Slika 9. PDFS koronalni presek (A) i PDFS sagitalni presek (B). Veći dislocirani flap unutar interkondilarne jame, uz distalni pripoj LCP (A g, B k). PDFS aksijalni presek (C) – fragment diska u interkondilarnoj jami (C (g)), PDFS aksijalni presek (C). Stanje nakon parcijalne meniscektomije tela i zadnjeg roga medijalnog meniskusa. Hipointenzna struktura unutar interkondilarne jame, uz LCP, odgovara dislociranom delu meniskusa, u sklopu rerupture (g).

Bucket-handle ruptura

Bucket-handle ruptura (BH) predstavlja vertikalnu perifernu rupturu sa dislociranim medijalnim delom diska prema interkondilarnoj jami. Etiologija: tipično akutna meniskusna ruptura zbog iznenadne impakcije koja cepa meniskus longitudinalno. Ređa vrsta rupture – 10% svih ruptura. Lokalizacija: češće medijalni nego lateralni meniskus. Dislocirani fragment meniskusa podseća na ručku košare (engl. *handle*), a donor meniskus (ostatak tela) ostaje na svojoj poziciji („košara" – (engl. *bucket*). Dislocirani fragment je pričvršćen za donor me-

niskus na dva kraja a na trećem kraju je slobodan – dislocirani flap. MR: T1 – dislocirani fragment meniskusa je hipointenzan sa varijabilnom dislokacijom prema ili unutar interkondilarne jame. Na koronalnim i sagitalnim presecima se detektuje malo telo meniskusa ili na sagitalnim presecima odsustvo morfologije „leptir mašne" (*absent bow-tie sign*) te meniskalni fragment u interkondilarnoj jami. Na sagitalnim snimcima se u interkondilarnojoj jami pored LCA a ispod LCP vidi treća struktura – ima se utisak duplog zadnjeg ukrštenog ligamenta (LCP) – znak „duplog LCP". Kod BH rupture lateralnog meniskusa (LM), centralni fragment zadnjeg roga je dislociran anteriorno, ispred prednjeg roga jer LCA prevenira kompletnu migraciju prema interkondilarnoj jami. Tako nastaje „dupli delta znak" – dislocirani fragment ispred prednjeg roga donor meniskusa se prikazuju u vidu dve trouglaste strukture, jedna uz i iznad druge te se stiče utisak da se „visina" prednjeg roga LM udvostručava (14–17).

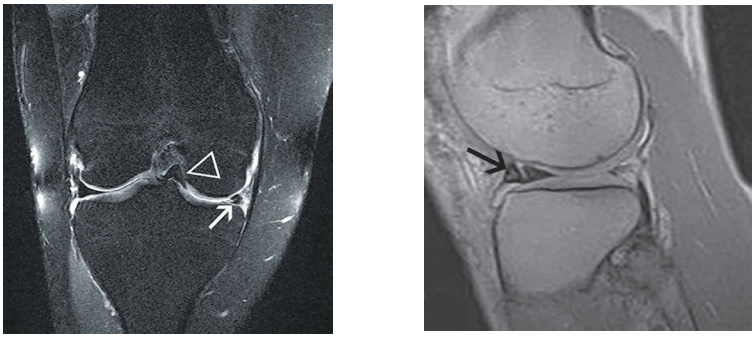

A *B*

Slika 10. PDFS koronalni presek (A). Dislokacija većeg fragmenta prema interkondilarnoj jami uz mali ostatak meniskusa (k). PD sagitalni (C). „Udvajanje" prednjeg roga – dvostruki delta znak

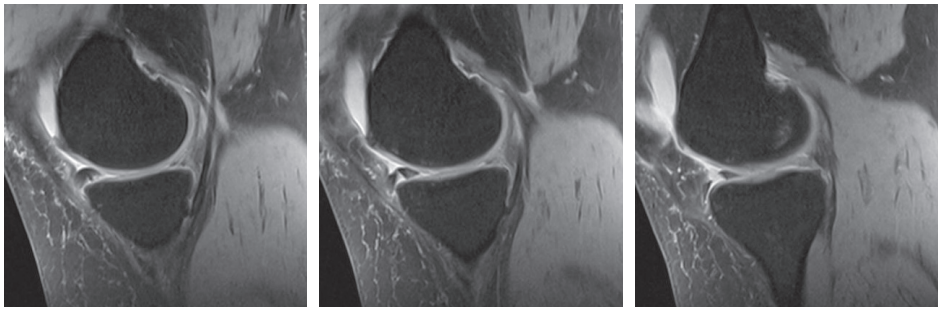

A *B* *C*

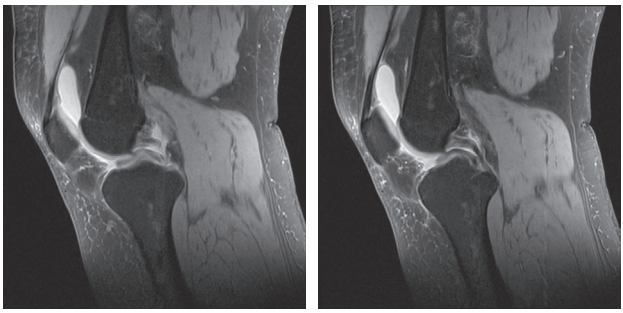

D *E*

Slika 11. BH ruptura – serijski PDFS sagitalni preseci (A–E). Dvostruki delta znak anteriorno (A) a zatim se prati dislokacija fragmenta u vidu „ručice od košare" prema interkondilarnoj jami a ispod LCP – znak „dvostrukog LCP" (E) . Slika C – mali volumen ostatka meniskusa zbog gubitka tkiva. Zadnji rog donorskog dela diska je manji i tupih ivica.

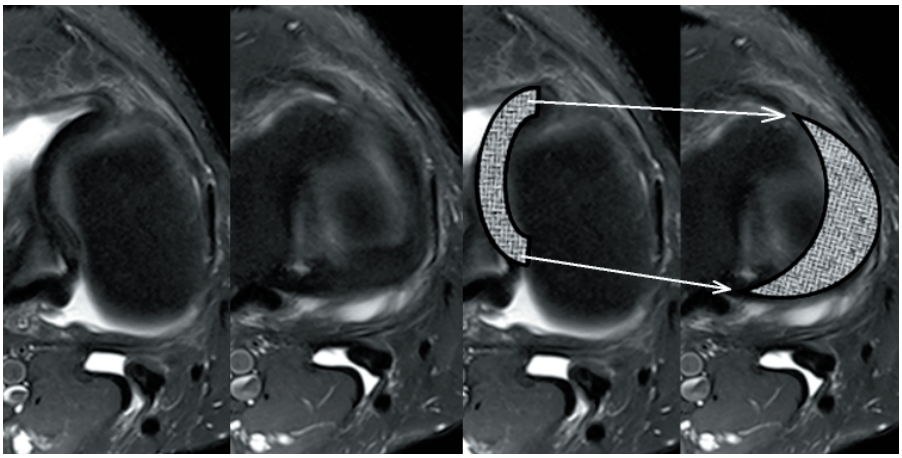

A *B* *C* *D*

Slika 12. PDFS aksijalni preseci (isti su preseci A i C te B i D pri čemu su prikazane sheme BH na presecima Bi D). Delovi dislociranog meniskusa u vidu ilustrovane „ručica košare" na snimku C i donorskog diska u vidu „košare" na snimku D.

LITERATURA

1. Bhan K. Meniscal tears: current understanding, diagnosis, and management. Cureus. 2020;12(6):e8590.
2. Feucht MJ, Bigdon S, Bode G, Salzmann GM, Dovi-Akue D, Sudkamp NP, et al. Associated tears of the lateral meniscus in anterior cruciate ligament injuries: risk factors for different tear patterns. J Orthop Surg Res. 2015;10:34.

3. Maffulli N, Osti L. ACL stability, function, and arthritis: what have we been missing? Orthopedics. 2013;36(2):90-2.
4. Chen G, Tang X, Li Q, Zheng G, Yang T, Li J. The evaluation of patient-specific factors associated with meniscal and chondral injuries accompanying ACL rupture in young adult patients. Knee Surg Sports Traumatol Arthrosc. 2015;23(3):792-8.
5. Mansori AE, Lording T, Schneider A, Dumas R, Servien E, Lustig S. Incidence and patterns of meniscal tears accompanying the anterior cruciate ligament injury: possible local and generalized risk factors. Int Orthop. 2018;42(9):2113-21.
6. Tandogan RN, Taser O, Kayaalp A, Taskiran E, Pinar H, Alparslan B, et al. Analysis of meniscal and chondral lesions accompanying anterior cruciate ligament tears: relationship with age, time from injury, and level of sport. Knee Surg Sports Traumatol Arthrosc. 2004;12(4):262-70.
7. Snoeker BA, Bakker EW, Kegel CA, Lucas C. Risk factors for meniscal tears: a systematic review including meta-analysis. J Orthop Sports Phys Ther. 2013;43(6): 352-67.
8. Luvsannyam E, Jain MS, Leitao AR, Maikawa N, Leitao AE. Meniscus tear: pathology, incidence, and management. Cureus. 2022;14(5):e25121.
9. Nguyen JC, De Smet AA, Graf BK, Rosas HG. Radiographics. 2014;34(4):981-99.
10. Semnic R. MR muskuloskeletnog sistema. Beograd: Naša knjiga; 2014.
11. Stensby JD, Pringle LC, Crim J. Clin Sports Med. 2021;40(4):641-55.
12. Guimarães JB, Chemin RN, Araujo FF, Link TM, Silva FD, Bitar A, et al. Meniscal root tears: an update focused on preoperative and postoperative mri findings. AJR Am J Roentgenol. 2022;219(2):269-78.
13. Wells ME, Scanaliato JP, Dunn JC, Garcia EJ. Meniscal injuries: mechanism and classification. Sports Med Arthrosc Rev. 2021;29(3):154-7.
14. Trunz LM, Morrison WB. MRI of the knee meniscus. Magn Reson Imaging Clin N Am. 2022;30(2):307-24.
15. Greif DN, Baraga MG, Rizzo MG, Mohile NV, Silva FD, Fox T, et al. MRI appearance of the different meniscal ramp lesion types, with clinical and arthroscopic correlation. Skeletal Radiol. 2020;49(5):677-89.
16. Magee TH, Hinson GW. MRI of meniscal bucket-handle tears. Skeletal Radiol. 1998;27(9):495-9.
17. Dorsay TA, Helms CA. Bucket-handle meniscal tears of the knee: sensitivity and specificity of MRI signs. Skeletal Radiol. 2003;32(5):266-72.

POVREDE MENISKUSA KOD KOLENA SA POVREDOM PREDNJE UKRŠTENE VEZE

Bulatović Nikola, Šaranović Mitar, Halilović Kerim

Povrede prednjeg ukrštenog ligamenta (LCA) čine oko 30% svih sportskih povreda i poslednjih godina sve više dobijaju na značaju, prevashodno zbog činjenice povećanja incidencije povređivanja i posledice u smislu nestabilnosti i razvoja degenerativnih oboljenja struktura koljenog zgloba, što predstavlja teške posledice za sportiste i rekreativce (1, 2). Razlozi porasta povreda kolenog zgloba leže u sve većem angažovanju savremenog čoveka u sportskim aktivnostima, kao i povećanju broja saobraćajnih nezgoda i povreda na radu (1). Dugo se smatralo da rekonstrukcije LCA preveniraju degenerativne promene na zglobnoj hrskavici, što kasnijim istraživanjima nije potvrđeno, ali značajno utiču na: stabilnost kolenog zgloba, smanjenje kasnijih oštećenja meniskusa, povratak sportskim aktivnostima i poboljšanje kvaliteta života pacijenata (1). Meniskusi predstavljaju drugi najvažniji stabilizator kolenog zgloba, odmah iza LCA, a nedostatak meniskusa je povezan sa proporcionalnim povećanjem kontaktnog naprezanja i predvidljivom progresijom sekundarnog osteoartritisa. Povrede meniskusa evidentirane su u 77% slučajeva sa kompletnom povredom LCA. Incidencija povrede unutrašnjeg meniskusa veća je u odnosu na spoljašnji i povezana sa hroničnim pucanjem LCA. U poređenju sa prednjim rogom i telom medijalnog meniskusa, većina kidanja medijalnog meniskusa nađena je u zadnjem rogu.[5]

Zglobni koluti ili meniskusi su vezivnohrskavičave strukture, klinastog oblika koji se nalaze između zglobnih ispupčenja butne kosti i tibijalnog platoa, predominantno su sastavljeni od kolagena tipa I i kolagena tip II, sa manjim udelom kolagena tipa V i VI. Ekstracelularni matriks je sačinjen od proteoglikana, glikoproteina i elastina. Sastavljeni su od dva tipa vlakana, radijalna i cirkumferentna koja omogućuju transmisiju sile pod kompresijom (6). Matriks meniskusa je sastavljen od dve komponente: solidne sa 26% tečnosti i fluidne sa 74% tečnosti i intersticijalnih elektrolita. Kada su meniskusi opterećeni, tečnost prožima njihovu strukturu, povećava viskozitet, elastičnost i amortizacionu sposobnost (7). Unutrašnji meniskus se opisuje kao struktura u obliku slova „C“ dok je spoljašnji više kružnog oblika i pokriva veću površinu (skoro dve trećine) tibijalnog platoa. Konkavna gornja strana je u skladu sa oblikom zglobnih ispupčenja butne kosti, dok im je donja strana ravna i u kontaktu sa tibijalnim platoom. Spoljašnji deo obodne površine oba meniskusa je konveksan i deblji u odnosu na unutrašnji deo koji je konkavan. Svaki meniskus se deli na prednji rog, telo i zadnji rog. Prednji rogovi oba meniskusa međusobno su spojeni poprečnom intermeniskalnom vezom. Unutrašnji meniskus je celom svojom spoljašnjom, obodnom površinom srastao sa zglobnom čaurom, što mu daje znatno manju mobilnost u odnosu na spoljašnji meniskus koji je perforiran prolaskom tetive zatkole-

nog mišića u posterolateralnom delu. Zadnji rog spoljašnjeg meniskusa spojen je sa zadnjom ukrštenom vezom i unutrašnjim zglobnim ispupčenjem butne kosti putem prednjih i zadnjih meniskofemoralnih veza (8). Na poprečnom preseku meniskusi imaju oblik položene piramide sa širokom bazom pripojenom uz kapsulu. Prednji segment spoljašnjeg meniskusa je vezan neposredno ispred tibijalne eminencije, a iza prednjeg roga medijalnog meniskusa, a zadnji segment pričvršćen za posteriornu tibijalnu eminenciju. Pri fleksiji (savijanju noge), meniskusi kolena se pomoću veza pomeraju pozadi, unutrašnji za oko 5 mm, a spoljašnji za 10 do 15 mm, a pri ekstenziji (opružanju noge) napred, povlačenje je posve pasivno. Manji lateralni meniskus ima manju verovatnoću da će se pokidati od medijalnog meniskusa zbog njegove veće pokretljivosti, što je rezultat manjeg broja pričvršćivanja kapsule i smanjene kongruentnosti kostiju u spoljnom delu (5, 8). Vaskularizacija meniskusa potiče od parameniskalnog kapilarnog spleta koji nastaje od grana koje potiču od lateralne i medijalne genikulatne arterije. U zavisnosti od procenta vaskularizacije na meniskusima se mogu opisati tri zone: crvena (zona 1) – periferna vaskularizovana zona, crveno-bijela (zona 2) – tranzitorna zona, bela (zona 3) – avaskularna zona. Vaskularizacija meniskusa od suštinskog je značaja za zarastanje rascepa meniskusa i hiruršku reparaciju (1, 9).

Povrede meniskusa se mogu podeliti na više načina. Uglavnom se dele u odnosu na zonu vaskularizacije, zatim poziciju u sagitalnoj ravni (prednji, srednji i zadnji deo) i po obliku rascepa: vertikalni uzdužni, vertikalni radijalni, kosi, horizontalni i kompleksni rascep. Zasebno se klasifikuju povrede korena meniskusa.

Meniskusi imaju važnu ulogu u prenosu opterećenja i pokretima kolena, raspodeli kontaktnog naprezanja, apsorpciji udara, reduktora stresa okolnog koštanog tkiva, sekundarni stabilizatori zgloba, propriocepciji kao i zglobnog lubrikanta koji obezbeđuju hranljive materije zglobnoj hrskavici (7). Pored toga, meniskusi svojim oblikom poboljšavaju kongruentnost zglobnih površina čineći zaravnjeni tibijalni plato donekle udubljenim za zglobna ispupčenja butne kosti. Oni povećavaju kontaktnu površinu što dovodi do smanjenog opterećenja pojedinačno na mestima najvećeg pritiska. Meniskusi su sekundarni stabilizatori kolenog zgloba kroz ograničenje krajnjih pokreta fleksije i ekstenzije, posebno u uslovima deficijenicije prednje ukrštene veze, deluju kao zaštitni jastuci koji amortizuju međusobne udare zglobnih hrskavica na plohama femura i tibije. Zadnji rog unutrašnjeg meniskusa sprečava prednje pomeranje goljenjače te utiče i na stabilnost zgloba. (7, 9, 10)

Kod oko polovine (35–61%) osoba sa povredom LCA postoji udružena povreda meniskusa, pri čemu je kod akutnih povreda češće povređen spoljašnji meniskus, dok su hronična oštećenja LCA u većem broju slučajeva udružena sa oštećenjem unutrašnjeg meniskusa (5, 1 9). Najveća incidencija povreda meniskusa je kod osoba muškog pola starosti 31– 40 godina. Kod osoba ženskog pola starosti česte su 11–20 godina. A kod osoba starijih od 60 godina, procenat dege-

nerativnih rascepa menisiskusa iznosi 60%(5,11). Levi (Levy) (12) i saradnici su do-kazali da obostrana totalna meniscektomija ne utiče značajno na poremećaj sta-bilnosti zgloba kolena sa očuvanim prednjim ukrštenim ligamentom, dok kod oštećenja LCA veći deo njegove funkcije preuzima unutrašnji meniskus, tako što ograničava pomeranje goljenjače, doprinoseći stabilizaciji i očuvanju biomeha-nike kolena.

Povreda meniskusa predominantno nastaje kao sportska povreda pri rotacionim i smicajućim silama kroz tibiofemoralni zglob i to najčešće uz stopalo fikisirano na podlozi, ali može biti i u sklopu degenerativnih bolesti kolenog zgloba. Lateralni meniskus češće biva povređen pri akutnim rupturama prednje ukrštene veze, dok u hroničnim okolnostima nestabilnosti kolena, kao i kod degenerativno izmenjeg kolena u većem procentu nailazimo na oštećen medijalni meniskus. Ovakva saznanja direktno utiču na odluku o vremenu operativnog lečenja prednje ukrštene veze, pre svega u prevenciji nastanka težeg oblika rupture medijalnog meniskusa i oštećenja hrskavice, koje će svakako uticati na brzinu i uspeh postoperativnog oporavka, smatra se da je najbolje učiniti rekonstrukciju prednjeg ukrštenog ligamenta kolena u prva tri meseca nakon povrede. (9, 11, 13, 14)

Degenerativne bolesti kolenog zgloba javljaju se kod starije populacije i to kod muškaraca nešto ranije u 4. i 5. deceniji u odnosu na žene u 6. deceniji i kasnije. Faktore rizika koji mogu doprineti oštećenju meniskusa, a posledično i razvoju osteoartroze kolena delimo na dve grupe. Prvoj grupi pripadaju nepromenljivi faktori rizika: pol i životna dob, anatomija kolenog zgloba, ligamentarni laksitet (Beighton skore < 4) i diskoidni meniskus. Drugoj grupi pripadaju promjenjivi faktori rizika: gojaznost (BMI < 25), pušenje, alkoholizam, zanimanja povezana sa većim fizičkim opterećenjem koljenog zgloba, sportisti. (15, 16)

Postoji više klasifikacija povrede meniskusa, bazirano prema dubini rascjepa (Slika 1), zoni rascjepa (Slika 2), gradus/stepen rascepa (Slika 3). Procena i verifikacija rascepa po navedenim kriterijumima bazira se na radiografskoj analizi (MR), kao i na osnovu artroskopskog nalaza.

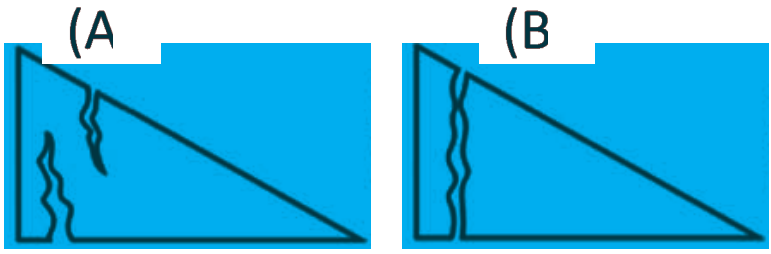

Slika 1. Klasifikacija povreda meniskusa na osnovu dubine rascepa (A) delimično, (B) potpuno pokidan meniskus. (Clinical Anatomy, 2015, 28.2: 269-287)

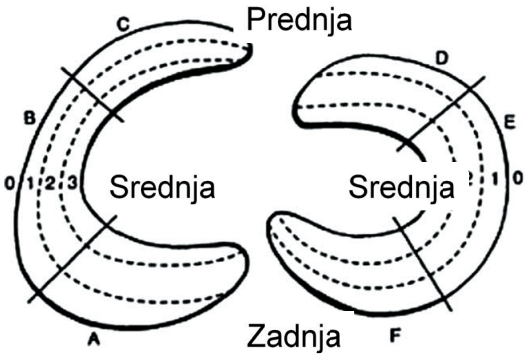

Slika 2. Zonski sistem klasifikacije povreda meniskusa (Cooper 1991). U ovom sistemu meniskusi su podeljeni u tri radijalne zone (prednju, srednju i zadnju) A–F i četiri cirkumferentne zone (0, 1, 2, 3). (Clinical Anatomy, 2015, 28.2: 269-287)

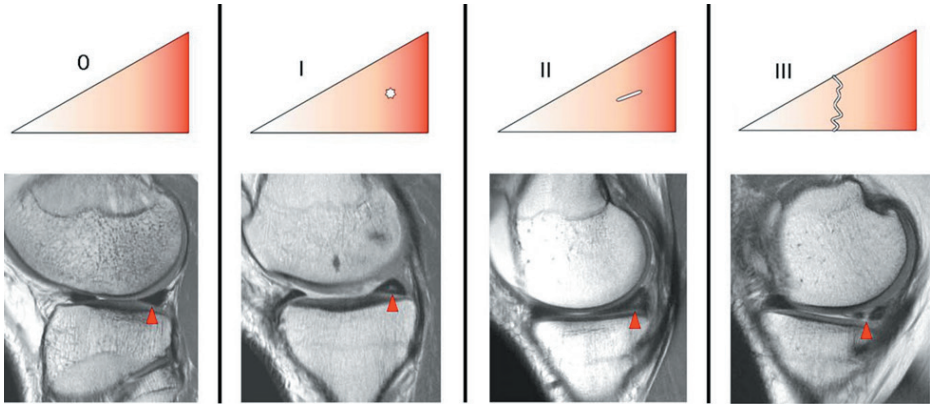

Slika 3. Gradusi povrede meniskusa. Gradusom 0 označava meniskus koji nije povrijeđen. Gradusom I se označava globularna promena koja se ne usmjerava prema zglobnim površinama. Gradusom II se označava linearna promena koja nije usmjerena ka zglobnim površinama. Gradusom III se obeležava povreda koja se prostire ka gornjoj i/ili donjoj površini meniskusa. (Clinical Anatomy, 2015, 28.2: 269-287.)

Oba meniskusa pri fleksiji prate butnu kost put nazad pri čemu spoljašnji meniskus pređe duplo veću razdaljinu u odnosu na unutrašnji. Veća pokretljivost spoljašnjeg meniskusa praćena je i odgovarajućom adherencijom meniskotibijalne veze u odnosu na znatno čvršću vezu unutrašnjeg meniskusa koji je samim tim znatno podložniji povredama, naročito njegov zadnji rog. Meniskusi se najčešće povređuju prilikom rotacionih sila, odnosno uvrtanja potkolenice sa stopalom koje ostane fiksirano za podlogu u savijenoj poziciji kolena. Rezultat toga je okretanje kolena u suprotnom smeru što dovodi do prikleštenja i prsnuća tkiva meniskusa. Ovaj mehanizam povrede je čest u mnogim sportovima kod kojih je prisutna nagla promena pravca u trčanju. Ukoliko se jedan dio menisku-

sa „zaglavi“ u zglobnom prostoru, dolazi do „zaključavanja“ kolena, što je jedan od najkarakterističnijih simptoma povrede ovih struktura. (9, 10, 14, 17)

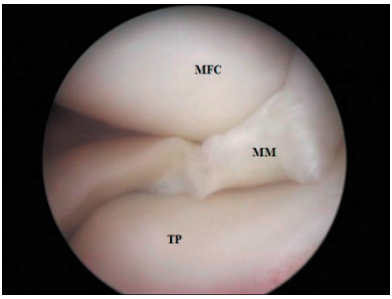

Slika 4. MM pokidan i zaglavljen unutrašnji meniskus. MFC – unutrašnji kondil butne kosti, TP- plato golenjače.

Kod starijih ljudi, dolazi do razvoja degenerativnih promena kolenog zgloba različitog stepena, dovodeći i do oštećenja meniskusa. Tkivo meniskusa je karakteriše minimalnom mogućnošću obnavljanja, pa se redukcija tkiva povećava s godinama, a funkcionalnost smanjuje. Meniskusi postaju krti i stvaraju se male naprsline. Potom meniskus može da se pokida, čak i tokom uobičajenih fizičkih aktivnosti i pokreta kolena. Međutim, degenerativne promene u tkivu meniskusa su moguće i u mlađem životnom dobu, kao posledica dugotrajnog prevelikog napora, prekomerne telesne težine, abnormalnog položaj obe noge – izmenjena osovina, postraumatskog stanja i prisustva sistemskih reumatskih oboljenja. (3, 9, 17)

Neposredno nakon povrede javlja se bol, otok i izliv u kolenom zglobu. Pokreti su ograničeni. Povređeni meniskus može da izazove blokadu kolenog zgloba, što se klinički manifestuje nemogućnošću potpune ekstenzije i fleksije zgloba. U hroničnoj fazi prisutni su bol, povremeni otoci, blokade zgloba, nesigurnost pri hodu i osećaj preskakanja u kolenom zglobu. Pri pokretu u zglobu kolena mogu se javiti zvučni fenomeni, poput pukota, struganja, a nekada koleno može da se blokira pri određenom pokretu. Nekada sportisti mogu da nastave svoju aktivnost nakon manjih oštećenja jer bol ne mora biti veoma jak, ali kada nastupi upalna faza povećava se i intenzitet bola.

Pri pregledu se najčešće nailazi na izliv u kolenom zglobu, *ballottement* patele je pozitivan, a obim pokreta u povređenom kolenu smanjen, najizraženiji u savijanju, prisutna palpatorna bolna osetljivost na zglobnoj pukotini. U akutnim okolnostima specijalni testovi za ispitivanje povrede meniskusa su od malog značaja jer se najčešće ne mogu izvesti na pouzdan način, čime se gubi njihova validnost, možemo ih primeniti nakon 7–10 dana, odnosno kada dođe do normalizacije kliničkog stanja na zglobu. Testovi za ispitivanje se karakterišu visokim procentom senzitivnosti, što predstavlja proporcionalnost udela ciljnog stanja sa pozitivnim testom i specifičnosti, što predstavlja merenje udela ciljnog stanja sa negativnim testom. Treba imati na umu da prisustvo osteoartroze i drugih

oboljenja može umanjiti značaj ovih testova. Za oštećenje meniskusa koristimo i *Apley* kompresivni test i *McMurray* test, *Thessaly* test. U literaturi se navodi da su *McMurray* test i *Thessaly* test, tačniji od *Appley* testa što je dovelo do smanjenja njegove kliničke upotrebe. Izuzetno se mogu javiti pacijenti sa mehaničkom blokadom pokreta i jakim bolom pri pokušaju zbog rupture meniskusa i sa posledičnim intraartikularnim slobodnim telom ili flap rupturom.

***McMurray* test**: pacijent leži na leđima, noga koja se ispituje je savijena u kuku i kolenu tako da peta dodiruje butinu. Ispitivač jednom rukom obuhvati stopalo, a drugom rukom koleno. Potom se stopalo rotira upolje, potkolenica abdukuje i koleno opruži. Ukoliko se pod prstima ruke kojom je obuhvaćeno koleno oseti preskok, ukazuje na postojanje rascepa unutrašnjeg meniskusa. Isti je postupak i kod ispitivanja spoljašnjeg meniskusa samo što se koleno rotira unutra (Slika 5).



Slika 5. Pravilno izvođenje McMurray testa

***Appley* test:** pacijent leži na trbuhu, butina je čvrsto fiksirana uz podlogu, a potkolenice flektirane pod 90°. Ispitivač obema rukama pritisne potkolenicu upravno na podlogu. Dok je potkolenica pritisnuta, rotira stopalo naizmenično unutra i upolje menjajući stepen fiksacije. Pojava preskoka ili bola ukazuje na povredu meniskusa (Slika 6.).



Slika 6. Pravilno izvođenje kompresivnog Appley testa

***Thessaly* test** izvodi se u stojećoj poziciji na nozi koja se ispituje, rukama se lagano pridržava za ispitivača, savija koleno oko 20 stepeni, a zatim radi rotacija natkolenice na fiksaranu potkolenicu i stopalo u nekoliko ponavljanja. Pojava

bola ili zaključavanja smatra se pozitivnim testom ukazujući na povredu ili patologiju meniskusa (Slika 7).



Slika 7. Pravilno izvođenje Thessaly testa

Nakon kliničkog pregleda u uslovima povrede, iako meniskus nije vidljiv na standarnoj radiografiji, potrebno je uraditi AP i LL radiografiju kolenog zgloba, poželjno u stojećem položaju, na taj način stiče se predstava o koštano-hrskavičavom stanju zgloba. Potom treba primeniti snimak magnetnom rezonancom kolena (MRI) koja predstavlja zlatni standard u dijagnostici povreda kolena uopšte i koji će nam potvrditi povredu meniskusa i dati nam detaljniju sliku povrede (9).

Neoperativno lečenje povrede meniskusa se zasniva na mirovanju, simptomatskoj i fizikalnoj terapiji. Ovakav pristup lečenju predstavlja početni kod povreda meniskusa i uglavnom je rezervisan za degenerativne rupture kod starijih osoba.

Hirurško lečenje se najčešće primenjuje kao metod lečenja povrede meniskusa. Totalna i parcijalna meniscektomija povećavaju stres zglobnih površina za 40–70%, što vremenom dovodi do razvoja degenerativnih promena, artroze, nestabilnosti i deformacija. Ranije se smatralo da meniskusi ne utiču previše na pokrete i funkciju ekstremiteta, pa se shodno tome često radila totalna menisektomija što je dovelo do masovnog razvoja teških oblika gonartroze u periodu 15–20 godina nakon menisektomije (9, 18, 19).

Operacija izbora je artroskopska parcijalna meniscektomija, odstranjivanjem unutrašnjeg dela prekinutog meniskusa, tako da se što više perifernog vaskularnog tkiva sačuva (18, 19). Danas se sve više primenjuje šivenje povređenog meniskusa koji ima veće izglede za uspeh kada je u pitanju vaskularizovano periferno tkivo meniskusa, mada se izvodi i u centralnoj nevaskularnoj regiji (20). Zamena meniskusa homeotransplantatom je hirurški metod novijeg datuma. Osnovna indikacija za transplantaciju meniskusa je početna artroza kolena posle meniscektomije. Cilj je da se spreči dalja evolucija artroze ili čak i da se degenerativne promene smanje ili spreče. (21)

LITERATURA

1. Bulatović N, Kezunović M. Etiologija i mehanizmi povređivanja prednjeg ukrštenog ligamenta koljena kod sportista i rekreativaca. Sport Mont. 2011;9:253-7.
2. Hagino T, Ochiai S, Senga S, Yamashita T, Wako M, Ando T, et al. Meniscal tears associated with anterior cruciate ligament injury. Arch Orthop Trauma Surg. 2015;135(12):1701-6.
3. Majewski M, Nabelt S, Steinbruck K. Epidemiology of athletic knee injuries: a 10-year study. Knee. 2006;13(3):184-8.
4. Myklebust G, Engebretsen L, Braekken IH. Prevention of anterior cruciate ligament injuries in female team handball players: a prospective intervention study over three seasons. Clin J Sport Med. 2003;13(2):71-8.
5. Venkataraman S, Ethiraj P, Shanthappa AH, Vellingiri K. Association of meniscus injuries in patients with anterior cruciate ligament injuries. Cureus. 2022;14(6):e25878.
6. Koo JH, Choi SH, Lee SA, Wang JH. Comparison of medial and lateral meniscus root tears. PLoS One. 2015;10(10):e0141021.
7. Fithian DC, Kelly MA, Mow VC. Material properties and structure-function relationships in the menisci. Clin Orthop Relat Res. 1990;(252):19-31.
8. Farrell C, Shamrock AG, Kiel J. Anatomy, bony pelvis and lower limb, medial meniscus [Internet]. 2023 [cited 2024 Jan 15]. Available from: https://www.ncbi.nlm.nih.gov/books/NBK537276/
9. Bryceland JK, Powell AJ, Nunn T. Knee menisci. Cartilage. 2017;8(2):99-104.
10. Caldwell GL, Allen AA, Fu FH. Functional anatomy and biomechanics of the meniscus. Oper Techn Sport Med. 1994;2(3):152-63.
11. Nikolić DK. Lateral meniscal tears and their evolution in acute injuries of the anterior cruciate ligament of the knee. Arthroscopic analysis. Knee Surg Sports Traumatol Arthrosc. 1998;6(1):26-30.
12. Levy IM, Torzilli PA, Warren RF. The effect of medial meniscectomy on the anterior – posterior motion of the knee. J Bone Joint Surg Am. 1982;64(6):883-8.
13. Hagino T, Ochiai S, Senga S, Yamashita T, Wako M, Ando T, et al. Meniscal tears associated with anterior cruciate ligament injury. Arch Orthop Trauma Surg. 2015;135(12):1701-6.
14. Papastergiou SG, Koukoulias NE, Mikalef P, Ziogas E, Voulgaropoulos H. Meniscal tears in the ACL-deficient knee: correlation between meniscal tears and the timing of ACL reconstruction. Knee Surg Sports Traumatol Arthrosc. 2007;15:1438-44.
15. Adams BG, Houston MN, Cameron KL. The epidemiology of meniscus injury. Sports Med Arthrosc Rev. 2021;29(3):e24-33.

16. Ninković S, Miličić A, Savić D, Stanković M, Radić S, Milankov M. Upoređivanje kliničkih i radiografskih rezultata rekonstrukcije prednjeg ukrštenog ligamenta kolena. Med Pregl. 2006;59(9-10):421-5.
17. Ristić V, Maljanović M, Mihajlov I, Milankov V, Harhaji V. Concomitant injuries of anterior cruciate ligament and meniscus. Med Pregl. 2016;69(7-8):217-23.
18. Milankov M, Jovanović A, Miličić A, Savić D, Komarčević M, Gvozdenović Lj. Rezultati artroskopskih meniscectomija kolena u lokalnoj anesteziji. Acta Orthop Iugosl. 1999;30:145-9.
19. Dašić Ž, Bulatović N, Kezunović M, Benčić I, Bokan V. Treatment of medial meniscus injury with partial meniscectomy. Acta Clin Croat. 2015;54(3):319-24.
20. García-Dobarganes-Barlow FE, Guevara-Álvarez A, Garcini-Munguía F, López-Villers A, Villavicencio-Ocampo E, Mata-Coronado F, et al. Results of all-inside arthroscopic meniscal sutures, mid-term review. Acta Ortop Mex. 2023;37(3):152-8.
21. Romandini I, Lucidi GA, Altovino E, Salerno M, Filardo G, Grassi A, et al. Meniscal allograft transplantation: a matched-pair analysis reveals worse sport activity level but similar clinical improvement and survival in women compared to men. Knee Surg Sports Traumatol Arthrosc. In press 2024. DOI: 10.1002/ksa.12185.

POGLAVLJE 5
LEČENJE POVREDA PREDNJE UKRŠTENE VEZE KOLENA

ARTROSKOPSKI PORTALI

Vranješ Miodrag, Milinkov Milan, Vukosav Nikola

Operacije prednjeg ukrštenog ligamenta kolena se vrše korišćenjem artroskopa bez otvaranja samog zgloba. Nakon načinjenog reza od 5 mm na koži i potkoži, pristupa se zglobu kolena prolaskom kroz kapsulu zgloba instrumentom zvanim troakar. Komunikacija kolena sa spoljašnjom sredinom, koja je napravljena na taj način, naziva se portal. Portal služi za uvođenje optičke kamere ili instrumenata u koleno. Slika iz unutrašnjosti kolena prenosi se na monitor putem optičkog sistema sa uveličavajućim sočivima i izvorom hladnog svetla (slike 1 i 2).



Slika 1. Artroskopski monitor i optika sa izvorom svetla u kolenu



Slika 2. Troakar i optički sistem

Postoje mnoga mesta za inserciju artroskopskih portala. Prvi i najčešće primenjivan je prednje-spoljašnji portal (Anterolateral – AL) koji je opisao još Džekson (*Jackson*) 1972. godine (1). AL portal se nalazi u nivou zglobne pukotine, odnosno 2 mm iznad prednjeg roga spoljašnjeg meniskusa i oko 1 cm udaljen od spoljašnje ivice ligamenta čašice. Mekanu tačku, odnosno mesto reza na koži, moguće je identifikovati savijanjem kolena do 90° i palpacijom lateralno od ligamenta čašice (2). Anterlolateralni portal je rutinski i inicijalni pristup prilikom započinjanja pregleda.

Centralni portal je mesto insercije artroskopa kroz sam ligament čašice. Gilkvist (*Gillquist*)i Hagberg (*Hagberg*) su ga opisali 1976. godine (3) i predstavlja praktičnu alternativu AL portalu. Nakon što se koleno savije do 60° načini se rez kože na središnjoj liniji kolena oko 1 cm ispod donjeg pola čašice (2). Vrlo je laka vizualizacija srednjeg kompartmana kolena i zadnjih struktura zgloba. Zadnje-unutrašnje strukture je lakše videti nego kroz AL portal. Nedostatak je velika bliskost susednih AL i prednje-unutrašnjeg (AM) portala, jer je moguće sudaranje instrumenata što otežava rad. Drugi nedostatak je prolazak portala kroz vlakna čašičnog ligamenta te se prilikom vađenja troakara isti put u koleno otežano pronalazi. Ponavljana trauma, prilikom traženja starog puta, oštećuje ekstenzorni aparat kolena. Takođe su opisane postoperativne formacije granuloma (2).

Prednje-unutrašnji (AM) portal se postavlja u nivou unutrašnje zglobne pukotine oko 1 cm iznad prednjeg roga unutrašnjeg meniskusa i oko 1,5 cm od

unutrašnje ivice ligamenta čašice (2). Njime je moguća lakša vizualizacija unutrašnje strane čašice, zadnje-unutrašnjeg kompartmana i prednjeg roga spoljašnjeg meniskusa u odnosu na AL portal. Ukoliko se postavi adekvatna visina portala, tj. 1 cm iznad meniskusa, moguće je lako videti zadnji pripoj meniskusa, interkondilarni usek i spoljašnji meniskus. I pored nabrojanih prednosti tokom pregleda kolena, ovaj portal ipak spada u radni portal, tj. mesto kroz koje se postavljaju instrumenti tokom operacije, dok se koleno obično posmatra kroz AL portal.

Zadnje-unutrašnjim portalom moguće je videti zadnje-unutrašnji kompartman, zadnji deo unutrašnjeg meniskusa i zadnji ukršteni ligament kolena. Iako se donja ivica i prednji deo zadnjeg roga unutrašnjeg meniskusa mogu videti kroz AL portal, manje lezije ipak mogu ostati neotkrivene. Portal se postavlja, pri savijenom kolenu do 90°, u trougao koji čine tibijalni plato i zadnja ivica unutašnjeg kondila (2). Neophodno je raširiti unutrašnjost kolena fiziološkim rastvorom. Kada se iglom punktira i dobije čista tečnost, dozvoljeno je postavljanje troakara. Malo odstupanje od navedenog oštećuje hrskavicu napred ili krvne sudove pozadi. Pristup spoljašnjem kompartmanu je sprečen ukrštenim ligamentima te je nemoguće postavljanje instrumenata i uklanjanje slobodnih tela iz navedenog kompartmana. Navedeno je moguće samo u slučaju kompletne rupture ukrštenih ligamenata (2).

Spoljašnji-natčašični portal omogućava vizualizaciju sinovijalnih nabora, čašice i njenog položaja kao i masnog jastučeta. Procedure na ovoj lokaciji se lako izvode u kombinaciji sa AL ili AM portalom. Pravljenje portala je lakše kod ligamentarno labavijeg kolena sa visoko postavljenom čašicom i plitkim interkondilarnim usekom. Portal se postavlja 1 cm iznad i iza gornje-spoljašnjeg ugla čašice. Ovako postavljen portal omogućava laku evaluaciju čašičnobutnog zgloba, spoljašnjeg žljeba kolena i poplitealne tetive (2).

Unutrašnji i spoljašnji srednje-čašični portal je popularizovao Patel 1982. godine (4) kao koristan način za pregled prednjih rogova meniskusa, transverznog ligamenta, masnog jastučeta i golenjačnog pripoja prednjeg ukrštenog ligmenta. Prednji deo interkondilarnog useka je moguće vizualizovati artroskopom od 30° dok se početak prednje-spoljašnjeg i prednje-unutrašnjeg kompartmana vizualizuje sa artroskopom od 70°. Ovi pristupi su posebno korisni kada je prednji deo kolena prikriven otokom. Mesto postavljanja portala je 5 mm upolje od ivice čašice, na sredini puta između njenih polova (2). Time je portal nešto ispod njenih najširih delova i oko 1,5 cm iznad i upolje od AL portala. Drugi njihov naziv i jeste visoki prednje-spoljašnji pristup. Nedostatak ovih portala je što se nalaze na mestu bez mnogo potkožnog masnog tkiva i time se tečnost može odlivati u ekstrasinovijalna tkiva formirajući „salinome". Takođe se kao nedostatak ističe što sama čašica ograničava manipulaciju artroskopa otežavajući vizualizaciju natčašičnog sinovijalnog prostora.

Zadnje-spoljašnji portal je koristan kao radni portal za uklanjanje slobodnih zglobnih tela i delova meniskusa iz zadnje-spoljašnjeg kompartmana. Kao

portal za vizualizaciju se retko koristi. Moguća je jasna vidljivost spoljašnje strane prednjeg ukrštenog ligamenta. Međutim, zadnji deo spoljašnjeg meniskusa se ipak bolje vizualizuje kroz AL portal. Poplitealna tetiva je veoma blizu te je neophodan artroskop od 70° radi njenog pregleda. Prostor za postavljanje portala je veoma uzak i iznosi svega oko 1 cm. Izuzetna opreznost je neophodna prilikom lociranja prave tačke. Ulaskom artroskopa od 30° kroz interkondlarni usek u zadnje-spoljašnji kompartman i okretanjem upolje, moguće je videti svetlo sa spoljašnje strane kolena. Ubadanjem igle kroz kožu i dobijanjem mlaza čiste tečnosti potvrđuje se mesto postavljanja portala (2).

U novije vreme je opisan i transtibijalni portal (*Transtibia*l – TT) (5)inadequate visualization of the femoral footprint through a lateral portal frequently causes surgical errors. Although various portal locations have been reported, no study has identified ideal locations for specific portals in relation to ACL reconstruction. This article presents the new transtibial portal technique (ie, the use of an existing tibial tunnel. U standardnu proceduru operacije prednjeg ukrštenog ligamenta kolena spada bušenje tunela, tj. otvora na površini golenjače, radi postavljanja BTB transplantata. Bušenje golenjače se vrši pod uglom 45–55° u sagitalnoj ravni i 10–20° u frontalnoj ravni u odnosu na ravan površine kosti (6). Ovom operativnom tehnikom je otvoren još jedan put u koleno, to je portal kroz gornji okrajak golenjače (TT) (Slika 4b). Kada se uvede optika kroz ovaj portal, moguće je prići artroskopom bliže mestu insercije prednjeg ukrštenog ligamenta i time se na monituru dobija slika znatno manje zakrivljenosti (7).

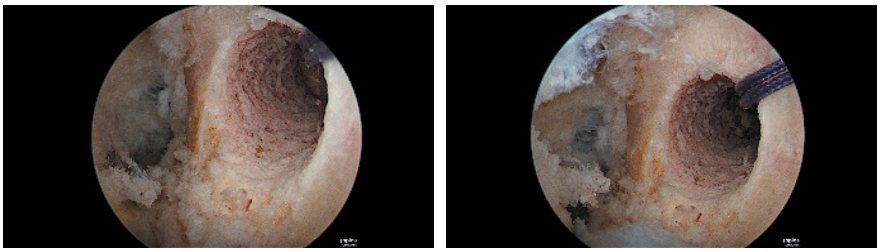

Slika 3: a) Anterolateralni portal b) Transtibijalni portal

U današnje vreme se unutrašnjost kolena najčešće posmatra kroz AM i AL portal (8). Mnogi drugi opisani portali su pronašli daleko ređu primenu (9)debridement, or both for middle aged or older patients with knee pain and degenerative knee disease.\n\nDesign\nSystematic review and meta-analysis.\n\nMain outcome measures\nPain and physical function.\n\nData sources\nSystematic searches for benefits and harms were carried out in Medline, Embase, CINAHL, Web of Science, and the Cochrane Central Register of Controlled Trials (CENTRAL (Slika 3).

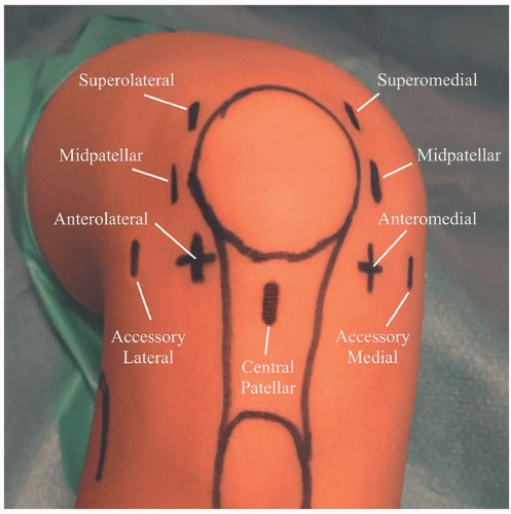

Slika 4. Artroskopski portali (preuzeto sa https://musculoskeletalkey.com/arthroscopic-all-inside-meniscal-repair/)

Kako je već pomenuto, svaki portal ima svoje prednosti i nedostatke. Takođe, primenom različitih optika, odnosno optika sa različitim uglom prelamanja svetlosti moguća je bolja vizualizacija određenih delova kolena (10).

LITERATURA

1. Jackson RW, Abe I. The role of arthroscopy in the management of disorders of the knee. An analysis of 200 consecutive examinations. J Bone Joint Surg Br. 1972;54(2):310-22.
2. Dandy DJ. Arthroscopic management of the knee [Internet]. 1987 [cited 2021 Jun 5]. Edinburgh; Churchill Livingstone; 1987. p. 246. Available from: http://archive.org/details/arthroscopicmana0000dand
3. Gillquist J, Hagberg G. Findings at arthroscopy and arthrography in knee injuries. Acta Orthop Scand. 1978;49(4):398-402.
4. Patel D. Superior lateral-medical approach to arthroscopic meniscectomy. Orthop Clin North Am. 1982;13(2):299-305.
5. Vranjes M, Krstic V, Milankov M. Femoral footprint visualization using a transtibial portal in anterior cruciate ligament reconstruction. Orthopedics. 2021;44(5):e691-3.
6. Hoshino Y, Nagamune K, Yagi M, Araki D, Nishimoto K, Kubo S, et al. The effect of intra-operative knee flexion angle on determination of graft location in the anatomic double-bundle anterior cruciate ligament reconstruction. Knee Surg Sports Traumatol Arthrosc. 2009;17(2):1052-60.

7. Vranjes M, Cvejić Ž, Todorović N, Gojković Z, Harhaji V. Radial distortion of the arthroscopic transtibial portal: a 2-dimensional in vitro model. Open Access Library Journal. 2020;7(1):1-9.
8. Vranjes M. Transtibial portal in reconstruction of the anterior cruciate ligament [dissertation]. Novi Sad: Univerzitet u Novom Sadu, Medicinski fakultet; 2021.
9. Thorlund JB, Juhl CB, Roos EM, Lohmander L. Arthroscopic surgery for degenerative knee: systematic review and meta-analysis of benefits and harms. Br J Sports Med. 2015;49(19):1229-35.
10. Milankov M, Janjić N. Koleno i potkolenica. In: Pajić VD, ed. Hirurgija: odabrana poglavlja. Tom 3. Novi Sad; Symbol; 2009. p. 2282-93.

ODREĐIVANJE POZICIJE, OBLIKA I PROSTORNE POVRŠINE PRIPOJA PREDNJE UKRŠTENE VEZE KOLENA NA GOLENJAČI

Kovačev Nemanja, Stanković Milan, Milojević Zoran

Prednja ukrštena veza kolena (LCA – *Ligamentum Cruciatum Anterius*) sprečava prednje pomeranje golenjače u odnosu na butnu kost a učestvuje i u omogućavanju fiziološke pokretljivosti kolena (1). Povreda prednje ukrštene veze kolena najčešće nastaje za vreme sportskih aktivnosti (2). Broj rekonstrukcija prednje ukrštene veze kolena je iz godine u godinu u stalnom porastu te postoji sve veće interesovanje ortopedskih hirurga za što uspešnijim rešavanjem problema prednje nestabilnosti kolena.

Osnovni cilj rekonstrukcije prednje ukrštene veze kolena je dobijanje pune stabilnosti kolena u celom obimu pokreta. Bez obzira na razvoj operativne tehnike i rehabilitacije, i dalje postoji jedan broj pacijenata koji nije u potpunosti zadovoljan rezultatom rekonstrukcije prednje ukrštene veze kolena te je potrebno izvršiti ponovnu operaciju. Najčešći uzroci ponovne nestabilnosti kolena su greške u hirurškoj tehnici, problemi u vezi sa korišćenim kalemom i neotkrivene nestabilnosti kolena. Pronalaženje uzroka odgovornih za loš rezultat rekonstrukcije je važno kako bi načinili adekvatnu preoperativnu pripremu revizione operacije a samim tim i broj komplikacija primarnih rekonstrukcija sveli na minimum.

Poznavanje geometrijskih karakteristika, uključujući dužinu, površinu poprečnog preseka i površine pripoja prednjeg ukrštenog ligamenta važno je za određivanje mehaničkih svojstava i postizanje optimalne rekonstrukcije prednjeg ukrštenog ligamenta. Dok se veliki broj podataka iz literature odnosi na značaj pripoja prednje ukrštene veze na butnoj kosti veoma mali broj radova se bavi značajem pripoja ove veze na golenjači. Pronalaženjem veze između površine pripoja prednje ukrštene veze na golenjači i veličine platoa golenjače na standardnim radiogramima se stvara mogućnost određivanja ugla bušenja platoa golenjače samo na osnovu dva, preoperativno načinjena, standardna radiograma. Iako u 78% slučajeva površina pripoja prednje ukrštene veze na golenjači elipsa, a 22% je trouglastog oblika (3), tibijalni transplantat prilikom rekonstruk-cije prednjeg ukrštenog ligameneta obično se predstavlja kao krug, što ne daje tačnu sliku položaja kalema. Na veličinu i položaj površine elipse izbušenog tu-nela u golenjači utiču prečnik burgije, sagitalni (ugao pod kojim tunel preseca ti bijalni plato), i transferzalni ugao (4). U stvarnoj situaciji, to je neregularna povr-šina koja se radi lakše prezentacije može predstaviti kao elipsa.

Kod artroskopski asistirane rekonstrukcije prednjeg ukrštenog ligamenrta bez obzira o kojoj vrsti kalema se radi, igla vodilja se uvodila oko 2 cm unutra od

Kod artroskopski asistirane rekonstrukcije prednjeg ukrštenog ligamenrta bez obzira o kojoj vrsti kalema se radi, igla vodilja se uvodila oko 2 cm unutra od kvrge golenjače, pod uglom od oko 50° do 60° u odnosu na gornju zglobnu površinu golenjače (slika 1 i 2). Tunel je bušen burgijom širokom 10 mm.

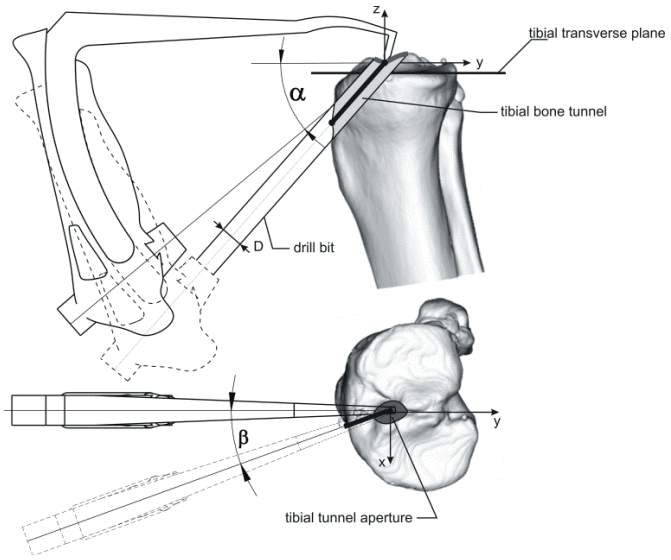

Slika 1. Bušenje tunela u golenjači; sagitalni ugao bušenja – α, transverzalni ugao bušenja – β dijametar burgije – D. (preuzeto iz: Milojević i sardnici (5) Analiza površine otvora tunela na golenjači prilikom rekonstrukcije prednjeg ukrštenog ligamenta. Med Pregl. 2016.

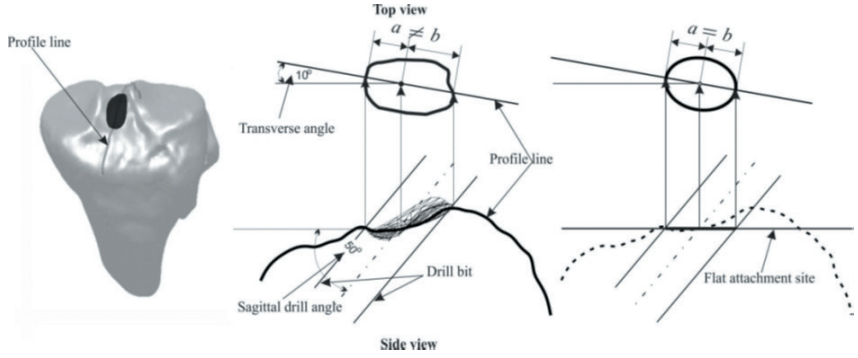

Slika 2. Bušenje tunela u golenjači; oblik stvarnog otvora na platou načinjenog burgijom (sredina) i elipsoidnog otvora na platou (desno) ukoliko se pretpostavi da je pripoj prednje ukrštene veze na golenjači ravan. (preuzeto iz: Milojević i saradnici (5). Analiza površine otvora tunela na golenjači prilikom rekonstrukcije prednjeg ukrštenog ligamenta. Med Pregl. 2016.

Otvor tunela na golenjači se analizira kao elipsa koja nastaje u preseku zglobne površine golenjače i tunela u golenjači, mada se površina otvora tunela na golenjači razlikuje od površine elipse te bi trebalo prilikom rekonstrukcije uzeti u obzir individualne karakteristike svakog pacijenta (Slika 3).

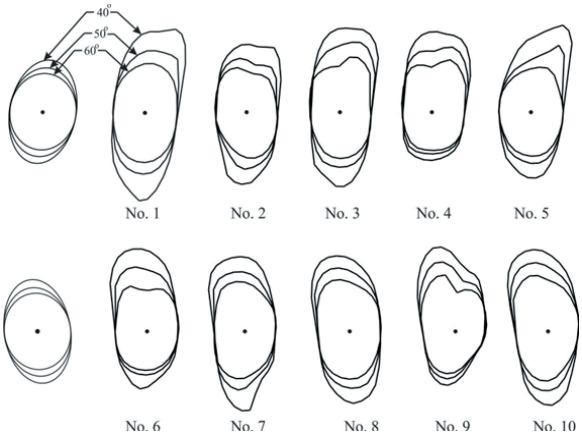

Slika 3. Različit oblik i veličina otvora na platou golenjače u zavisnosti od ugla bušenja (40o, 50o and 60o), transverzalnog ugla od 10o i dimenzije burgije od 10 mm. Prikazana je i korelacija sa oblikom elipse. (preuzeto iz: Milojević i saradnici(5) Analiza površine otvora tunela na golenjači prilikom rekonstrukcije prednjeg ukrštenog ligamenta. Med Pregl. 2016.

Eksperimentalni deo istraţivanja sproveden je na 32 zglobne površine gornjeg okrajka golenjače sa pripojem prednje ukrštene veze kolena uzete tokom totalne aloartroplastike kolena (Slika 5) kod kojih je preoperativno načinjena AP i profilna radiografija sa standardnim uvećanjem u cilju merenja veličine platoa golenjače. Na taj način dobijena su dva numerička obeležja – prednje-zadnji (AP u milimetrima) i unutrašnje-spoljašnji (ML u milimetrima) dijametar.

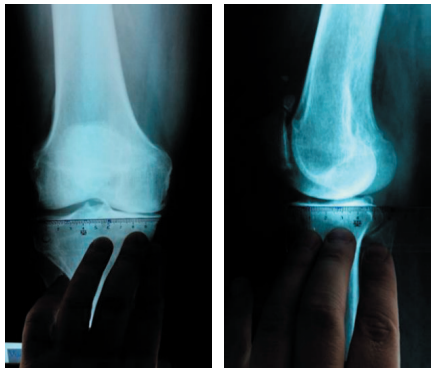

Slika 4. Preoperativni Rtg snimak kolena u dve projekcije – AP (levo) i profil (desno) prednje-zadnji (AP u milimetrima) i unutrašnje-spoljašnji (ML u milimetrima) dijametar gornjeg okrajka golenjače

Zglobne površine gornjeg okrajka golenjače preparisane su mikrohirurškim metodama čime je jasno definisan pripoj prednje ukrštene veze kolena na platou golenjače. Zatim je izvršeno trodimenzionalno skeniranje prostorne površine pripoja prednje ukrštene veze kolena na platou golenjače u odnosu na ravan zglobne površine golenjače uređajem PHANToM (*Personal HAptic iNTerface Mechanism*) *Omni* (Slika 6) koji prvenstveno omogućava manipulaciju objektima u virtualnom okruženju i definisanje pozicije objekta (tri stepena slobode u x, y i z pravcu) i njegovu orijentaciju (tri stepena slobode rotacije oko tri ose). Uređaj istovremeno definiše i silu u x, y i z pravcu preko koje korisnik može da „oseti" da li je nešto dotakao u virtualnom okruženju. Tako su dobijena dva nova numerička obeležja: površina pripoja (mm^2) i projekcija pripoja (mm^2) prednje ukrštene veze na golenjači.

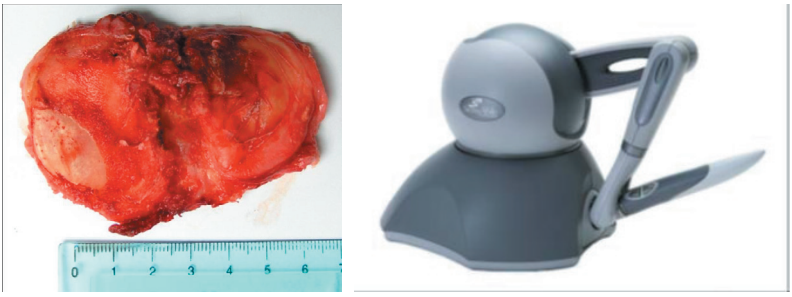

Slika 5. Plato golenjače sa pripojem prednje ukrštene veze kolena
Slika 6. Heptički uređaj PHANToM Omni (Termin heptički potiče od grčke reči haptikos što se može prevesti kao mogućnost dodira.)

Razvijeno je posebno programsko rešenje u C++ programskom jeziku za potrebu generisanja površine pripoja na golenjači, arhiviranja dobijenih podataka i naknadnu analizu dobijenih rezultata. Model razvijenog programskog rešenja prikazan je na Slici 7.

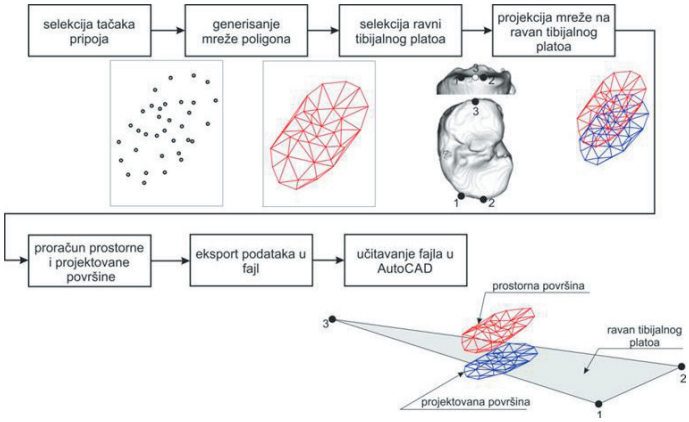

Slika 7. Model razvijenog programskog rešenja

Prvi korak predstavlja selekcija tačaka pripoja koja se obavlja preko heptičkog uređaja. Korisnik ostvaruje kontakt sa površinom preko referentne tačke i memorisanje koordinata selektovanje tačke obavlja se pritiskom na taster koji se nalazi na uređaju. Da bi se mogla proračunati površina pripoja, potrebno je na osnovu selektovanih tačaka generisati mrežu koja će biti sastavljena od trougaonih poligona. Za generisanje trougaonih poligona iskorišćena je klasa *Delaunay_triangulation_2 iz CGAL* (*The Computational Geometry Algorithms Library*) bibilioteke. Pošto je potrebno, osim prostorne površine pripoja, odrediti i površinu pripoja projektovanu na ravan tibijalnog platoa, sledeći korak predstavlja selekcija tri tačke koje definišu ravan tibijalnog platoa. Njihova selekcija se vrši istim postupkom kao i selekcija tačaka pripoja. Nakon selekcije tačaka ravni tibijalnog platoa, generiše se još jedna mreža koja predstavlja projekciju prostorne mreže na prethodno selektovanu ravan (plava površina na Slici 7). Ukupna površina prostornog i projektovanog pripoja na ravan tibijalnog platoa dobija se kao suma površina trouglova na jednoj i drugoj mreţi.

Poslednji korak u razvijenom programskom rešenju predstavlja snimanje dobijenih podataka (proračunate površine i koordinate tačaka trouglova generisanih mreža i tačke ravni tibijalnog platoa) u fajl. Ovako generisani fajl može se učitati u AutoCAD programski sistem u kome se naknadno, ukoliko je to potrebno, mogu izvršiti dodatne analize dobijenih podataka.

		SD	SE	min	max	CV	Interval poverenja		Skjunis	Kurtozis	p
Starost	68,59	8,63	1,52	45,0	81,0	12,58	65,48	71,71	-0,58	-0,06	0,952
Telesna visina	167,1	8,73	1,54	152,0	189,0	5,22	163,9	170,24	0,68	0,40	0,572
Telesna masa	84,22	12,19	2,16	60,0	110,0	14,48	79,82	88,62	0,26	-0,64	0,371
BMI	30,15	4,76	0,84	23,4	41,6	15,80	28,43	31,87	1,41	1,33	0,024
AP	47,81	3,77	0,67	43,0	57,0	7,89	46,45	49,17	1,00	0,03	0,188
ML	71,94	5,15	0,91	65,0	85,0	7,16	70,08	73,79	0,93	0,61	0,341
Površina pripoja	142,4	38,95	6,89	62,2	238,9	27,35	128,4	156,46	0,32	-0,16	0,086
Projekcija pripoja	110,2	32,44	5,74	46,6	202,4	29,44	98,52	121,92	0,60	0,67	0,531

Tabela 1. Starost i parametri uhranjenosti pacijenata čije su zglobne površine bile predmet eksperimentalnog dela istraživanja

Prosečna vrednost AP dijametra bila je 47,81 mm a prosečna vrednost ML 71,94 mm. Prosečna površina pripoja prednje ukrštene veze bila je 142,4 mm^2 a prosečna projekcija pripoja 110,2 mm^2. Trodimenzionalnim skeniranjem ustanovljena su tri oblika pripoja ove veze na golenjači – trouglasti, ovalni i nepravilni oblik. Korelacija je vrlo visoka za dva para parametara – i to AP i ML (0,941), projekciju i površinu (0,915). Korelacija je visoka između površine pripoja i AP (0,712) i površine i ML (0,667). Korelacija je umerena za projekciju pripoja i AP (0,591) i projekciju i ML (0,579). Takođe se zapaža da postoji korelacija između AP dijametra platoa golenjače i telesne visine (0,585), AP dijametra i telesne mase (0,418) zatim između ML dijametra platoa golenjače i telesne visine (0,619), ML dijametra i telesne mase (0,435) kao i da postoji korelacija između površine

pripoja prednje ukrštene veze i telesne visine (0,447), površine pripoja i telesne mase (0,466) i površine pripoja i BMI (0,118).

Analiza varijanse multiple regresije pokazuje da se merenjem oba dijametra može postići statistički značajna korelacija te su matematičko-statističkim postupcima načinjene formule za izračunavanje površine i projekcije pripoja na osnovu izmerenih vrednosti AP i ML dijametra platoa golenjače uz korektivne faktore:

Na osnovu formule: **P = 7.585 x AP - 0.179 x ML-207.319** moguće je prognozirati površinu pripoja.

Na osnovu formule: **P = 3.466 x AP + 1.261 x ML-146.218** moguće je prognozirati projekciju pripoja.

Testiranjem formula za prognozu površine i projekcije pripoja na osnovu AP i ML, registrovane su razlike između izmerenih i izračunatih vrednosti za površinu (od 2,478 do 54,933 mm^2) a za projekciju (od 0,636 do 57,953 mm^2). Odstupanje izračunate u odnosu na izmerenu površinu pripoja (Grafikon 1) u okviru jedne standardne devijacije od prosečne vrednosti ima 26 pacijenta (81,3%) a odstupanje preko jedne standardne devijacije od prosečne vrednosti ima 6 pacijenata (18,7%). Što se tiče projekcije pripoja, kod 25 pacijenata (78,2%) izračunata je vrednost unutar jedne standardne devijacije od prosečne vrednosti a kod sedam pacijenata (21,8%) preko jedne standardne devijacije (Grafikon 2). Na osnovu ovih rezultata dobijenih formulama na osnovu matematičko-statističke obrade, u visokom procentu može se izvršiti predikcija površine odnosno projekcije.

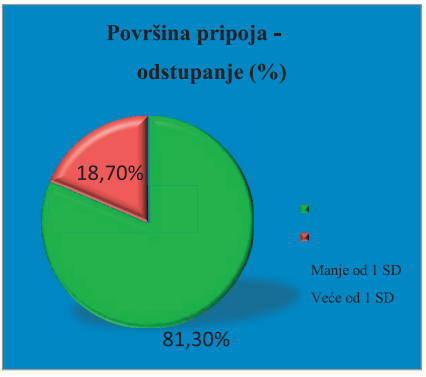

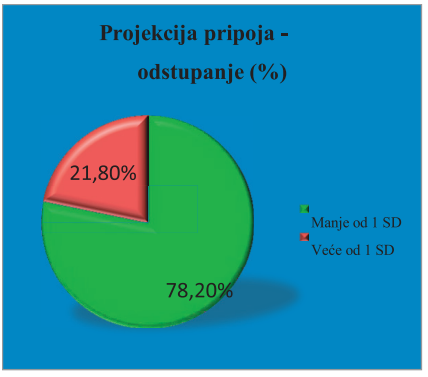

Grafikoni 1 i 2

Smatra se da je najčešći uzrok rane ponovne nestabilnosti loša pozicija kalema, tj. pozicija tunela koja nije anatomska (6). Češće je uzrok loša pozicija femoralnog tunela (7) ali i loša pozicija tunela u golenjači dovodi do ponovne nestabilno-sti. Ukoliko je tunel u golenjači postavljen suviše napred to dovodi do impin-džmenta i pucanja kalema ili umanjenja fleksije dok ukoliko je postavljen suviše pozadi to dovodi do laksiteta u fleksiji (8,9). Takođe, česti uzroci su i neodgovarajuća zategnutost kalema, nedovoljna veličina kalema i neadekvatna

fiksacija kalema (10). S obzirom da od položaja tunela u butnoj kosti i golenjači zavisi položaj kalema, preovladava stav da je neophodno da se umesto konvencionalne, neana-tomske pozicije tunela prilikom rekonstrukcije prednje ukrštene veze, tuneli buše u poziciji unutar anatomskih pripoja kako bi se postigla anatomska rekonstrukcija prednje ukrštene veze, ponovo uspostavila stabilnost, normalna kinematika kolena (11). Konvencionalnim bušenjem tunela može da se rekonstruiše samo 57% površine pripoja prednje ukrštene veze na golenjači (12). Na ovaj način, iako se u kratkom postoperativnom periodu može postići uspeh, kompletna biomehanika kolena se ne rekonstruiše što dovodi do degenerativnih promena na zglobu kole-na. Anatomska rekonstrukcija prednje ukrštene veze podrazumeva funkcionalnu rekonstrukciju ove veze u njenim anatomskim dimenzijama u zavisnosti od individualne anatomije svakog pacijenta ponaosob. Sadoghi i saradnici (13) pokazali su da rezultat u smislu kinematike kolena nakon anatomske rekonstrukcije prednje ukrštene veze nije značajno različit od rezultata nepovređenog kolena. Bedi i saradnici (14) su u svojoj studiji biomehanike kolena rađenoj na kadaverima uka-zali na prednosti anatomske rekonstrukcije kinematike kolena pokazavši da ra-zličita vlakna prednje ukrštene veze doprinose različitim funkcijama kolena te da je kalem prednje ukrštene veze kolena imao odlučujući efekat na stabilnost kole-na i impindžment. Konstatovali su da je za rekonstrukciju biomehanike kolena i smanjenje rizika od impindžmenta, od ključne važnosti da se tibijalni tunel prilikom bušenja postavi u centar pripoja prednje ukrštene veze ali centar pripoja nije centar načinjenog otvora na platou golenjače već zavisi od oblika površine pripoja prednje ukrštene veze koji je individualan za svakog pacijenta. Korišćenjem samo artroskopske tehnike nije uvek lako prepoznati pripoje prednje ukrštene veze pa je tako Siebold (15) razvio koncept *insertion site table* baziran na ideji kom-pletne rekonstrukcije pripoja prednje ukrštene veze na golenjači što podrazume-va preoperativno merenje prednje-zadnjeg dijametra pripoja ove veze na golenjači lenjirom. Takođe, Rabuk (*Rabuck*) i saradnici (16) su predložili preoperativno merenje sagitalnog MR tetive čašice kao i dužine i pripoja prednje ukrštene veze na golenjači.

Međutim, iako trodimenzionalan, pripoj prednje ukrštene veze na golenjači se obično meri pomoću dvodimenzionalne tehnike. Pa je tako, iz praktičnih razloga vezanih za operativni zahvat, otvor tunela na golenjači, a samim tim i pripoj prednje ukrštene veze, prikazan kao elipsa načinjena kao presek između tibijalnog platoa i tibijalnog tunela (12). Na taj način, stvarna geometrija kosti nije uračunata tako da je dvodimenzionalna projekcija uvek manja nego realna trodimenzionalna površina pripoja. Površina otvora intraoperativno generisanog tunela u golenjači prilikom rekonstrukcije prednje ukrštene veze kolena je individualna i značajno se razlikuje od elipse kako se obično shematski prikazuje.

U zavisnosti od prečnika burgije i ugla bušenja, površina elipse se može menjati te se na taj način može bolje rekonstruisati anatomski oblik stvarnog pripoja prednje ukrštene veze na golenjači (12, 17). Što je sagitalni ugao bušenja manji, površina pripoja je veća i bliža anatomskom obliku. Takođe, što je transverzalni

ugao manji, površina pripoja je približnija anatomskom obliku (12). Preoperativno određivanje prečnika burgije i ugla bušenja omogućava bolju rekonstruciju pripoja prednje ukrštene veze na golenjači a samim tim i poboljšalo operativne rezultate. S obzirom da je pripoj prednje ukrštene veze na golenjači trodimenzionalan, poboljšanje rekonstrukcije se može postići metodama trodimenzionalnog istraživanja (18).

Trodimenzionalnim skeniranjem uređajem *PHANToM Omni* ustanovili smo tri oblika pripoja ove veze na golenjači – trouglasti, ovalni i nepravilni oblik. Najčešći oblik pripoja je trouglastog oblika ali može da bude i ovalnog oblika (11). Tokom rekonstrukcije prednjeg ukrštenog ligamenta, prečnik burgije, sagitalni i transferzalni ugao bušenja utiču na površinu otvora tunela u gornjem okrajku go-lenjače (19). Međutim, Sibold i saradnici (20) navode da je pripoj ove veze na gole-njači zapravo u obliku slova *C*. U našem uzorku taj oblik nije bio zastupljen što bi se moglo pripisati degenerativnim promenama u sklopu životne dobi ispitanika.

Što se tiče veličine pripoja prednje ukrštene veze na golenjači, ustanovljeno da njegova površina iznosi oko 6% površine platoa golenjače (21) te smo pretpostavili da je moguće predvideti površinu pripoja na osnovu merenja dimenzija platoa golenjače pre operativnog zahvata. Izmerena prosečna površina pripoja prednje ukrštene veze na golenjači bila je 142,4 ± 38,95 mm^2 (od 62,2 do 238,9) a pro-sečna projekcija pripoja bila je 110,2 ± 32,44 mm^2 (od 46,6 do 202,4). Upadljiva je heterogenost uzorka, odnosno velike varijacije u površini pripoja prednje ukršte-ne veze na golenjači u našoj ispitivanoj grupi što navode i drugi autori (22,23). Sibold i saradnici (24) navode da je pripoj prednje ukrštene veze na golenjači najširi deo ove veze i da njegova prosečna površina iznosi 114 ± 36 mm^2 dok drugi autori navode prosečnu površinu od 133,8 ± 31,3 mm^2 307 i 151,53 ± 28,95mm^2. Kopf i saradnici (25) navode da postoje velike varijacije u veličini površine pripoja prednje ukrštene veze na golenjači kao i da postoji značajna ali slaba korelacija između veličine pripoja i BMI pacijenta. U našem uzorku takođe postoji korelacija izmedju AP i ML dijametara platoa golenjače i telesne visine i telesne mase. Postoji korelacija između površine pripoja prednje ukrštene veze na golenjači i visine ispitanika, telesne mase i BMI ispitanika. Murawski i sar.(17) navode da se merenjem ML dijametra distalnog okrajka butne kosti (bikondilarni dijametar) može predvideti veličina pripoja prednje ukrštene veze i na butnoj kosti i na golenjači u slučajevima kada ne postoji mogućnost MRI pregleda kolena. Naši rezultati govore o postojanju korelacije između ML dijametra platoa golenjače i površine pripoja prednje ukrštene veze na golenjači koja nije statistički signifikantna ali o značajnoj korelaciji između AP dijametra i površine pripoja sa povećanim *n* za zaključivanjem.

S obzirom na postojanje korelacije, matematičko-statističkim metodama je načinjena formula kojom se, u visokom procentu slučajeva, može izvršiti predikcija površine pripoja prednje ukrštene veze kolena na golenjači merenjem samo dva parametra – AP i ML dijametra platoa golenjače na standardnim radiografskim snimcima – anteroposteriornom i profilnom.

LITERATURA

1. Aglietti P, Buzzi R. Zaccherotti G, De Biase P. Patellar tendon versus doubled semitendinosus and gracilis tendons for anterior cruciate ligament reconstruction. Am J Sports Med. 1994;22(2):83-94.
2. Ristić V, Ninković S, Harhaji V, Milankov M. Causes of anterior cruciate ligament injuries. Med Pregl. 2010;63(7-8):541-5.
3. Tállay A, Lim MH, Bartlett J. Anatomical study of the human anterior cruciate ligament stump's tibial insertion footprint. Knee Surg Sports Traumatol Arthrosc. 2008;16(8):741-6.
4. Milankov M. Marcikić A, Gojković Z. Tibial insertion is not a circle but an ellipse. Arthroscopy. 2014;30(6):660.
5. Milojević Z, Tabaković S, Vićević M, Obradović M, Vranješ M, Milankov M. The tibial aperture surface analysis in anterior cruciate ligament reconstruction process. Med Pregl. 2016;69(3-4):99-105.
6. Milankov M, Miličić A, Savić D, Stanković M, Ninković S, Matijević R, et al. Ponovna rekonstrukcija prednjeg ukštenog ligamenta zbog nestabilnosti kolena. Med Pregl. 2007;60(11-12):587-92.
7. Harhaji V, Ninković S, Milojević Z, Till V, Ristić V, Harhaji S, et al. Komparativna analiza položaja kalema u butnoj kosti posle rekonstrukcije prednjeg ukrštenog ligamenta kolena tehnikom kroz prednje-unutrašnji portal i tehnikom kroz golenjaču. Acta Chir Iugosl. 2013;60(2):81-5.
8. Stijak L, Radonjić V, Nikolić V, Blagojević Z, Herzog RF. The position of anterior cruciate ligament in frontal and sagittal plane and its relation to the inner side of the lateral femoral condyle. Knee Surg Sports Traumatol Arthrosc. 2009;17(8):887-94.
9. Petsche TS, Hutchinson MR. Loss of extension after ACL reconstruction. J Am Acad Orthop Surg. 1999;7(2):119-27.
10. Wolf RS, Lemak LJ. Revision anterior cruciate ligament reconstruction surgery. J South Orthop Assoc. 2002;11(1):25-32.
11. Ferretti M, Doca D, Ingham SM, Cohen M, Fu FH. Bony and soft tissue landmarks of the ACL tibial insertion site: an anatomical study. Knee Surg Sports Traumatol Arthrosc. 2012;20(1):62-8.
12. Kopf S, Martin DE, Tashman S, Fu FH. Effect of tibial drill angles on bone tunnel aperture during anterior cruciate ligament reconstruction. J Bone Joint Surg Am. 2010;92(4):871-81.
13. Sadoghi P, Kröpfl A, Jansson V, Müller PE, Pietschmann MF, Fischmeister MF. Impact of tibial and femoral tunnel position on clinical results after anterior cruciate ligament reconstruction. Arthroscopy. 2011;27(3):355-64.

14. Bedi A, Maak T, Musahl V, Citak M, O'Loughlin PF, Choi D, et al. Effect of tibial tunnel position on stability of the knee after anterior cruciate ligament reconstruction is the tibial tunnel position most important? Am J Sports Med. 2011;39(2):366-73.
15. Siebold R. The concept of complete footprint restoration with guidelines for single-and double-bundle ACL reconstruction. Knee Surg Sports Traumatol Arthrosc. 2011;19(5):699-706.
16. Rabuck SJ, Middleton KK, Maeda S, Fujimaki Y, Muller B, Araujo PH, et al. Individualized anatomic anterior cruciate ligament reconstruction. Arthrosc Tech. 2012;1(1):e23-9.
17. Murawski CD, Chen AF, Fu FH. Radiographic femoral bicondylar width predicts anterior cruciate ligament insertion site sizes. Knee Surg Sports Traumatol Arthrosc. 2017;25(8):2424-7.
18. Ferreti A, Conteduca F, Monaco E, De Carli A, D'Arrigo C. Revision anterior cruciate ligament reconstruction with doubled semitendinosus and gracilis tendons and lateral extraarticular reconstruction. Surgical technique. J Bone Joint Surg Am. 2007;89 Suppl 2 Pt.2:196-213.
19. Milankov M, Savic D, Milojevic Z. Geometric considerations regarding the surface of the tibial insertion of the ACL graft. Knee Surg Sports Traumatol Arthrosc. 2012;20(9):1887-8.
20. Siebold R, Schuhmacher P, Fernandez F, Smigielski R, Fink C, Brehmer A, et al. Flat midsubstance of the anterior cruciate ligament with tibial "C"-shaped insertion site. Knee Surg Sports Traumatol Arthrosc. 2015;23(11):3136-42.
21. Iriuchishima T, Ryu K, Aizawa S, Fu FH. Proportional evaluation of anterior cruciate ligament footprint size and knee bony morphology. Knee Surg Sports Traumatol Arthrosc. 2015;23(11):3157-62.
22. Yan J, Fan Z, Hu G, Gao Y, Li Y, Tang J, et al. Transverse drill lead angle and positioning during tibial tunnel creation in the anatomical single-bundle reconstruction of the anterior cruciate ligament [Internet]. 2022 [cited 2023 Dec 21]. Available from: https://doi.org/10.21203/rs.3.rs-1259717/v1
23. Li F, Qin L, Gong X, Huang Z, Wang T, Liu Z, et al. The Chinese ACL injury population has a higher proportion of small ACL tibial insertion sizes than Western patients. Knee Surg Sports Traumatol Arthrosc. 2020;28(3):888-96.
24. Siebold R, Ellert T, Metz S, Metz J. Tibial insertions of the anteromedial and posterolateral bundles of the anterior cruciate ligament: morphometry, arthroscopic landmarks, and orientation model for bone tunnel placement. Arthroscopy. 2008;24(2):154-61.
25. Kopf S, Pombo MW, Szczodry M, Irrgang JJ, Fu FH. Size variability of the human anterior cruciate ligament insertion sites. Am J Sports Med. 2011;39(1):108-13.

PROSTORNO ODREĐIVANJE POLOŽAJA KALEMA U BUTNOJ KOSTI POSLE REKONSTRUKCIJE PREDNJE UKRŠTENE VEZE KOLENA

Harhaji Vladimir, Lalić Ivica, Milojević Zoran

Prednji ukršteni ligament (*Ligamentum Cruciatum Anterius* – LCA) jedan je od četiri ligamenta koji su u najvećoj meri odgovorni za stabilnost kolena. On je najčešće povređivan ligament kolena i upravo zbog toga predmet mnogih istraživanja. Svaka sveža povreda zgloba kolena zahteva radiografsko ispitivanje u minimum dva osnovna pravca (prednje-zadnja i profilna projekcija) kako bi isključili eventualno postojanje avulzionog preloma koštanih pripoja ligamenata ili udružene povrede (1). Broj rekonstrukcija prednjeg ukrštenog ligamenta kolena se svake godine povećava (1). Uporedo sa porastom primarnih rekonstrukcija ovog ligamenta povećava se i broj revizionih operacija (1). Razlozi za neuspelu primarnu rekonstrukciju prednjeg ukrštenog ligamenta su brojni (1, 2). Pronalaženje uzroka odgovornih za slab rezultat rekonstrukcije prednjeg ukrštenog ligamenta je važno kako bi broj komplikacija primarnih rekonstrukcija sveli na minimum, ali i da bi se načinila adekvatna preoperativna priprema revizione operacije.

Za postizanje dobrog postoperativnog funkcionalnog rezultata i stabilnog kolena, neophodno je adekvatno pozicioniranje neoligamenta. Osim toga, njegova rigidna fiksacija u butnoj kosti i golenjači mora da obezbedi inicijalnu stabilnost kako bi se odmah započelo sa rehabilitacionim tretmanom, ali i omogućilo inkorporiranje krajeva kalema u napravljene tunele. Najčešći uzrok perzistiranja nestabilnosti i nakon operacije je loša pozicija kalema, posebno pozicija kalema u butnoj kosti (3). Osnovni cilj rekonstrukcije prednjeg ukrštenog ligamenta je ponovno uspostavljanje stabilnosti u prednje-zadnjem smeru, ali ništa manje važno je adekvatnim pozicioniranjem kalema vratiti i rotatornu stabilnost. Ovo mora biti imperativ pogotovo kod aktivnih sportista čija disciplina zahteva česte i nagle promene pravca, tj. kod svih onih čija aktivnost u toku sporta izlaže koleno dejstvu unutrašnjeg rotatornog stresa. Iako je nastanak degenerativnih promena kolena multifaktorski, tehnike rekonstrukcije prednjeg ukrštenog ligamenta ne mogu u potpunosti vratiti normalnu kinematiku kolena, što ima značajnu ulogu u nastanku osteoartritisa.

Da bi se mogla odrediti pozicija kalema u butnoj kosti, potrebna su najmanje dva RTG snimka: tunelski i profilni, ili prednje-zadnji i profilni. Pozicija kalema se najpreciznije može odrediti sa snimaka kompjuterizovane tomografije, posebno ukoliko se uradi 3D ili multiplanarna rekonstrukcija (4). Velika mana kompjuterizovane tomografije kao tehnike je velika doza zračenja kojima se izlažu pacijenti i cena pravljenja snimaka, što onemogućava rutinsku primenu ove

imidžing metode u svakodnevnoj kliničkoj praksi. Analiza pozicije kalema u butnoj kosti i golenjači može se izvršiti i na snimcima magnetne rezonance (4). S obzirom na to da je ovde akcenat na snimanju kosti, novi 64-oro slajsni CT aparati, sa mogućnošću 3D tj. multiplanarne rekonstrukcije, superiorniji su u odnosu na snimke magnetne rezonance. Razvijen je kompjuterski program radi analize, ali i za merenje pozicije kalema na osnovu standardnih RTG snimaka. Kao kontrolu ove metode za utvrđivanje tačne pozicije kalema u butnoj kosti koriščen 64-oro slajsna kompjuterizovana tomografija (4).

Hoser i saradnici (4) iznose zapažanje da većina hirurga procenjuje poziciju kalema u butnoj kosti na snimcima prednje-zadnje projekcije. Oni naglašavaju da je na velikom broju ovih snimaka teško odrediti granice tunela. U rezultatima svog istraživanja došli su do podatka da je na 92% snimaka prednje-zadnje projekcije i 22% profilnih snimaka bilo nemoguće odrediti poziciju tunela i samim tim izvršiti merenja. Ove autore je posebno iznenadila činjenica da su na snimcima kod dva od 51 pacijenta uključenog u istraživanje, obeležene pogrešne anatomske radiografske strukture kao granice tunela u butnoj kosti, što su otkrili kasnijom uporednom analizom radiografskih i snimaka kompjuterizovane tomografije. Sommer i saradnici (4) takođe ističu značaj posedovanja dobrih radiograma radi evaluacije, mada je u pomenutom radu njima bilo olakšano određivanje pozicije tunela butne kosti jer su to bili sve pacijenti koji su došli na reviziju, sa dugotrajnim tegobama, izlivima, upalama zglobne čaure, te je došlo do skleroziranja zidova tunela, što ih je učinilo bolje vidljivim na radiogramima. Dargel i saradnici (4) su kao kriterijume za uključivanje naveli i adekvatne rendgenske snimke: preklapanje minimalno 90% kondila butne kosti na bočnoj projekciji, i vidljivo najmanje 30% glave lisnjače na prednje-zadnjoj projekciji, zbog čega su iz studije u koju je inicijalno uključeno 100 ispitanika, isključili 30. Klos i saradnici (4) su na multicentričnoj studiji zaključili da su prisutne mnoge poteškoće za dobijanje pouzdanih podataka merenja pozicije kalema na snimcima bočne projekcije prema objavljenim metodama Aglietti-ja, Amis-a i Harner-a, naglašavajući time da nisu problem samo tehnički neadekvatni snimci. Bernard i Hertel (4) kao idealnu poziciju kalema navode tačku koja se nalazi na ¼ anterorno od zadnje ivice unutrašnje strane spoljašnjeg kondila butne kosti, i ¼ distalno od krova međukondilarnog useka.

Dok je tehnika pravljenja prednje-zadnje i bočne projekcije jasno opisana u literaturi, više različitih načina je opisano za pravljenje tunelskih snimaka. Sommer i saradnici (14) su kod svojih pacijenata pravili tunelske snimke kao prednje-zadnju projekciju sa kolenom u poziciji savijanja od 40˚. Yoo i saradnici (4) smatraju na osnovu svoje eksperimentalne studije da se najbolji snimak noča za analizu „*oçlock*“ pozicije zavrtnja dobija kod klečeće projekcije – pacijent kleči na film kaseti sa kolenom i kukom u 90˚ pregibanja, a RTG zraci su u otklonu od 20˚ od vertikale ka nazad. Yamazako saradnici (10) tunelski snimak prave u stojećem položaju kao zadnje-prednju projekciju sa kolenom savijenim pod 45˚. Hing i saradnici (4) su tunelski snimak za svoje istraživanje o dijagnostičkoj vrednosti ove projekcije pravili kod pacijenata u ležećem položaju, kolenom savi-

jenim pod 60˚, a X-zraci su bili paralelni za linijom zgloba. Loh i sar. u svom eksperimentalnom radu na deset kadaveričnih kolena pokazuju da pozicija kalema na 10:00 h tj. 14:00 h daje bolju rotatornu stabilnost kolena nego pozicioniranje kalema na 11:00 h ili 13:00 h. Scopp i sar. sprovode sličan eksperiment. Ispitivali su 20 kadaveričnih kolena. Kod deset su graft pozicionirali „standardno" (vertikalno), a kod deset „koso" (nisko). Analizom rezultata nisu dobili statistički značajnu razliku u prednjoj i spoljašnjoj rotatornoj nestabilnosti između posmatranih grupa. Po pitanju unutrašnje rotatorne stabilnosti, „standardno" postavljeni kalemi su pokazali statistički značajno manju stabilnost pri savijanju od 30˚ i u poređenju sa „koso" postavljenim kalemom i u poređenju sa intaktnim kolenom. Cha i saradnici (4) navode da su „biomehaničke studije pokazale da je *single-bundle* rekonstrukcija prednjeg ukrštenog ligamenta, bilo sa kost–tetiva–kost kalemom, bilo sa četvorostruko savijenim tetivama hamstringa, uspešna u ograničavanju prednje translacije golenjače, ali insuficijentna po pitanju kontrolisanja kombinovanog rotatornog opterećenja unutrašnje rotacije i valgusa." Iako ideja o zameni pokidanog prednjeg ukrštenog ligamenta sa dva odvojena kalema, uzimajući u obzir činjenicu o postojanju dva snopa zdravog prednjeg ukrštenog ligamenta (AM i PL vlakna), deluje obećavajuće, dosadašnji rezultati nisu objektivizirali prednosti ove u odnosu na „*single-bundle*" tehniku. Markof i sar. iznose zapažanje da postavljanje kalema na poziciji sata na 11:00 h, rekonstruiše prvenstveno prednje-unutrašnja vlakna intaktnog prednjeg ukrštenog ligamenta, dok se postavljanje kalema horizontalnije, na 9:30 h – 10:00 h, u većoj meri poklapa sa pravcem pružanja zadnje-spoljašnjih vlakana. Lee-a i sar. na 137 artroskopski rekonstruisanih prednjih ukrštenih ligamenata pokazala je da su pacijenti sa negativnim Lachman i pivot-shift testom imali „horizontalnije" postavljen kalem u butnoj kosti. Abebe i sar. su merenjem pozicije kalema dobili i statistički značajno veću učestalost „vertikalno" postavljenih kalema u grupi operisanih tehnikom kroz golenjaču i zaključuju da je postavljanje kalema „suviše napred i suviše vertikalno" povezano sa slabim postoperativnim nalazom. Segawa i sar. ističu da je vizualizacija samog noča kod maksimalnog pregibanja kolena prilikom pravljenja tunela smanjena i iziskuje potpuni debridman mekih tkiva iz noča i zahtevaju primenu specijalno dizajniranih ciljača. Na kraju iznose zapažanje da velika angulacija između dela kalema u butnoj kosti i dela u zglobu može doprineti uvećanju kanala zbog velikog opterećenja prednjeg dela tunela pri opruženom položaju kolena. Khalfayan i sar. su kod svih pacijenta sa lošim rezultatom imali previše napred postavljen kalem posmatrano na profilnom snimku operisanog kolena i zaključuju da je teže postići dobro pozicioniranje kalema na bočnoj projekciji, te preporučuju da se pre bušenja kanala u butnoj kosti i golenjači, plasiraju igle vodilje, i njihova pozicija proveri RTG skopijom. Kod pacijenata koje su operisali Moisala sa sar. intraoperativno su tunele u butnoj kosti pravili na 11:00 h za desno, i 13:00 h za levo koleno. Artrometrijskim merenjima su dobili značajno bolje rezultate kod pacijenata koji su zadovoljili radiografske kriterijume dobre pozicije kalema i u butnoj kosti i u golenjači. Ta signifikantnost je bila veća za poziciju u butnoj kosti. Takođe su našli i signifikan-

tnost korelacije pozicije kalema u butnoj kosti i Lysholm skora i IKDC standarda. Cha i sar. (20) su pokazali na tunelskoj projekciji i merenjima na snimcima kompjuterizovane tomografije da tehnika kroz prednje-unutrašnji portal sa kolenom savijenim do 120˚ omogućava „niže“ postavljanje tunela u butnoj kosti.

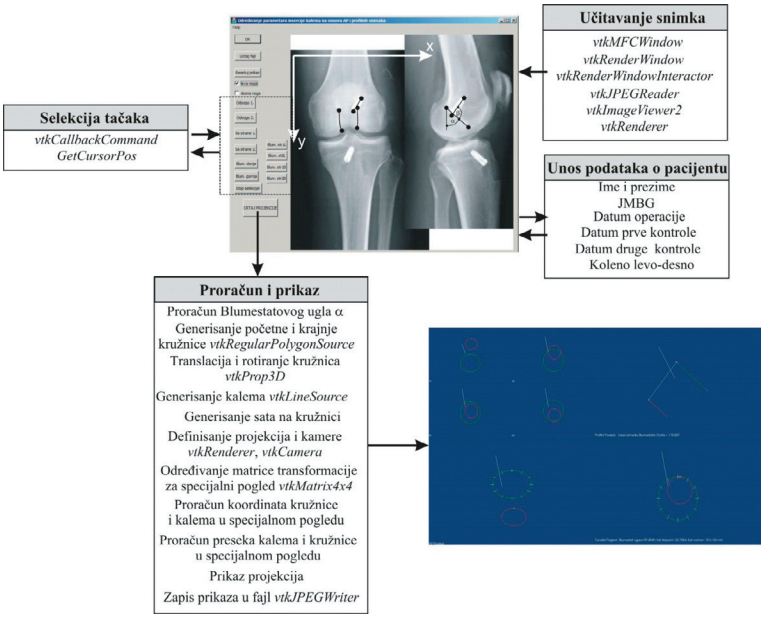

Slika 1.Model razvijenog programskog sistema za brzo određivanje parametara kalema.

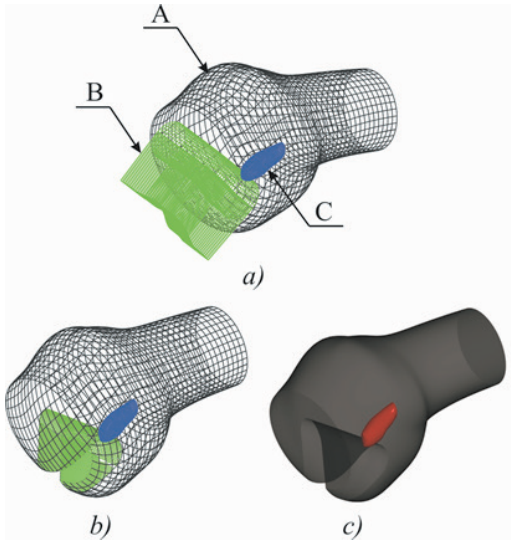

Slika 2. Princip modeliranja butne kosti, a) Segmenti kosti (A-gabariti, B-kanal, C-šraf), b) Model nakon oduzimanja solida za kanal, c) Renderovan model kosti

Moisala sar. (24) su analizirajući radiografske rezultate pacijenata uključenih u studiju dobili da je kod svih pacijenata sa maksimalnih 100 bodova Lyshlom skale, kalem u butnoj kosti bio postavljen u posteriornih 36% celokupne dužine kondila butne kosti na bočnoj projekciji, što bi odgovaralo poziciji 1 i 2 po Sommer sar. (14). Good i sar. (25) su na svojoj seriji pokazali da plasiranje kalema ispred anatomske pozicije butnog pripoja prednjeg ukrštenog ligamenta daje veću nestabilnost nego pozicioniranje pozadi ovog pripoja, što bi značilo da pozicija 1 po Sommer i sar. (14) daje manje pomeranje golenjače u prednje-zadnjem smeru.

Procena pozicije kalema u butnoj kosti vrši se analizom standardnih radiograma – prednje-zadnje, bočne i tunelske projekcije. Eksperimentalni deo istraživanja sproveden na Fakultetu tehničkih nauka (FTN) u Novom Sadu na Departmanu za mehanizaciju i konstrukciono mašinstvo, Urgentnom centru i u Centru za radiologiju Kliničkog centra Vojvodine u Novom Sadu imao je tri faze. U prvoj fazi za određivanje parametara insercije kalema na osnovu AP i profilnih snimaka, razvijena su dva programska sistema za analizu prostornog položaja kalema u butnoj kosti. Prvi programski sistem služi za brzo određivanje sledećih parametara: Blumesaat-ovog ugla, ugla između Blumesaat-ove linije i kalema u profilnom pogledu i položaja kalema na satu na tunelskoj projekciji. Programski sistem je razvijen uz korišćenje C++ biblioteke VTK (Visualisation ToolKit) Schroeder, W. and oth. (2002) u Visual Studio 2005 programskom okruženju (Slika 1). Drugi softverski sistem razvijen je za AutoCAD programski sistem, uz korišćenje C++ razvojne biblioteke ObjectARX (AutoCAD Runtime eXtensions)[AutoDesk, Inc.(2004)]. Ova kombinacija je izabrana iz razloga što je u CAD sistemu veoma jednostavno generisati specijalni pogled na model i nacrtati konture na osnovu RTG snimka. Razvojna biblioteka poseduje funkcije za transformacije i određivanje međusobnih preseka entiteta. Za razliku od prethodnog sistema, ovaj sistem aproksimira butnu kost i kalem modelom elipsi. Butna kost je modelirana, preko spoljašnjih kontura generisanih sa RTG snimaka (spoljašnji gabariti Slika 2aA), i kanala koji je najpribližniji cilindričnom obliku (Slika 2aB). Konačan model se generiše Bool-ovom operacijom oduzimanja modela kanala od modela gabarita butne kosti (Slika 2b).

Pošto se generiše model kosti ovde se još u preseku generišu osim kružnica i donji deo kanala koji se aproksimira kvadratom (Slika 4). Dva dobijena modela sa formiranim specijalnim pogledom i tunelski RTG snimak prikazana su na slici 3.

U drugoj fazi je pomoću novo razvijenog programa izvršeno prostorno određivanje položaja kalema u butnoj kosti sa standardnih, digitalnih RTG snimaka (prednje – zadnja i bočna projekcija) kod 30 pacijenata koji su ranije operisani tehnikom pravljenja kanala u butnoj kosti kroz golenjaču. Svi rentgenski snimci su pravljeni na aparatu Shimadzu Sonialvision Safire II. U trećoj fazi, prospektivni deo istraživanja, softverski program je upotrebljen za utvrđivanje prostornog položaja kalema kod 30 pacijenata operisanih tehnikom bušenja ka-

nala u butnoj kosti kroz prednje – unutrašnji portal. Kod svih 60 pacijenata položaj kalema u butnoj kosti određen je i standardnim merenjima na digitalnim radiogramima (tri merenja od strane nezavisnih ispitivača i uzimanje srednje vrednosti). Dodatno, kontrolno merenje položaja zavrtnja izvršeno je na snimcima kompjuterizovane tomografije, koji su načinjeni u Centru za radiologiju Kliničkog centra Vojvodine na aparatu Siemens Somatom Emotion 16.

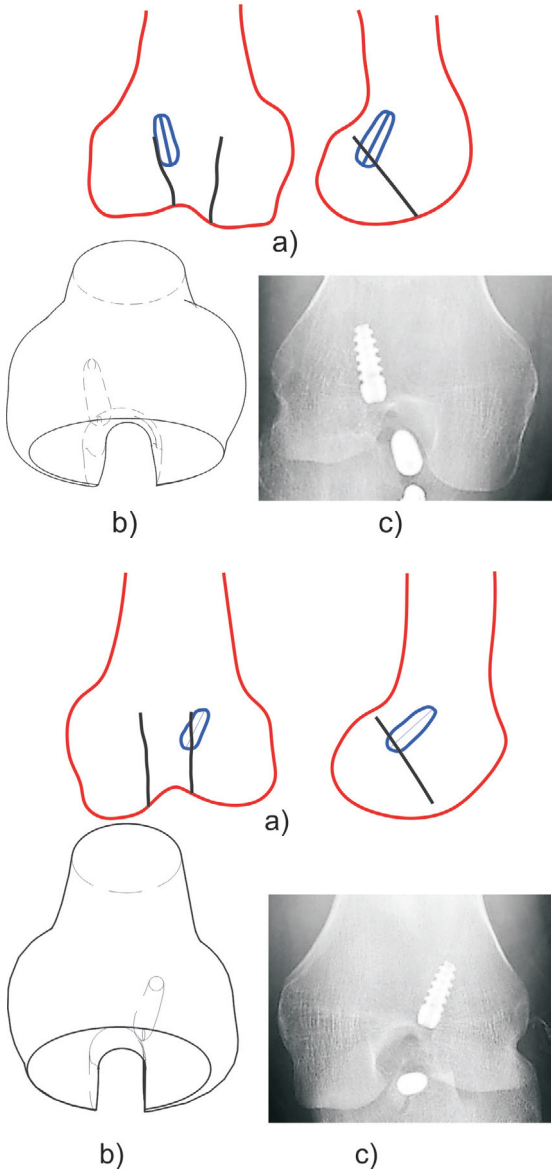

Slika 3. a) Konture generisane u AutoCAD programskom sistemu na osnovu RTG snimaka, b) Specijalni pogled generisanog modela, c) RTG tunelski snimak.

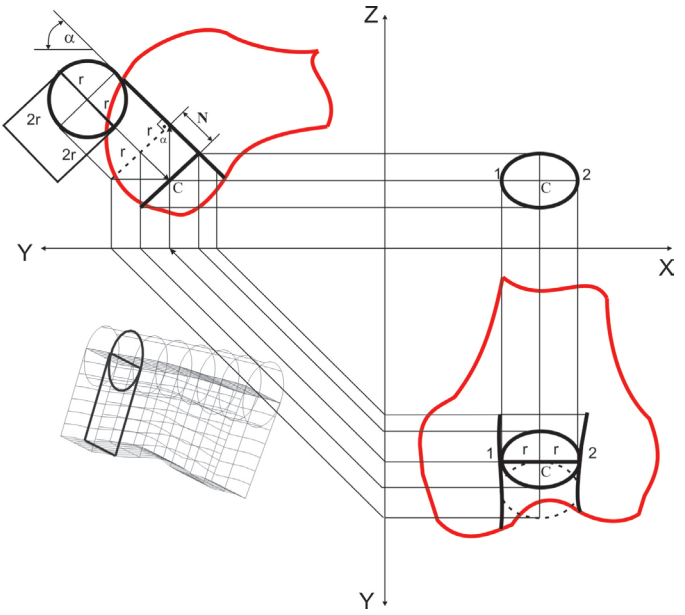

Slika 4. Metod generisanja modela kanala butne kosti.

Uporedne analize određivanja prostornog položaja kalema u butnoj kosti pomoću novorazvijenog kompjuterskog programa, na standardan način na digitalnim radiogramima i na snimcima kompjuterizovane tomografije operisanog kolena pokazali su da ne postoji statistički značajna razlika u dobijenim rezultatima između ova tri načina. Ovo znači da se novo razvijenim kompjuterskim programom može na jednako uspešan način odrediti pozicija kalema u butnoj kosti kao i CT snimanjem, i kao takva koristiti za predikciju rezultata artroskopski asistirane rekonstrukcije prednjeg ukrštenog ligamenta kolena ili za analizu neuspele primarne rekonstrukcije ovog ligamenta i definisanje uzroka lošeg rezultata.

LITERATURA

1. Harhaji V, Lalić I, Vranješ M, Mikić M, Đan V. Isolated avulsion fracture of the fibular head. Vojnosanit Pregl. 2020;77(5):545-8.
2. Ristić V, Ristić S, Maljanović M, Đan V, Milankov V, Harhaji V. Risk factors for bilateral anterior cruciate ligament injuries. Med Pregl. 2015;68(5-6):192-7.
3. Milankov M, Miličić A, Savić D, Stanković M, Ninković S, Matijević R, et al. Ponovna rekonstrukcija prednjeg ukrštenog ligamenta zbog nestabilnosti kolena. Med Pregl. 2007;60(11-12):587-92.

4. Ristić V, Maljanović M, Peričin B, Harhaji V, Milankov M. The relationship between posterior tibial slope and anterior cruciate ligament injury. Med Pregl. 2014;67(7-8):216-21.
5. Ristić V, Vranješ M, Obradović M, Bjelobrk M, Harhaji V, Milankov M. Complications of anterior cruciate ligament reconstructions. Med Pregl. 2017;70(11-12):449-58.
6. Ristic V, Ninkovic S, Harhaji V, Milankov M. Analiza uzroka povredivanja prednjeg ukštenog ligamenta kolena. Med Pregl 2010;63(7-8):541-5.
7. Janjić NJ, Dulić O, Ninković S, Harhaji V, Gojković Z, Milankov M. Functional performance test after anterior cruciate ligament reconstruction with hybrid tibial fixation. Med Pregl. 2016;69(Suppl 1):59-66.
8. Golish SR, Baumfeld JA, Schoderbek RJ, Miller MD. The effect of femoral tunnel starting position on tunnel lenght in anterior cruciate ligament reconstruction: a cadaveric study. Arthroscopy. 2007;23(11):1187-92.
9. Harhaji VV, Subašić S, Ninković S, Lalić I, Salamon T, Ristić V. The impact of combined meniscus tear on quality of life after anterior cruciate ligament reconstruction. Med Pregl. 2016;69(5-6):153-9.
10. Yamazaki J, Muneta T, Koga H, Sekiya I, Ju YJ, Morito T, et al. Radiographic description of femoral tunnel placement expressed as intercondylar clock time in double-bundle anterior cruciate ligament reconstruction. Knee Surg Sports Traumatol Arthrosc. 2011;19(3):418-23.
11. Semnic R. MR muskuloskeletnog sistema. Beograd: Naša knjiga; 2014.
12. Harhaji V. Prostorno određivanje položaja kalema u butnoj kosti posle rekonstrukcije prednjeg ukrštenog ligamenta kolena [dissertation]. Novi Sad: Univerzitet u Novom Sadu, Medicinski fakultet; 2012.
13. Hoser C, Tecklenburg K, Kuenzel KH, Fink C. Postoperative evaluation of femoral tunnel position in ACL reconstruction: plain radiography versus computed tomography. Knee Sports Surg Traumatol Arthrosc. 2005;13(4):256-62.
14. Sommer C, Friederich NF, Müller W. Improperly placed anterior cruciate ligament grafts: correlation between radiological parameters and clinical results. Knee Surg Sports Traumatol Arthrosc. 2000;8(4):207-13.
15. Dargel J, Schmidt-Wiethoff R, Fischer S, Mader K, Koebke J, Schneider T. Femoral bone tunnel placement using the transtibial tunnel or the anteromedial portal in ACL reconstruction: a radiographic evaluation. Knee Surg Sports Traumatol Arthrosc. 2009;17(3):220-7.
16. Klos TV, Harman MK, Habets RJ, Devilee RJ, Banks SA. Locating femoral graft placement from lateral radioraphs in anterior cruciate ligament reconstruction: a comparison of 3 methods of measuring radiographic images. Arthroscopy. 2000;16(5):499-504.

17. Bernard M, Hertel P. Die intraoperative und postoperative insertionskontrolle bei vorderen Kreuzbandplastiken. Ein radiologischesMessverfahren (qoaudrantenmethode). Unfallchirurg. 1996;99:332-40.
18. Yoo JH, Yi SR, Son BK. The prone kneeling view of the intercondylar notch for radiographic assessement of the femoral tunnel position in anterior cruciate ligament reconstruction. Arthroscopy. 2008;24(4):465-71.
19. Hing C, Raleigh E, Bailey M, Shah N, Marshall T, Donell S, et al. A prospective study of the diagnostic potential of the tunnel view radiograph in assessing anterior knee pain. Knee. 2007;14(1):29-33.
20. Cha PS, Brucker PU, West RV, Zelle BA, Yagi M, Kurosaka M, et al. Arthroscopic double-bundle anterior cruciate ligament reconstruction: an anatomic approach. Arthroscopy. 2005;21(10):1275.
21. Markolf KL, Jackson SR, McAllister DR. A comparison of 11 o'clock versus oblique femoral tunnels in the anterior cruciate ligament-reconstructed knee: knee kinematics during a simulated pivot test. Am J Sports Med. 2011;38(5):912-7.
22. Lee MC, Seong SC, Lee S, Chang CB, Park YK, Jo H, et al. Vertical femoral tunnel placement results in rotational knee laxity after anterior cruciate ligament reconstruction. Arthroscopy. 2007;23(7):771-8.
23. Segawa H, Koga Y, Omori G, Sakamoto M, Hara T. Influence of the femoral tunnel location and angle on the contact pressure in the femoral tunnel in anterior cruciate ligament reconstruction. Am J Sports Med. 2003;31(3):444-8.
24. Moisala AS, Järvelä T, Harilainen A, Sandelin J, Kannus P, Järvinen M. The effect of graft placement on the clinical outcome of the anterior cruciate ligament reconstruction: a prospective study. Knee Surg Sports Traumatol Arthrosc. 2007;15(7):879-87.
25. Good L, Odensten M, Gillquist J. Sagital knee stability after anterior cruciate ligament reconstruction with a patellar tendon strip. A two-year follow-up study. Am J Sports Med. 1994;22(4):518-23.
26. Stijak L, Radonjić V, Nikolić V, Blagojević Z, Herzog RF. The position of anterior cruciate ligament in frontal and sagital plane and its relation to the inner side of the lateral femoral condyle. Knee Surg Sports Traumatol Arthrosc. 2009;17(8):887-94.
27. Harhaji V, Ninković S, Milojević Z, Till V, Ristić V, Harhaji S, et al. Komparativna analiza položaja kalema u butnoj kosti posle rekonstrukcije prednjeg ukrštenog ligamenta kolena tehnikom kroz prednje-unutrašnji portal i tehnikom kroz golenjaču. Acta Chir Iugosl. 2013;60(2):81-5.
28. Navalušić S, Milojević Z, Milankov M, Dragoi MV, Beju L. System for verification of the human knee post-operative results. Acad J Manuf Eng. 2009;7:62-7.

29. Milojevic Z, Navalusic S, Milankov M, Obradovic R, Harhai V, Desnica E. System for Femoral tunnel position determination based on the X – ray. HealthMed. 2011;5(4):894-900.
30. Milojevic Z, Navalusic S, Milankov M, Obradovic R, Desnica E, Harhai V. Methodology for 3D Femur approximate model generation. HealthMed. 2011;5(5):1211-7.

ZNAČAJ POZICIJE KALEMA U GOLENJAČI KOD REKONSTRUKCIJE PREDNJE UKRŠTENE VEZE KOLENA

Djuričin Aleksandar, Stanković Milan, Milojević Zoran

Prednji ukršteni ligament kolena (*Ligamentum Cruciatum Anterius – LCA*) jedan je od četiri najvažnija ligamenta koja su odgovorna za stabilnost kolena, a istovremeno on daje doprinos i normalnoj kinematici kolena (1) (Slika 1). Danas je broj povreda meniskoligamentarnog aparata povećan do skoro epidemijskih razmera, a povezan je sa povećanjem broja saobraćajnih povreda i sve većim brojem ljudi koji se rekreativno i profesionalno bave sportskim aktivnostima. Ponovno uspostavljanje stabilnosti kolena sa punim obimom pokreta predstavlja glavni cilj lečenja povreda prednjeg ukrštenog ligamenta kolena. Do danas su opisane brojne operativne tehnike rekonstrukcije prednjeg ukrštenog ligamenta kolena, ali su se izdvojile dve tehnike koje se najčešće koriste u ortopedskoj hirurgiji. To su modifikovana Klensijeva (*Clancy*) tehnika, gde se kao kalem koristi srednja trećina ligamenta čašice kao kost–tetiva–kost (*BTB*) kalem i operativna tehnika gde se kao kalem koriste četvorostruko presavijene tetive unutrašnjeg pravog mišića i polutetivnog mišića buta (*hamstring*), i to kao auto ili alokalemi (2).

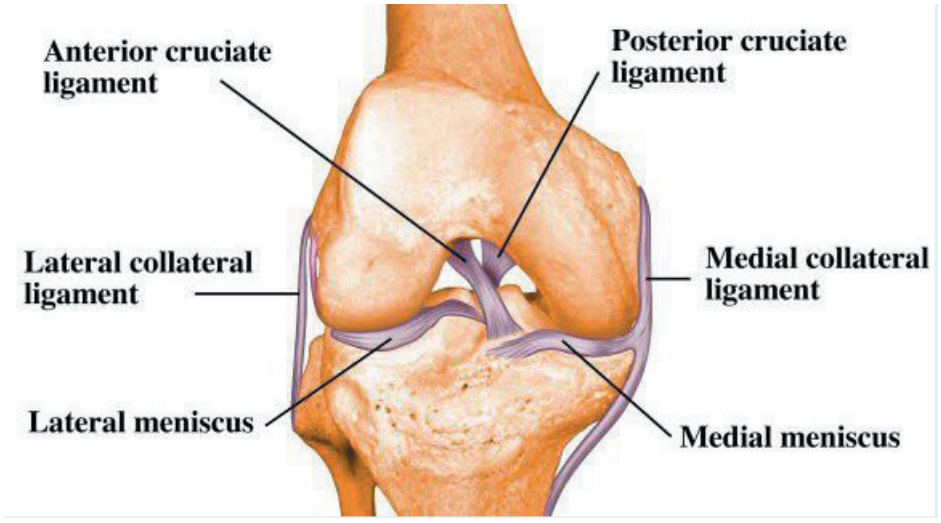

Slika 1. Ligamentarni aparat kolena

Bez obzira na razvoj operativne tehnike i rehabilitacije, postoji jedan broj pacijenata koji nakon rekonstrukcije prednjeg ukštenog ligamenta i dalje imaju nestabilnost i tegobe koje utiču na njihov kvalitet života (3). Smatra se da je naj-

češći uzrok rane ponovne nestabilnosti loša pozicija kalema, tj. pozicija tunela koja nije na anatomskom mestu prianjanja (4, 5). Češće je uzrok loša pozicija tunela u butnoj kosti (6, 7), ali i loša pozicija tunela u golenjači dovodi do ponovne nestabilnosti. Kako položaj tunela u butnoj kosti i golenjači određuje položaj kalema, ortopedski hirurzi su mišljenja da je neophodno da se prilikom rekonstrukcije prednjeg ukrštenog ligamenta tuneli buše u poziciji unutar anatomskih pripoja. Tako bi se ponovo uspostavila stabilnost i normalna kinematika kolena, a sve bi to ubrzalo oporavak pacijenta (8).

Pozicija kalema u golenjači se može odrediti sa standardnih radiograma (prednje-zadnja i bočna projekcija), što svakako nije dovoljno precizno, budući da rezultati u velikoj meri zavise od morfologije kostiju i trenutnog položaja ekstremiteta pacijenta. Pozicija kalema se najpreciznije može odrediti sa snimaka kompjuterizovane tomografije (CT), posebno ukoliko se uradi 3D ili multiplanarna rekonstrukcija. Međutim, velike doze zračenja kojima se izlažu pacijenti, kao i cena pravljenja snimaka onemogućavaju rutinsku primenu ove metode u svakodnevnoj kliničkoj praksi. Analiza pozicije kalema u butnoj kosti i golenjači može se izvršiti i na snimcima magnetne rezonance (MRI), osim ukoliko nisu korišćene metalne alenteze za fiksaciju krajeva kalema. Položaj kalema u golenjači se može odrediti i primenom posebnog kompjuterskog programa koji je razvijen na osnovu standardnih RTG snimaka (9).

Adekvatno pozicioniranje kalema i umetanje njegovih krajeva u napravljene tunele u butnoj kosti i golenjači su nephodni parametri za postizanje dobrog postoperativnog funkcionalnog rezultata i stabilnog kolena. Pozicija kalema je određena pozicijom tunela u butnoj kosti i golenjači i ukoliko je ona neodgovarajuća, prouzrokovaće velike promene u dužini kalema za vreme izvođenja pokreta kolena i može dovesti do njegove postoperativne labavosti. Kada se radi transtibijalna artroskopski asistirana rekonstrukcija prednjeg ukrštenog ligamenta, tunel u golenjači automatski određuje položaj tunela u butnoj kosti, pa time određuje i položaj celog kalema. Suviše strm tunel u golenjači vodi ka prednjoj pozicije tunela u butnoj kosti, a ako je suviše horizontalno postavljen, ugrožava zadnji korteks. Odgovarajuća pozicija unutarzglobnog otvora tunela u golenjači je zadnje-unutrašnji deo pripoja prednjeg ukrštenog ligamenta pri čemu je spoljašnji otvor tunela distalno od pripoja unutrašnjeg bočnog ligamenta kolena na sredini između kvrge golenjače i zadnje-unutrašnje ivice golenjače (10). Mesto pripoja ligamenta na golenjači u toku operacije mnogo je pristupačnije i preglednije te ga hirurg mnogo lakše odredi. Smatra se da je najbolja lokalizacija pripoja kalema na golenjači 7 mm ispred zadnjeg ukrštenog ligamenta i unutra od prednjeg roga spoljašnjeg meniskusa (11). Ukoliko je tunel u golenjači postavljen suviše napred, to dovodi do tzv. *roof impingement*, odnosno do nedozvoljenog kontakta kalema sa krovom međukondilarne jame pri opružanju kolena. Ovo može dovesti do preteranog zatezanja i pucanja kalema pri savijanju kolena i sledstvene prednje nestabilnosti kolena (12). Ukoliko je tunel u golenjači postavljen medijalno od unutrašnje eminencije golenjače, dolazi do nedozvoljenog kontakta kalema i zadnjeg ukrštenog ligamenta što onemogućava savijanje kolena (13).

Ukoliko se kalem postavi bočno od spoljašnje eminencije golenjače, dolazi do nedozvoljenog kontakta kalema sa unutrašnjom stranom spoljašnjeg kondila butne kosti. Kao posledica toga dolazi do prednje nestabilnosti kolena (14). Ipak, u studiji Ninkovića i sar. (15) pripoj ligamenta na golenjači nije doprineo postoperativnoj nestabilnosti kolena.

U studiji koja je sprovedena na Klinici za ortopedsku hirurgiju i traumatologiju Kliničkog centra Vojvodine u Novom Sadu na osnovu RTG snimaka procenjivan je položaj tunela na golenjači posle rekonstrukcije prednjeg ukrštenog ligamenta kolena. Na prednje-zadnjim radiografskim snimcima mereno je: frontalni tibijalni index (M1: CL/ML x 100%) i frontalni tibijalni ugao u stepenima (M2) (Slika 2). Na bočnim radiografskim snimcima mereno je: sagitalni tibijalni index (M3: AC/AP x 100%) i sagitalni tibijalni ugao u stepenima (M4) (Slika 3) (16). Frontalni tibijalni indeks imao je prosečnu vrednost od 56% (46–65%) a sagitalni tibijalni indeks 30% (16–48) (Tabela 1) (16). Ristić i sar. (17) su u svojoj studiji analizirali položaj tunela u golenjači na radiografskim snimcima kolena kod 830 pacijenata kojima je urađena rekonstrukcija ligamenta. Prosečna vrednost frontalnog tibijalnog indeksa iznosila je 55%, a sagitalnog tibijalnog indeksa 30%. Multicentričnu LCA revizionu studiju (*Multicenter ACL Revision Study* – MARS) (18) sproveli su u 52 centra 82 hirurga koji su analizirali radiografske snimke kolena kod 630 ispitanika nakon revizionih rekonstrukcija prednjeg ukrštenog ligamenta. U frontalnoj ravni udaljenost tunela na golenjači od unutrašnje ivice platoa iznosila je u proseku 45% od ML dijametra. U sagitalnoj ravni udaljenost tunela od prednje ivice platoa iznosila je 38%. Tank (19) je sasvojim saradnicima koristio 3D CT tehniku kako bi utvrdio poziciju tunela u butnoj kosti i golenjači nakon *double-bundle* rekonstukcije prednjeg ukrštenog ligamenta kolena. Anteromedijalni i posterolateralni položaj tunela u golenjači nalazio se na 29% i 46,2% mereno od prednje ivice platoa golenjače (AP dijametar), a kada se merio unutrašnje-spoljašnji (ML) dijametar, anteromedijalni i posterolateralni položaj tunela se nalazio na 46% i 50% od unutrašnje ivice platoa golenjače. Parkinson i sar. (20) analizirali su 76 MRI i 26 3D CT snimaka nepovređenog kolena u cilju određivanja normalnog anatomskog položaja pripoja prednjeg ukrštenog ligamenta na golenjači. Pripoj prednjeg ukrštenog ligamenta u frontalnoj ravni nalazio se na 48% od unutrašnje ivice platoa golenjače kod obe grupe, dok se u sagitalnoj ravni nalazio na 39% (MRI snimci) i na 38% (CT snimci) od prednje ivice platoa golenjače. U studiji Ninkovića i sar. (15) prosečna vrednost frontalnog tibijalnog indeksa bila je 55%, a sagitalnog tibijalnog indeksa 82%.

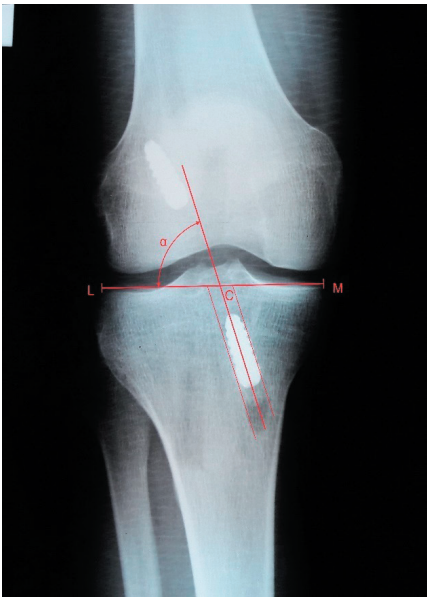

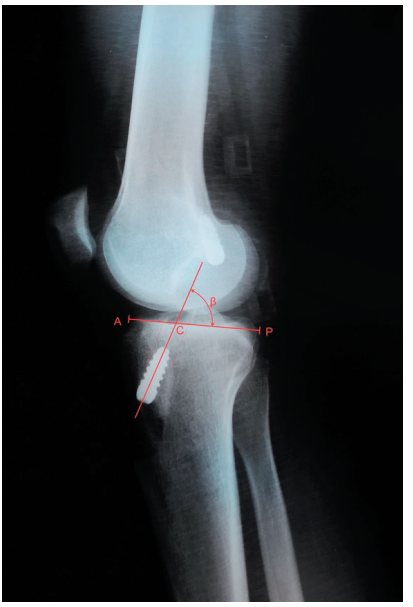

Slika 2. Prednje-zadnj RTG snimak Slika 3. Profilni RTG snimak

Pored mesta pripoja kalema na golenjači, značajan faktor predstavlja i ugao kalema na golenjači u frontalnoj i sagitalnoj ravni. Ugao kalema zavisi, odnosno odgovara uglu tunela na golenjači. Ukoliko se kalem postavi previše vertikalno, to dovodi do njegove prekomerne napetosti i sledstvene degeneracije i rupture (11, 12). Smatra se da bi bilo idealno da je frontalni tibijalni ugao manji od 75 stepeni (11–13). Takođe, i previše strm ugao je potrebno izbeći, pa se preporučuje bušenje tunela pod uglom od oko 65 stepeni, sa varijacijama od 59 do 75 stepeni (11–13). Prosečna vrednost frontalnog tibijalnog ugla u našem istraživanju u ukupnom uzorku iznosila je 71 stepen, što je u skladu sa navedenim preporukama. Pored frontalnog tibijalnog ugla, za procenu ishoda operativnog lečenja prednjeg ukrštenog ligamenta značajan je i ugao između tangente platoa golenjače i linije koja prolazi kroz centar tunela u golenjači. U našem istraživanju prosečna vrednost sagitalnog tibijalnog ugla u ukupnom uzorku iznosila je 70 stepeni (Tabela 1) (16).

	Broj	*Minimum*	*Maksimum*	*Srednja vrednost*	*Standardna devijacija*
Frontalni tibijalni indeks (procenti)	120	46.0937	64.6884	55.680172	3.7950223
Sagitalni tibijalni indeks (procenti)	120	15.6566	48.3924	29.848532	5.6727804
Frontalni tibijlni ugao (stepeni)	120	60.5300	80.0000	71.086083	4.7012647
Sagitalni tibijalni ugao (stepeni)	120	60.00	79.54	69.0418	4.99403

Tabela 1. Vrednosti radiografskih parametara

Ristić i sar. (17) u svom istraživanju dobijaju srednju vrednost frontalnog tibijalnog ugla od 75°, dok je sagitalni tibijalni ugao iznosio 68°. Ninković i sar. (15) analizom svojih pacijenata dobijaju prosečnu vrednost frontalnog tibijalnog ugla od 68°, a sagitalnog tibijalnog ugla od 67°. U MARS (18) studiji veličina ugla tunela u frontalnoj ravni iznosila je 69°, a u sagitalnoj ravni 83°. Simons (*Simmons*) i sar. (13), izbegavajući previše strm ugao, preporučuju bušenje tunela pod uglom od 65°, jer u tom slučaju ugao varira u vrednostima od 59° do 71°, što odgovara preporukama. Čebra (*Chhabra*) i sar. (10) su u svojoj studiji na kadaverima analizirali položaj tunela na golenjači u frontalnoj ravni na radiografskim snimcima i dobili srednju vrednost ovog ugla od 70°.

I pored brojnih istraživanja koja su objavljena o kompleksnoj kinematici prednjeg ukrštenog ligamenta i njegovog kalema i razvoja operativnih tehnika za njegovu rekonstrukciju, još uvek se smatra da tehnički nije moguće u potpunosti tačno odrediti anatomski „otisak", odnosno površinu za pripoj kalema na butnoj kosti i golenjači i tako imitirati njegovu tačnu inserciju. Danas, upotrebom kompjuterske tehnologije znatno je olakšano određivanje položaja kalema u butnoj kosti i golenjači sa radiografskih snimaka kao i utvrđivanje njihove korelacije sa kliničkim nalazima. Rezultati ovakvih istraživanja imaju za cilj usavršavanje operativne tehnike artroskopske ligamentoplastike i predstavljaju putokaz za razvoj i prezentaciju novih metoda za utvrđivanje pozicije kalema u butnoj kosti i golenjači na RTG snimcima u frontalnoj i sagitalnoj ravni.

LITERATURA

1. *Irarrázaval S, Albers M, Chao T, Fu FH.* Gross, arthroscopic, and radiographic anatomies of the anterior cruciate ligament: foundations for anterior cruciate ligament surgery. Clin Sports Med. 2017;36(1):9-23.
2. Ristić V, Ninković S, Harhaji V, Stanković M, Savić D, Milankov M. Reconstruction of anterior crutiate ligament by using two different techniques. Med Pregl. 2010;63(11-12):845-50.
3. Ristić V, Ristić S, Maljanović M, Milankov V, Harhaji V, Đuričin A. Quality of life after bilateral anterior cruciate ligament reconstructions. Med Pregl. 2015;68(9-10):308-15.
4. Wylie JD, Marchand LS, Burks RT. Etiologic factors that lead to failure after primary anterior cruciate ligament surgery. Clin Sports Med. 2017;36(1):155-72.
5. Thakrar RR, Yasen SK, Kundra R. Allograft use in anterior cruciate ligament reconstruction surgery: a review of the current literature. Orthopaedics and Trauma. 2019;33(2):76-80.

6. Wada O, Gamada K, Aoyama N, Mizuno K, Iwasaki Y. A difference in rotational alignment of the tibio-femoral joint after anterior cruciate ligament reconstruction between the bone-patellar tendon-bone and semitendinosus-gracilis grafts. Clin Biomech (Bristol, Avon). 2019;65:45-50.
7. Seo SS, Kim CW, Lee CR, Kwon YU, Kim MW, Kim OG, et al. Effect of femoral tunnel position on stability and clinical outcomes after single-bundle anterior cruciate ligament reconstruction using the outside-in technique. Arthroscopy. 2019;35(6):1648-55.
8. Milojevic Z, Tabakovic S, Vicevic M, Obradovic M, Vranjes M, Milankov MZ. The tibial aperture surface analysis in anterior cruciate ligament reconstruction process. Med Pregl. 2016;69(3-4):99-105.
9. Đuričin A, Tabaković S, Zeljković M, Milojević Z, Jokšić-Mazinjanin R, Milankov V. Determination of spatial position of tibial graft using X-ray images after anterior cruciate ligament reconstruction. Vojnosanit Pregl. 2023;80(2):143-150.
10. Chhabra A, Diduch DR, Blessey PB, Miller MD. Recreating an acceptable angle of tibial tunel in the coronal plane in anterior cruciate ligament reconstruction using external landmarks. Arthroscopy. 2004;20(3):328-30.
11. Howell SM, Gittins ME, Gottlieb JE, Traina SM, Zoellner TM. The relationship between the angle of the tibial tunnel in the coronal plane and loss of flexion and anterior laxity after anterior cruciate ligament reconstruction. Am J Sports Med. 2001;29(5):567-74.
12. Howell SM, Taylor MA. Failure of reconstruction of the anterior cruciate ligament due to impingement by the intercondylar roof. J Bone Joint Surg Am. 1993;75(7):1044-55.
13. Simmons R, Howell SM, Hull ML. Effect of the angle of the femoral and tibial tunnels in the coronal plane and incremental excision of the posterior cruciate ligament on tension of an anterior cruciate ligament graft: an in vitro study. J Bone Joint Surg Am. 2003;85(6):1018-29.
14. Muneta T, Yamamoto H, Ishibashi T, Asahina S, Murakami S, Furuya K. The effect of tibial tunnel placement and roofplasty on reconstruction anterior ligament knees. Arthroscopy. 1995;11(1):57-62.
15. Ninković S, Miličić A, Savić D, Stanković M, Radić S, Milankov M. Upoređivanje kliničkih i radiografskih rezultata rekonstrukcije prednjeg ukrštenog ligamenta kolena. Med Pregl. 2006;59(9-10):421-5.
16. Đuričin A. Prostorno određivanje položaja kalema u golenjači posle rekonstrukcije prednjeg ukrštenog ligamenta kolena [dissertation]. Novi Sad: Univerzitet u Novom Sadu, Medicinski fakultet; 2018.
17. Ristić V, Ristić N, Harhaji V, Bjelobrk M, Milankov V. Radiographic analysis of the tibial tunnel position after anterior cruciate ligament reconstruction. Med Pregl. 2018;71(1-2):15-20.

18. MARS group. Radiographic findings in revision anterior cruciate ligament reconstructions from the MARS cohort. J Knee Surg. 2013;26(4):239-48.
19. Tank S, Dutt S, Sehrawat R, Kumar V, Sabat D. 3D CT evaluation of femoral and tibial tunnels in anatomic double bundle anterior cruciate ligament reconstruction. J Clin Orthop Trauma. 2020;15:22-6.
20. Parkinson B, Gogna R, Robb C, Thompson P, Spalding T. Anatomic ACL reconstruction: the normal central tibial footprint position and a standardised technique for measuring tibial tunnel location on 3D CT. Knee Surg Sports Traumatol Arthrosc. 2017;25(5):1568-75.

KOST–TETIVA–KOST KALEM TEHNIKA U LEČENJU POVREDA PREDNJE UKRŠTENE VEZE KOLENA

Obradović Mirko, Milinkov Milan, Vukosav Nikola

Rekonstrukcija prednjeg ukrštenog ligamenta (*lat. ligamentum cruciatum anterius – LCA)* podrazumeva zamenu nativnog ligamenta kalemom, a najčešće su u primeni autotransplantati. Danas su u upotrebi različiti tipovi kalema, a jedan od najčešće korišćenih jeste kalem porekla srednje trećine ligamenta čašice odnosno kost-tetiva-kost kalem (*engl. bone-tendon-bone graft – BTB graft*) (1) (Slika 1).



Slika 1. Kalem porekla srednje trećine ligamenta čašice - kost-tetiva-kost (KTK) kalem

Prva upotreba BTB kalema beleži se 1963. godine kada Džouns (*Kenneth Jones*) koristi srednju trećinu ligamenta čašice za rekonstrukciju prednjeg ukrštenog ligamenta. Kalem nije odvajan u celosti, već je njegov distalni deo ostajao pričvršćen, dok je proksimalni deo zajedno sa koštanim blokom fiksiran u femoralnom tunelu. BTB kalem popularnost stiče nakon publikacije Klensija (*W. Clancy*) koji u početku takođe koristi distalno fiksiran kalem, da bi nakon toga po prvi put opisao korišćenje slobodnog BTB kalema. Godine 1976. predstavljena je prva publikacija sa dugoročnim rezultatima rekonstrukcije prednjeg ukrštenog ligamenta korišćenjem slobodnog BTB kalema. Zajedno sa prethodno objavljenim rezultatima, ova studija dodatno doprinosi popularnosti kako same rekonstrukcije LCA tako i BTB kalema (2).

Kost–tetiva–kost kalem tipično je od 8 do 11 mm širine, uzet iz centralne trećine ligamenta čašice, sa susednim koštanim blokovima čašice i golenjače. Kao biološki transplantat, BTB kalem, nakon implantacije u koleno prolazi kroz procese revaskularizacije i rekolagenizacije. Ligamentizacija ili unutarzglobno zarastanje kalema se dešava kroz seriju bioloških procesa koji uključuju rano urastanje kalema, proliferaciju i ligamentizaciju (7). Rano zarastanje kalema je udruženo sa povećanom nekrozom i gubitkom celularnosti tkiva, gde dolazi do gubitka snage kalema za više od 50%. Stoga je poželjno da inicijalna snaga kalema bude jača od tkiva koje treba zameniti. Nakon ove faze dolazi do repopulacije sinovijalnih ćelija, sinteze ekstraćelijskog matriksa i revaskularizacije, a u finalnoj fazi, zarastanje kalema LCA prolazi kroz kontinuirani proces remodelovanja i tokom vremena dobija mehaničku snagu. (8, 9)

Prednosti BTB kalema

1. Snaga i čvrstina koja ga čini kalemom izbora za sportiste i osobe sa visokim nivoom aktivnosti

2. Visoko maksimalno opterećenje

3. Mogućnost čvrste fiksacije i integracije –odnosno direktno koštano srastanje kalema unutar tunela na butnoj kosti i golenjači obezbeđuje snažnu i pouzdanu integraciju smanjujući rizik od neuspeha

4. Konzistentne dimenzije i jednostavan hirurški pristup (3, 4)

Upotreba BTB kalema ima i svoje nedostatke. Nakon rekonstrukcije LCA upotrebom BTB kalema može doći do pojave slabosti ekstenzornog aparata kolena, kao i do pojave kontrakture i pojave prednjeg bola u kolenu koje su i najčešće komplikacije ove operativne tehnike (10). Takođe, *Cyclops* sindrom koji se opisuje kao stvaranje fibroznog ožiljka u interkondilarnoj regiji tibije (11), dovodi do pojave bolnog sindroma i ekstenzorne kontrakture kolena. U retke komplikacije ove operativne tehnike svrstavaju se povrede ekstezornog aparata prelom čašice kao i ruptura ligamenta čašice (12).

Uspešnost rekonstrukcije LCA zavisi od mnogo faktora, uključujući anatomski položaj kalema, mehaničke karakteristike tkiva kalema, snage fiksacije i biološkog odgovora na inkorporirani kalem (13). Ovi faktori direktno ili indirektno utiču na biomehaniku kolena nakon rekonstrukcije, a imaju uticaj i na period oporavka, funkciju i obim pokreta (14, 15). Veličina rekonstruisanog LCA je određena veličinom kalema (16), a idealna anatomska rekonstrukcija LCA podrazumeva da geometrijska svojstva kalema odgovaraju geometrijskim svojstvima nativnog LCA (17). Takođe, biomehaničke studije ukazuju na to da je snaga tetive kalema povezana sa njegovom veličinom i što su dimenzije manje, veća je verovatnoća da je kalem slabiji i nestabilniji (18).

Poznavanje mehaničkih karakteristika kalema, uključujući dužinu i veličinu poprečnog preseka, značajno je kako bismo odredili optimalna mehanička svojstva kalema i obezbedili optimalnu rekonstrukciju. Na kadaveričnim studi-

jama utvrđena je prosečna vrednost poprečnog preseka nativnog LCA u iznosu 32–65 mm^2. Prosečna vrednost debljine BTB kalema jeste 3–5 mm, a širine 10 mm, odnosno poprečni presek ligamentarnog dela kalema iznosi 30–50 mm^2. Dobijeni rezultat je svakako manji od poprečnog preseka nativnog LCA (19). S druge strane, sila pod kojom se BTB kalem kida iznosi 2.977 N, dok je njegova snaga istezanja 620 N/mm, a navedene vrednosti su više u odnosu na nativni LCA (2.160 N; 242 N/mm) (20).

Način pripreme BTB kalema nije se značajno menjao kroz istoriju (21). Pujol i sar. (22) su opisali artroskopsku *double-bundle* rekonstrukciju LCA upotrebom pravougaonog koštanog bloka čašice i dvostrukog koštanog bloka golenjače. Šino (*Shino*) i saradnici (23) i Herbort i saradnici (24) pokušali su da poboljšaju KTK tehniku, stvaranjem četvorougaonog tunela i koštanog bloka kalema, zanemarujući značaj poprečnog preseka klasičnog KTK kalema, dok su Kang i saradnici (25) povećali poprečni presek kadaveričnog kalema uzdužnim presecanjem koštanih blokova i presavijanjem kalema. Milankov i saradnici su 2015. godine opisali su primenu modifikovane tehnike tubularizacije BTB kalema, gde se prošivanjem ivica ligamenta dobija cilindričan oblik tetive, sa ciljem da se poprečni presek kalema povećava na 71–81 mm^2 (26). Pomenute vrednosti veće su od vrednosti poprečnog preseka kako nativnog ligamenta, tako i klasično pripremljenog BTB kalema (30–50 mm^2). Modifikovana tehnika tubularizacije kalema omogućava bolju rekonstrukciju geometrijskih karakteristika nativnog LCA koje direktno utiču na rezultat rekonstrukcije prednjeg ukrštenog ligamenta. U poređenju sa klasično pripremljenim kalemom, prošivanje i tubularizacija kalema može da poveća snagu istezanja kao i silu potrebnu da izazove kidanje kalema (27). Eksperimentalnih studija je pokazala da tubularizacija putem prošivanja ligamenta može poboljšati proces ligamentizacije povećanjem jačine kalema i spreči rani neuspeh rekonstrukcije prednjeg ukrštenog ligamenta (28).

HIRUŠKA TEHNIKA PRIPREME BTB KALEMA

Vertikalnom incizijom kože koja se pruža od sredine čašice do ispupčenja golenjače (*lat. tuberositas tibiae*) pristupa se ligamentu čašice. Nakon preparacije paratenona i ekspozicije ligamenta čašice, koleno je u položaju fleksije čime se obezbeđuje zategnutost samog ligamenta. Iseca se srednja trećina ligamenta čašice (prosečne širine 12–14 mm). Zatim se uz pomoć oscilirajuće testere načini ekscizija koštanih blokova čašice i golenjače triangularnog oblika i veličine 25 x 10 mm. Obradi samog kalema pristupa asistent na pomoćnom stolu.

Klasična obrada KTK kalema podrazumeva odstranjivanje viška masnog, odnosno vezivnog tkiva oko samog ligamenta čašice. Uklanja se periost sa 2/3 koštanih blokova čašice i golenjače. Zatim se od koštanih blokova, pomoću hirurških instrumenata, prave cilindrične strukture dužine 25 mm i prečnika 9–11 mm. Prečnik koštanih delova kalema potvrđuje se provlačenjem kalema kroz kalup. Na samim koštanim delovima kalema načini se po jedna rupa pomoću K-

igala, kroz koje se provuče konac, odnosno metalna žica, koji služe kao vodič za implantaciju kalema kroz koštane tunele na golenjači odnosno butnoj kosti (Slika 2).(29)



Slika 2. Klasična obrada KTK kalema

Tehnika tubularizacije KTK kalema podrazumeva da se nakon pripreme BTB kalema klasičnom tehnikom, kalem postavi na držač kalema koji omogućava njegovo prošivanje. Spajanjem ivica ligamenta klasičnim kontinuiranim šavom, koristeći resorptivni konac veličine 2-0, dobija se cevasti oblik kalema čime se povećava njegov poprečni presek (27) (Slika 3).



Slika 3. Tehnika tubularizacije KTK kalema

Metaanalitičke studije (30–33), poređenjem rekonstrukcija LCA korišćenjem BTB kalema i kalema „hamstringa“, pokazale su da se učestalost nestabilnosti kolena nakon rekonstrukcije LCA ne razlikuje značajno između ove dve tehnike. Međutim, studije pokazuju i da je veća verovatnoća da će implantacija BTB kalema rezultirati rekonstrukcijama sa normalnim Lahmanovim i Pivot šift testom, razlikom manjom od 3 mm u prednjoj translaciji golenjače u odnosu na neoperisano koleno, kao i manjim gubitkom fleksije. Nasuprot tome, pacijenti kod kojih je rađena rekostrukcija sa *hamstring* kalemom imali su smanjenu incidenciju patelofemoralnih krepitacija, manje bolova pri klečanju i manje deficita ekstenzije. U randomizovanom ispitivanju Tejlora (*Taylor*) i saradnika (34) koje je upoređivalo hiruršku rekonstrukciju prednjeg ukrštenog ligamenta *hamstring* i BTB kalemom, objektivni, subjektivni i funkcionalni rezultati bili su slični dve godine nakon operacije. Izbor operativnog lečenja treba da bude individualizovan, a tip kalema možda nije primarna odrednica za uspešan ishod nakon operacije prednjeg ukrštenog ligamenta.

LITERATURA

1. Lin KM, Boyle C, Marom N, Marx RG. Graft selection in anterior cruciate ligament reconstruction. Sports Med Arthrosc Rev. 2020;28(2):41-8.
2. Davarinos N, O'Neill BJ, Curtin W. A brief history of anterior cruciate ligament reconstruction. Adv Orthop Surg. 2014;2014:706042.
3. Frank RM, Higgins J, Bernardoni E, Cvetanovich G, Bush-Joseph CA, Verma NN, et al. Anterior cruciate ligament reconstruction basics: bone-patellar tendon-bone autograft harvest. Arthrosc Tech. 2017;6(4):1189-94.
4. Thaunat M, Fayard JM, Sonnery-Cottet B. Hamstring tendons or bone-patellar tendon-bone graft for anterior cruciate ligament reconstruction? Orthop Traumatol Surg Res. 2019;105(1S):S89-94.
5. Henle P, Bieri KS, Brand M, Aghayev E, Bettfuehr J, Haeberli J, et al. Patient and surgical characteristics that affect revision risk in dynamic intraligamentary stabilization of the anterior cruciate ligament. Knee Surg Sports Traumatol Arthrosc. 2018;26(4):1182-9.
6. Milankov M, Rašović P, Kovačev N, Milović M, Bojat V. Fracture of the patella after the anterior cruciate ligament reconstruction. Med Pregl. 2012;65(11-12):476-82.
7. Cone SG, Simpson SG, Piedrahita JA, Fordham LA, Spang JT, Fisher MB. Orientation changes in the cruciate ligaments of the knee during skeletal growth: a porcine model. J Orthop Res. 2017;35(12):2725-32.
8. Lee DW, Shim JC, Yang SJ, Cho SI, Kim JG. Functional effects of single semitendinosus tendon harvesting in anatomic anterior cruciate ligament reconstruction: comparison of single versus dual hamstring harvesting. Clin Orthop Surg. 2019;11(1):60-72.

9. Weiler A, Peine R, Pashmineh-Azar A, Abel C, Südkamp NP, Hoffmann RF. Tendon healing in a bone tunnel. Part I: Biomechanical results after biodegradable interference fit fixation in a model of anterior cruciate ligament reconstruction in sheep. Arthroscopy. 2002;18(2):113-23.
10. Ristić V, Miljković M, Bjelobrk M, Rašović P, Milankov V. Donor site pain after anterior cruciate ligament rekonstruction. Med Pregl. In press 2024.
11. Ristić V, Ilić M, Bjelobrk M, Harhaji V, Milankov V. Cyclops syndrome: a complication after anterior cruciate ligament reconstruction. Med Pregl. 2019;72(1-2):17-24.
12. Milankov M, Kecojević V, Rašović P, Kovačević N, Gvozdenović N, Obradović M. Disruption of the knee extensor apparatus complicating anterior cruciate ligament reconstruction. Acta Chir Iugosl. 2013;60(2):13-21.
13. Kerimoğlu S, Koşucu P, Livaoğlu M, Yükünç I, Turhan AU. Magnetic resonance imagination of the peroneus longus tendon after anterior cruciate ligament reconstruction. Knee Surg Sports Traumatol Arthrosc. 2009;17(1):35-9.
14. Rhatomy S, Asikin AIZ, Wardani AE, Rukmoyo T, Lumban-Gaol I, Budhiparama NC. Peroneus longus autograft can be recommended as a superior graft to hamstring tendon in single-bundle ACL reconstruction. Knee Surg Sports Traumatol Arthrosc. 2019;27(11):3552-9.
15. Ertogrul R, Varol A, Oc Y, Kilinc BE. Is peroneus longus allograft good alternative for anterior cruciate ligament reconstruction: a comparison study. Acta Chir Orthop Traumatol Cech. 2021;88(1):58-62.
16. Bi M, Zhao C, Zhang S, Yao B, Hong Z, Bi Q. All-inside single-bundle reconstruction of the anterior cruciate ligament with the anterior half of the peroneus longus tendon compared to the semitendinosus tendon: a two-year follow-up study. J Knee Surg. 2018;31(10):1022-30.
17. Tjoumakaris FP, Herz-Brown AL, Bowers AL, Sennett BJ, Bernstein J. Complications in brief: anterior cruciate ligament reconstruction. Clin Orthop Relat Res. 2012;470(2):630-6.
18. Claes S, Verdonk P, Forsyth R, Bellemans J. The "ligamentization" process in anterior cruciate ligament reconstruction: what happens to the human graft? A systematic review of the literature. Am J Sports Med. 2011;39(11):2476-83.
19. Iriuchishima T, Yorifuji H, Aizawa S, Tajika Y, Murakami T, Fu FH. Evaluation of ACL mid-substance cross-sectional area for reconstructed autograft selection. Knee Surg Sports Traumatol Arthrosc. 2014;22(1):207-13.
20. Buerba RA, Boden SA, Lesniak B. Graft selection in contemporary anterior cruciate ligament reconstruction. J Am Acad Orthop Surg Glob Res Rev. 2021;5(10):e21.00230.

21. Vranješ M, Vukašinović I, Obradović M, Bjelobrk M, Budinski Z, Milankov M. Morphometric characteristics of the patellar tendon. Med Pregl. 2016;69(Suppl 1):53-8.
22. Pujol N, Fong O, Karoubi M, Beaufils P, Boisrenoult P. Anatomic double-bundle ACL reconstruction using a bone-patellar tendon-bone autograft: a technical note. Knee Surg Sports Traumatol Arthrosc. 2010;18(1):43-6.
23. Shino K, Nakata K, Nakamura N, Toritsuka Y, Horibe S, Nakagawa S, et al. Rectangular tunnel double-bundle anterior cruciate ligament reconstruction with bone-patellar tendon-bone graft to mimic natural fiber arrangement. Arthroscopy. 2008;24(10):1178-83.
24. Herbort M, Tecklenburg K, Zantop T, Raschke MJ, Hoser C, Schulze M, et al. Single-bundle anterior cruciate ligament reconstruction: a biomechanical cadaveric study of a rectangular quadriceps and bone--patellar tendon--bone graft configuration versus a round hamstring graft. Arthroscopy. 2013;29(12):1981-90.
25. Kang HJ, Su YL, Cao HJ, Wang F, Yu DH, Zheng ZM, et al. Arthroscopic single-bundle ACL reconstruction with modified double-layer bone-patellar tendon-bone allograft. Knee Surg Sports Traumatol Arthrosc. 2013;21(9):2066-71.
26. Milankov M, Obradović M, Vranješ M, Budinski Z. Bone-patellar tendon-bone graft preparation technique to increase cross-sectional area of the graft in anterior cruciate ligament reconstruction. Med Pregl. 2015;68(11-12):371-5.
27. Clancy WG, Ray JM, Zoltan D J. Arthroscopic reconstruction of the anterior cruciate ligament. A comparison of patellar tendon autograft and four-strand hamstring tendon autograft. Am J Sports Med. 1999;27(4):444-54.
28. Obradović M, Ninković S, Gvozdenović N, Tošić M, Milinkov M, Dulić O. Tubularization of bone-tendon-bone grafts: effects on mechanical strength and postoperative knee stability in anterior cruciate ligament reconstruction. Medicina (Kaunas). 2023;59(10):1764.
29. Ninković S, Harhaji V, Rašović P, Gvozdenović N, Obradović M. Bone tunnel enlargement after the reconstruction of anterior cruciate ligament using bone-tendon-bone graft. Vojnosanit Pregl. 2018;75(7):682-90.
30. Biau DJ, Tournoux C, Katsahian S, Schranz PJ, Nizard RS. Bone-patellar tendon-bone autografts versus hamstring autografts for reconstruction of anterior cruciate ligament: meta-analysis. BMJ. 2006;332(7548):995-1001.
31. Zhao L, Lu M, Deng M, Xing J, He L, Wang C. Outcome of bone-patellar tendon-bone vs hamstring tendon autograft for anterior cruciate ligament reconstruction: a meta-analysis of randomized controlled trials with a 5-year minimum follow-up. Medicine (Baltimore). 2020;99(48):e23476.

32. Xie X, Liu X, Chen Z, Yu Y, Peng S, Li Q. A meta-analysis of bone-patellar tendon-bone autograft versus four-strand hamstring tendon autograft for anterior cruciate ligament reconstruction. Knee. 2015;22(2):100-10.
33. Ninković S. Uvećanje koštanog kanala u butnoj kosti i golenjači nakon rekonstrukcije prednjeg ukrštenog ligamenta kolena [dissertation]. Novi Sad: Univerzitet u Novom Sadu, Medicinski fakultet; 2011.
34. Taylor DC, DeBerardino TM, Nelson BJ, Duffey M, Tenuta J, Stoneman PD, et al. Patellar tendon versus hamstring tendon autografts for anterior cruciate ligament reconstruction: a randomized controlled trial using similar femoral and tibial fixation methods. Am J Sports Med. 2009;37(10):1946-57.

INTEGRACIJA TETIVNOG AUTOKALEMA U KOŠTANOM TUNELU

Marić Dušan

Prednji ukršteni ligament (*ligamentum crutiatum anterius* – LCA) je kratka, napeta, intraartikularna, ekstrasinovijalna struktura čija je uloga kontrola rotatornih pokreta i prednje translacije femura u odnosu na fiksiranu tibiju. Formira se procesima involucije i maturacije i leži u ekstrasinovijalnom okruženju. Kod odraslih osoba dugačak je oko 35 mm, prečnika 11 mm, i vaskularizuje ga srednja arterija kolena (*a. media genus*). Pored stabilnosti, preko mehanoreceptora, LCA igra ulogu i u propriocepciji kolena. LCA je podeljen na dva dela – manji anteromedijalni i znatno veći, posterolateralni deo. U literaturi je opisan i povrememo prisutan intermedijarni snop (1).

LCA je prilagođen različitim funkcijama. Pored stabilizacije kolena, delimično vrši funkciju apsorpcije sile što menja njegove histološke osobine. Sastoji se od multiplih snopova kolagena povezanih i grupisanih u vlakna, od kojih veliki broj čini supfascikularne jedinice, prečnika 100–250 mikrona, okružene omotačem endotenonom. Grupe od oko 20 takvih jedinica formiraju fascikule. Fascikuli mogu ležati longitudinalno ili spiralno oko longitudinalne osovine ligamenta između kostiju. Prednja ukrštena veza ima okružujući paratenon sa vaskularnim i neuralnim elementima. Dijametar kolagenih fibrila je najveći u distalnom delu LCA, a smanjuje se prema proksimalnom kraju ligamenta. Ukrštene veze sadrže više glikozoaminoglikana, te i više vezane vode, u odnosu na tetive, što omogućava funkciju ligamenta kao amortizujućeg sistema.

Koštano-tetivni spoj je specijalizovana regija mišićno-tetivne jedinice gde se tetiva pripaja za kost i gde visokoelastična tetiva prenosi silu čvrstoj kosti. Spoj je podeljen u četiri zone (2, 3): zona tetive, zona fibrozne hrskavice, zone mineralizovane fibrozne hrskavice i kost.

Vaskularizacija tetiva je trostruka – krvnim sudovima iz mišića, kostiju i okolnog periosta koji okružuje osteotetivni spoj i krvnim sudovima koji okružuju tetivu (paratenon, mesotenon i sinovijalna ovojnica). Tetivno tkivo je sa malim metaboličkim zahtevima, te ima mali krvni protok u odnosu na ostala tkiva (4).

FAZE INTEGRACIJE TETIVNOG KALEMA U KOŠTANOM TUNELU NAKON REKONSTRUKCIJE LCA

LCA je struktura koja kontroliše rotacijske pokrete i prednju translaciju femura u odnosu na fiksiranu tibiju. Ruptura ligamenta se obično dešava traumatski, najčešće kao posledica uvrtanja noge pod opterećenjem. Povrede su najčešće

posledica nekontaktne ozlede, kao što su pokreti fleksije–valgus–spoljašnja rotacija, fleksija–varus–unutrašnja rotacija, forsirana spoljašnja rotacija ili hiperekstenzija. Oteklina i nedostatak kontakta između krajeva ligamenta otežavaju uspešno zarastanje.

Često je potrebna hirurška zamena ligamenta upotrebom kalema, pri čemu se najčešće koriste autogeni kalemovi poput centralne trećine patelarne tetive ili tetrafascikularnog kalema tetiva polužilastog mišića i unutrašnjeg pravog mišića buta. Cilj rekonstrukcije je vraćanje stabilnosti kolena, smanjenje učestalosti povreda meniskusa i zaštita hrskavične površine koje nose opterećenje. Rekonstrukcija nije uvek uspešna. Ima više razloga za rekurentnu nestabilnost, uključujući neuspeh integracije kalema.

Idealan kalem za rekonstrukciju prednjeg ukrštenog ligamenta bi trebalo da ima mikroskopsku strukturu i biomehaničke karakteristike slične prirodnom ligamentu, uz zadržanu funkcionalnost. Ligament se veže na kost preko četiri histološke zone: ligament, nekalcificirana fibrozna hrskavica, kalcificirana fibrozna hrskavica i kost. Važno je odrediti optimalan položaj i fiksaciju kalema unutar koštanog tunela, kako bi se osigurala stabilnost kolena i smanjilo pomicanje kalema.

Jedan od najvećih izazova u rekonstrukciji LCA je fiksacija kalema, koja može biti izvedena na različite načine, uključujući upotrebu interferentnih šrafova, poliesterskih traka, titanijumskih dugmadi ili šavova. Inicijalna tenzija kalema igra ključnu ulogu u stabilnosti kolena nakon rekonstrukcije, pri čemu je važno postići ravnotežu između čvrstoće i fleksibilnosti kalema. Takođe, širenje koštanog tunela se može pojaviti nakon ligamentoplastike, što može dovesti do smanjene stabilnosti kolena. To se može povezati s biološkim i biomehaničkim faktorima, te zahteva pažljivo praćenje i rešavanje kako bi se osiguralo uspešno zarastanje.

Na osnovu histoloških studija, utvrđeno je da integracija ligamentnih kalemova ima četiri faze.

Prva faza je akutna inflamacija, koja se javlja odmah nakon operacije. Kada se otpusti povezak (*tourniquet*), koleno se odmah puni krvlju iz eksponirane kosti, što stvara akutni inflamatorni odgovor. U ovom procesu učestvuju ćelije, posebno mezenhimalne ćelije, koje sintetišu matriks. Dolazi do formiranja fibrinskog ugruška i oslobađanja citokina, uključujući transformišući faktor rasta beta (TGF-β) i trombocitni faktor rasta (PDGF), koji su ključni u zarastanju tkiva.

Druga faza je angiogena proliferacija, koja se odvija uz pomoć monocita koji obezbeđuju nutritijente i kiseonik, uz vaskularno endotelijalni faktor rasta (VEGF) i faktor rasta fibroblasta 2 (FGF-2).

Treća faza je proliferacija ćelija, gde fibroblasti razgrađuju matriks i sintetizuju novi ekstracelularni matriks (ECM) koji će zameniti povređeno tkivo ožiljnim vezivnim tkivom. TGF-β 1 ima ključnu ulogu u ovom procesu, jer stimuliše fibroblaste da sintetišu kolagen i druge komponente ECM-a.

Četvrta faza je remodelovanje, gde se sintetisan i razgrađen kolagen reorganizuje i stabilizuje u mrežastu strukturu ožiljka. Ovaj proces takođe regulišu različiti medijatori, uključujući matriks metaloproteinaze (MMPs) i tkivni inhibitori metaloproteinaza (TIMPs). Ova faza je važna za postizanje prave stabilnosti i funkcionalnosti kalema.

Integracija kalemova predstavlja kompleksan proces koji zavisi od više faktora, uključujući pravilnu fiksaciju, vreme zarastanja i interakciju sa domaćinskim tkivom. Stvaranje stabilnog pripoja između kalema i koštanog tunela od suštinskog je značaja za dugoročnu stabilnost i funkcionalnost kalema.

U mnogim studijama su istraživani biološki odgovori na ugradnju kalema i interakciju sa kosti na različitim životinjskim modelima. Uočeni su različiti obrasci zarastanja upotrebom različitih tipova kalemova, kao što su patelarna tetiva i hamstring tetive. Iako su mnoge studije istražile ovu temu, istraživanja na ljudima su ograničena (5, 6). Istraživanja na životinjskim modelima i uzorci dobijeni od pacijenata koji su podvrgnuti reviziji LCA rekonstrukcije pružaju korisne uvide u proces integracije ligamentnih kalemova. Razumevanje ovih histoloških faza integracije može pomoći u razvoju boljih tehnika rekonstrukcije i boljih dugoročnih rezultata.

HAP U REPARACIJI TKIVA

Biomaterijali su materijali koji se koriste za zamenu ili obnavljanje telesnih tkiva i često su u kontaktu s telesnim tečnostima. Postoje različite klasifikacije biomaterijala prema mestu upotrebe, načinu aplikacije i tipu odgovora implant–tkivo. Kalcijum hidroksiapatit (HAp) je jedan od često korišćenih biomaterijala, koji se primenjuje kao keramički materijal za reparaciju koštanog i hrskavičavog tkiva. HAp se može dobiti sintetički i ima blisku strukturu prirodnom kalcijum fosfatu koji se nalazi u kostima. Prilikom sinterovanja praha HAp može se dobiti porozna ili gusta keramika, gde poroznost utiče na povećanje mehaničkih osobina implanta. HAp se koristi i za površinsku modifikaciju metalnih implanata kako bi se poboljšala biokompatibilnost i fiksacija proteze ili implanta.

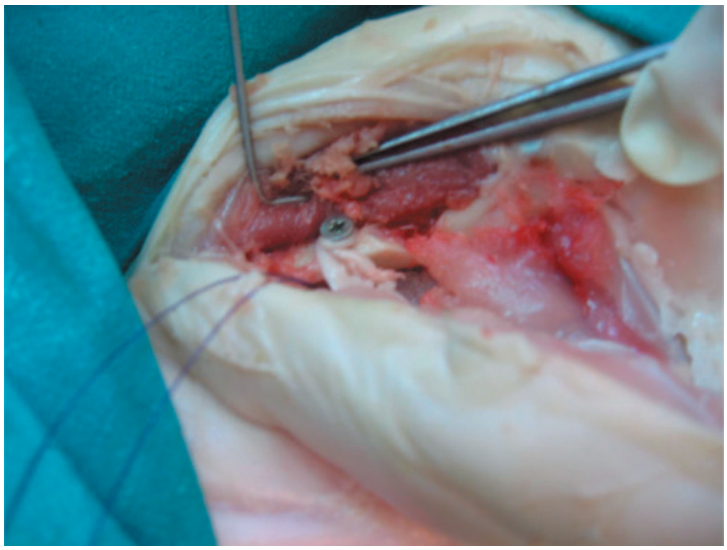

Slika 1. fiksacija grafta u koštanom tunelu



Slika 2. SEM analiza longitudinalnog preseka mesta implatacije tetive u koštanom tunelu



Slika 3. Mesto integracije tetive i kosti uz hidroksiapatit

Uticaj bifaznog kalcijum fosfata na integraciju tetivnog autokalema u koštanom tunelu je ispitan u eksperimentalnim uslovima (7). U eksperimentalnoj proceduri korišćen je prah bifaznog kalcijum fosfata-apatita, sterilisan etilen oksidom i zapakovan u sterilnu plastičnu bočicu. Istraživanje je sprovedeno na 32 skeletno zrela kunića roda činčila prosečne telesne mase 3-3,5 kg. Kunići su preoperativno sedirani. Operacija je obuhvatila postavljanje tetivnog autokalema u koštanom tunelu butne kosti sa primenom bifaznog kalcijum hidroksi apatita (slike 1, 2 i 3). Kontrolna grupa od 15 kunića je podvrgnuta istoj operativnoj proceduri bez primene bifaznog kalcijum hidroksi apatita. Postoperativno, kunićima su davani antibiotici i rastvor Glucosalina. Nakon operacije kunići su bili praćeni tokom šest i 12 nedelja, a zatim žrtvovani kako bi se procenila integracija tetivnog autokalema u koštanom tunelu. Procena je obuhvatala histološku analizu i biomehaničko testiranje uz opterećenje tetive dok se ne dosegne tačka kidanja (slike 4, 5 i 6). Rezultati su bili podvrgnuti statističkoj analizi kako bi se utvrdile razlike između eksperimentalne i kontrolne grupe.

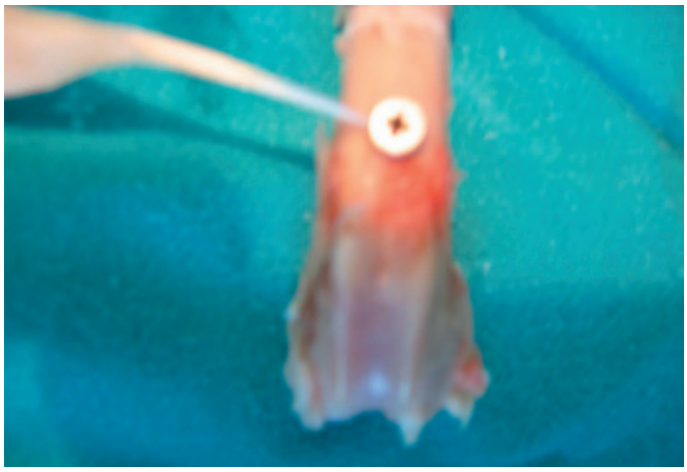

Slika 4. preparat speman za biomehaničko testiranje



Slika 5. Postavljanje preparata u kidalicu



Slika 6. biomehaničko testiranje - izgled preparata nakon kidanja

Makroskopskom analizom tetiva fleksora pokazalo se da odgovara ljudskoj tetivi po svojim osobinama. Histološkom analizom, uočeni su snopovi kolagenih vlakana paralelnog toka između koje su fibrociti ravnomerno raspoređeni. Uzorci nakon implantacije pokazuju da su granule hidroksiapatita raspoređene u prostoru između tetive i kosti. Analiza nakon šest i 12 nedelja pokazala je početak integracije tetive sa hidroksiapatitom i kosti, kao i prisustvo vlakana nalik Šarpejevim.

Biomehaničko testiranje sprovedeno na uzorcima nakon šest i 12 nedelja pokazuje da je snaga kalema značajno povećana nakon 12 nedelja. Takođe, utvrđeno je da srednje vrednosti sile parcijalnog kidanja i sile kompletne rupture značajno variraju između radne i kontrolne grupe nakon 12 nedelja implantacije.

Na osnovu ovih rezultata, zaključeno je da primena bifaznog kalcijum fosfata značajno poboljšava integraciju tetivnog autokalema u koštanom tunelu butne kosti i doprinosi povećanoj jačini koštano-tetivnog spoja, što je od velikog značaja za razumevanje i unapređenje metoda reparacije koštanog tkiva i tetivnih autokalemova kod životinja (7). Ovo istraživanje je važno jer pruža uvid u potencijalne koristi upotrebe HAp u ortopediji i reparaciji koštanog tkiva. Ipak, potrebno su dalja istraživanja za dalje razjašnjavanje mehanizama integracije tetive i za primenu ovih rezultata u kliničkoj praksi.

AKTUELNE STRATEGIJE, ISTRAŽIVANJA I IZAZOVI

U svetu se godišnje izvrši više miliona operacija rekonstrukcije koštanog tkiva, tetivnog i ligamentarnog aparata. Međutim, idealan kalem za rekonstrukciju koji bi reprodukovao biomehaničke funkcije nativnog LCA, uključujući insercione tačke, i dalje je predmet istraživanja. Autologni kalemovi kao što su

kost–patelarna tetiva–kost, hamstring i autokalemi tetive kvadricepsa – u prednosti su zbog njihove snage i manjeg rizika odbacivanja i prenošenja bolesti, prirodne migracije ćelija i faktora rasta, čime podstiču regeneraciju tkiva i čvršći spoj. Pošto su dobijeni iz tela pacijenta, smatraju se najboljim izborom zbog malog rizika odbacivanja tkiva, mada na mestu uzimanja kalema postoji morbiditet, i veći postoperativni bol i incizija. Alograftna tkiva (tkiva od drugog donora) takođe se koriste u rekonstrukciji, ali se dešavaju smanjenja snage rastezanja, produženo zarastanje, rizik od prenošenja bolesti i poteškoće nabavljanja. Sintetički kalemovi nisu pokazali snagu i performansu kao ljudska tkiva i više se ne koriste. Biomehaničke studije su potrebne jer doprinose razumevanju sila unutar kolena, što je važno za primenu u kliničkoj praksi. Pitanja kao što su mesto tunela, tenzioniranje kalema i fiksacija kalema i dalje su predmet razmatranja i evolucije.

Za proučavanje integracije dve različite organske strukture – tetive ili ligamenta i kosti i razumevanju mehanizama povreda LCA, koristi se životinjski model sa kunićima, zbog sličnosti sa ljudskom morfologijom (7). Takođe je istraživano biomehaničko ponašanje rekonstruisanog kolena sa kost–patelarna tetiva–kost kalemom kod ljudi u poređenju sa ranijim studijama na životinjama (8, 9). Cilj je utvrditi kako se povećan prednji laksitet kolena može odraziti na strukturalne osobine kalema. Ispitivanje na modelu pasa je pokazalo negativnu korelaciju između strukturalnih osobina kalema LCA i povećanog prednjeg laksiteta kolena. Povećan prednji laksitet kolena povezan je sa opadanjem strukturalnih osobina kalema prednjeg ukrštenog ligamenta. Ovo ukazuje da kliničke studije koje pokazuju povećani anteriorni pomak tibije u odnosu na femur tokom zarastanja kalema mogu ukazivati da kalem poseduje smanjene strukturalne osobine (10–13).

Mehanizam koji je stvorio inverznu vezu između povećanog prednjeg laksiteta kolena i strukturalnih osobina kalema nije opisan, ali moguće je da je to prouzrokovano hirurškim varijablama koje nisu kontrolisane ili ekscesivnim opterećenjem kalema tokom zarastanja koji dovodi do trajne elongacije kalema. Kontrolisano opterećenje nakon povrede može poboljšati kvalitet i stepen zarastanja, dok preveliko opterećenje može inhibirati oporavak, posebno kod kolena sa kombinovanim povredama.

Poređenjem zarastanja kost–tetiva grupe i kost–kost grupe zaključeno je da je zarastanje kost–kost grupe bilo jače zbog veće zarastajuće površine, što je poboljšalo tenzionalnu jačinu kalema.

Fiksacija interferentnim šrafom je popularna metoda za fiksaciju B–T–B kalema, ali istraživanja ukazuju na nedostatke ove tehnike, uključujući debljinu implantirane tetive na mestu ulaska u koštani tunnel, što dodatno smanjuje tenzionu jačinu tetive.

Biomehaničko ponašanje rekonstruisanog kolena sa kost–patelarna tetiva–kost kalemom kod ljudi se čini superiornije u odnosu na životinjske modele. Međutim, postoje povezanosti između povećanog prednjeg laksiteta kolena i struk-

turalnih osobina kalema LCA, što može imati uticaj na kvalitet i snagu oporavka. Istraživanje pruža uvid u kompleksnost biomehaničkog ponašanja kolena nakon rekonstrukcije i ukazuje na potrebu za daljim istraživanjima kako bi se bolje razumela ova veza i unapredili postupci rekonstrukcije.

Istraživanja u vezi sa histološkim aspektima veza između patelarne tetive i zglobne hrskavice u kolenu kod koza bave se fenomenom ranije strukturalne inkorporacije patelarne tetive s različitim delovima kolena. Otkriveno je da su hondrociti (ćelije hrskavice) brzo reagovali nakon povrede proliferacijom (brzim množenjem) i povećanjem sinteze matriksnih makromolekula (strukturnih komponenti hrskavice) blizu mesta povrede. Istraživana je i povezanost između napetosti na presađeno tkivo (kalem) i prednje strane (anteriorno-posteriornog) laksiteta (fleksibilnosti) pri rekonstrukciji LCA. Ovi podaci sugerišu da se normalan anteriorno-posteriorni laksitet u kolenu koze može obnoviti, a određeni uslovi tenzioniranja mogu dovesti do normalnog laksiteta. Međutim, uočena su i tri ograničenja ovog istraživanja. Prvo ograničenje je velika varijabilnost mera laksiteta kod različitih jedinki koza za svaki uslov tenzioniranja, što ukazuje da optimalni uslovi za jednu jedinku ne moraju odgovarati drugoj. Drugo ograničenje je nemogućnost odabira uslova tenzioniranja koji tačno obnavljaju normalne vrednosti anteriorno-posteriornog laksiteta pod svim uglovima fleksije kolena. Treće ograničenje je to što kriva laksiteta za koleno s rekonstruisanim LCA nema ista svojstva kao koleno s netaknutim LCA kod testova opterećenja. Ovo istraživanje je važno za razumevanje veza između tetive i kosti u kolenu, ali ima i svoja ograničenja koja mogu uticati na interpretaciju rezultata. Potrebno je dalje istraživanje kako bi se bolje razumeli mehanizmi i faktori koji utiču na uspešnost rekonstrukcije ligamenata i veza između tetive i kosti u kolenu kod različitih jedinki i uslova.

Kada dođe do povrede tetive koja zahteva rekonstrukciju, ključni izazov je postizanje čvrstog i funkcionalnog spoja između tetive i koštanog tkiva, a kolagena vlakna su od vitalnog značaja u formiranju ovog spoja. U normalnom stanju, kolagena vlakna tetive organizuju se paralelno sa smerom sile, pružajući odgovarajuću čvrstinu i elastičnost tkivu. Međutim, prilikom povrede tetive, ta vlakna se često prekidaju, čime se narušava kontinuitet i snaga tetive.

Kako bi se ojačala veza između tetive i kosti, istraživači su proučavali različite biomaterijale. Ti materijali mogu delovati kao most između površina tetive i koštane rupe, pružajući oslonac za rast novih ćelija. Neki od ovih biomaterijala uključuju posebno dizajnirane kalemove, koji mogu biti napravljeni od veštačkih materijala ili uzeti iz samog tela pacijenta.

Laboratorijska istraživanja su fokusirana i na razumevanje različitih bioloških faktora koji utiču na proces zarastanja. Na primer, određeni faktori rasta i citokini igraju ključnu ulogu u stimulisanju rasta novih ćelija i formiranju granulacionog tkiva koje ubrzava proces zarastanja.

Jedna od ključnih tačaka istraživanja je optimizacija mehaničkih svojstava materijala koji se koriste za rekonstrukciju. Potrebno je pronaći ravnotežu izme-

đu čvrstoće materijala i njegove elastičnosti kako bi se postigla prirodna funkcionalnost tetive, a istovremeno se sprečilo prekomerno opterećenje na koštanoj strani.

Bolje razumevanje kompleksnih interakcija između tetiva i koštanog tkiva može značajno poboljšati strategije rekonstrukcije, te istraživanja u tom pravcu imaju potencijal da smanje rizik od neuspeha i komplikacija nakon operacija rekonstrukcije tetive i doprinesu bržem oporavku pacijenata. Ključni cilj ovih istraživanja jeste postizanje čvrstog i funkcionalnog spoja između tetive i koštanog tkiva kako bi se pacijentima omogućio potpun oporavak i povratak normalnim aktivnostima (14). Međutim, postizanje uspešne integracije između ova dva različita tkiva nije nimalo jednostavno zbog njihove različite strukture i funkcije.

NOVE PERSPEKTIVE – INOVACIJAMA KA UNAPREĐENJU ISHODA

Upotreba bioaktivnih materijala i biomaterijala omogućuju specifično i targetirano dizajniranje u cilju podsticanja rasta novih ćelija i vaskularizacije oko mesta rekonstrukcije. Na taj način se potpomaže stvaranje novog tkiva koje će omogućiti bolje povezivanje između tetive i koštane rupe. Da bi se postigla optimalna funkcionalnost, materijali za rekonstrukciju moraju biti dovoljno čvrsti da izdrže opterećenje i pruže stabilnost, ali istovremeno dovoljno elastični da oponašaju prirodna svojstva tetive. Pored toga, mogućnosti primene bioloških faktora rasta i terapije matičnim ćelijama dodatno se može poboljšati proces zarastanja i regeneracije (15–18). Ove inovativne terapije mogu značajno ubrzati oporavak pacijenata i smanjiti vreme rehabilitacije.

Uz sve navedeno, napredak u oblasti bioinženjeringa i 3D štampanja takođe je otvorio nove perspektive za rekonstrukciju tetiva. Moguće je kreirati posebno prilagođene kalemove i materijale koji odgovaraju individualnim potrebama pacijenata, što bi moglo dodatno personalizovati pristup lečenju i značajno unaprediti ishode operacija rekonstrukcije.

Istraživanja kontinuirano napreduju s ciljem pronalaženja najefikasnijih, najsigurnijih i najinovativnijih tehnika za rekonstrukciju tetiva i njihovo povezivanje s koštanim tkivom. Sveobuhvatno razumevanje bioloških, mehaničkih i terapijskih aspekata ovog procesa ključno je za dalji razvoj u ovoj oblasti i pružanje optimalne zdravstvene nege pacijentima s povredama tetiva.

LITERATURA

1. Amis AA, Dawkins DP. Functional anatomy of anterior curcial ligament. J Bone Joint Surg Br. 1991;73(2):260-7.
2. Cooper RR, Misol S. Tendon and ligament insertion. A light and electron microscopic study. J Bone Joint Surg Am. 1970;52(1):1-20.
3. Evans EJ, Benjamin M, Pemberton DJ. Fibrocartilage in the attachment zones of the quadriceps tendon and patellar ligament of man. J Anat. 1990;171:155-62.
4. Brockis JG. The blood supply and extensor tendons of the finger in man. J Bone Joint Surgery Br. 1953;35-B(1):131-8.
5. Barber FA. Tripled semitendinosus-cancellous bone anterior cruciate ligament reconstruction with bioscrew fixation. Arthroscopy. 1999;15(4):360-7.
6. Brown CH, Hecker AT, Hipp JA, Myers ER, Hayes WC. The biomechanics of interference screw fixation of patellar tendon anterior cruciate ligament grafts. Am J Sports Med. 1993;21:880-6.
7. Marić D. Uticaj bifaznog kalcijumfosfata na integraciju tetivnog autografta u koštanom tunelu kod kunića [dissertation]. Novi Sad: Univerzitet u Novom Sadu, Medicinski fakultet: 2008.
8. Butler DL, Kay MD, Stouffer DC. Comparison of material properties in fascicle-bone units from human patellar tendon and knee ligaments. J Biomech. 1986;19(6):425-32.
9. Evans EJ, Benjamin M, Pemberton DJ. Fibrocartilage in the attachment zones of the quadriceps tendon and patellar ligament of man. J Anat. 1990;171:155-62.
10. Milankov M, Miljković N, Savić D. Anterior cruciate ligament reconstruction using compressed bone-hamstring-bone graft. Arthroscopy. 2007;23(4):442.el-3.
11. Kernwein GA. A study of implantation into bone. Surg Gynaecol Obstet. 1942;75:794-6.
12. Woo SL, Gomez MA, Sites TJ, Newton PO, Orlando CA, Akesonet WH. The biomechanical and morphological changes in the medial collateral ligament of the rabbit after immobilization and remobilization. J Bone Joint Surg Am. 1987;69(8):1200-11.
13. Kernwein G, Fahey J, Garisson M. The fate of tendon, fascia and elastic connective tissue transplanted into bone. Ann Surg. 1938;108(2):285-90.
14. Gajdobranski Đ, Marić D, Tatić M, Đurić-Nosek D, Mikov A. Osteosinteza Kiršnerovim iglama u lečenju dislociranih suprakondilarnih preloma humerusa kod dece. Med Pregl. 2003;56(7-8):355-61.

15. Dulic O, Rasovic P, Lalic I, Kecojevic V, Gavrilovic G, Abazovic D, et al. Bone marrow aspirate concentrate versus platelet rich plasma or hyaluronic acid for the treatment of knee osteoarthritis. Medicina (Kaunas). 2021;57(11):1193.
16. Dulić O, Lalić I, Janjić N, Rašović P, Gavrilović G, Abazović D. In step with contemporary trends-stem-celltherapy as a key driver of regenerative orthopedics at the Clinical Center of Vojvodina - preliminary data for the treatment of knee osteoarthritis and osteochondral lesions. Med Pregl. 2016;69(Suppl 1):77-84.
17. Maric DM, Velikic G, Maric DL, Supic G, Vojvodic D, Petric V, et al. Stem cell homing in intrathecal applications and inspirations for improvement paths. Int J Mol Sci. 2022;23(8):4290.
18. Petković L, Đan I, Gajdobranski D, Marić D, Petković M. Pediatric femur fractures, epidemiology and treatment. Vojnosanit Pregl. 2011;68(1):9-14.

PRIMENA ALOTRANSPLANTACIJE U HIRURGIJI KOLENA

Savić Dragan, Lekić Igor, Lažetić Filip

Uvođenje transplantacije u svakodnevnu kliničku praksu, kao i antibiotika i vakcinacije, se može smatrati čudom medicine dvadestog veka jer je značajno unapredilo lečenje mnogih bolesti i povreda. Kost je jedna od najčešće transplantarinih tkiva u čitavom svetu. Autokalem je idealni koštani transplantat, ali postoje mnogobrojni problemi u vezi sa mestom njegovog uzimanja i nedostupnosti dovoljne količine. S druge strane alokalem je pristupačan uvek u dovoljnim količinama, ali uz potencijalnu mogućnost prenosa infekcija i pojave neodgovarajućeg imunološkog odgovora. U razvijenim industrijalizovanim zemljama već više od tri decenije su u rutinskoj upotrebi alotransplantati iz koštanih banaka tako da se u SAD tokom jedne godine ugradi oko 500.000 alokalemova. Transplantaciona hirurgija koštano-zglobnog sistema do danas nije previše razvijena u našoj zemlji zbog nedostatka tehničkih i organizacionih uslova. Međutim i pored toga, sada je korišćenje alotransplantata našlo primenu u revizionim artroplastičnim procedurama na zglobu kuka i kolena (1), kod rekonstruktivnih zahvata na ligamentima i tetivama (hronična nestabilnost zgloba kolena i ramena, defekti tetiva), u tumorskoj i spinalnoj hirurgiji, ukočenju zglobova i lečenju različitih traumatskih stanja. Najčešće se u rutinskoj upotrebi koriste nevaskularizovani alotransplantati za čije korišćenje se vezuju problemi revaskularizacije i remodeliranja koštanog, ligamentarnog ili tetivnog tkiva, s obzirom da taj proces treba da bude sinhron i da prati jedan drugog (2).

Imunološki odgovor organizma na koštano-tetivne transplantate je veoma skroman s obzirom na dobro poznatu činjenicu da su ova tkiva hipovaskularizovana i da imaju slabe antigenske osobine (3) tako da je problem odbacivanja transplantata mnogo manje izražen nego u ostalim granama transplantacione hirurgije (1, 3). Zbog slabih antigenskih osobina tkiva pri ovim intervencijama, u rutinskoj upotrebi nije neophodna detaljna tipizacija tkiva niti davanje imunosupresivne terapije, već se svodi na utvrđivanje krvne kompatibilnosti (1, 3). Uspešnost transplantacione hirurgije u koštano-zglobnoj patologiji zavisi i od veličine samog transplantata, jer je dobro poznata činjenica da kod manjih kalemova nastupa brža revaskularizacija i remodeliranje (1, 3). S druge strane veći kalemi daju mogućnost lakše implantacije i fiksacije, a samim tim i zadovoljenje osnovnih biomehaničkih uslova, što doprinosi bržem i boljem fizikalnom lečenju i postoperativnom rezultatu (3).

S obzirom na sve veće zahteve za alotransplantaima nametnula se nužnost formiranja koštanih banaka čiji je osnovni zadatak da pravovremeno obezbede dovoljne količine klinički sigurnih koštano-ligamentarnih alotransplantata, koji poseduju adekvatne biološke i biomehaničke osobine neophodne za njihovu kliničku primenu (1, 4–6). Alotransplantati iz koštane banke moraju biti oslobođe-

ni od svih potencijalno štetnih, transmisivnih oboljenja, a istovremeno zadržati svoj osteogeni potencijal i mehaničku čvrstinu, koji su neophodni za uspešnu kliničku primenu koštanog alotransplantata (2–9).

Alotransplantacija, kao hirurška metoda, je skopčana za više problema, kako zdravstvenih tako i mediko-legalnih. Osnovni zdravstveni problemi odnose se na pitanje transfera određenih bolesti sa donora na primaoca, čuvanja uzetih transplantata u koštanoj banci, moguće infekcije nastale kao posledica neodgovarajućeg skladištenja i kasnije ugradnje. (4, 5, 8, 9). Transplantacija svežih kalema se ne preporučuje jer je moguće preneti neku od zaraznih bolesti, kao AIDS ili hepatitis, izazvati bakterijsku kontaminaciju a isto tako sveže uzeto tkivo ima veći antigenski potencijal nego zamrznuto (2, 3). S obzirom da je najveći problem transplantacione hirurgije, izuzimajući odbacivanje transplantata, infekcija – primenjivani su do sada razni oblici sterilizacije. Mnogi od njih, poput etilen-oksida, gama zračenja, rastvora vodonik-peroksida i joda, pored svojih dobrih antiseptičkih osobina, imaju negativan efekat na samo koštano-ligamentarno tkivo menjanjući njihova biomehanička svojstva, tako da ona gube na snazi i elastičnosti (4, 10). U poslednje vreme nameće se mišljenje da korišćenje sveže zamrznutih ili zamrznuto liofiziranih graftova, uz prethodne virusološke i bakteriološke preglede donora i samog grafta, daju najbolje postoperativne rezultate (3).

Na Klinici za ortopedsku hirurgiju i traumatologiju, Kliničkog centra Vojvodine u Novom Sadu još 1992. godine počelo je korišćenje masivnih kortikospongioznih alotransplanta. Ovaj hirurški rad je u početku bio u sporadičan i u manjem broju i pratio je odgovarajući naučno-istraživački rad tako da je na Klinici za ortopedsku hirurgiju i traumatologiju, Kliničkog centra u Novom Sadu urađeno nekoliko magistarskih i doktorskih teza iz oblasti rekonstrukcije prednjeg ukrštenog ligamenta kolena i korišćenja auto i alotransplantata u ortopedskoj hirurgiji (11–15).

Posle izvesnog zatišja, kada su se stekli svi tehnički uslovi na Klinici za ortopedsku hirurgiju i traumatologiju (nabavka zamrzivača sa temperaturom od -80° C i sva neophodna oprema) i kada je zaživeo program transplantacije u Kliničkom centru Vojvodine u Novom Sadu formirana je 2008. godine koštana banka s tim da je do danas intezivirano korišćenje koštano-ligamentarnih alotransplanata. Da bi se izbeglo prenošenje bakterijskih ili gljivičnih infekcija sa davaoca alotransplantata na primaoca, prilikom rada koštane banke najstrože se pridržava standarda *American Association of Tissue Banks* (AATB) ili *European Association of Musculo-Skeletal Transplantation* (EAMST)/*European Association of Tissue banks* (EATB), koji podrazumevaju: pažljivu selekciju donora, poštovanje strogih pravila pri uzimanju, čuvanju i implantaciji alotransplantata (6, 7). Koštano-ligamentrani kalemovi se uzimaju od živih donora (glave butne kosti nakon resekcije tokom aloartroplastičnih pocedura, tj. ugradnje totalnih proteza kuka) i sa kadavera tokom programa transplantacije u Kliničkom centru Vojvodine u Novom Sadu tako da se u svakodnevnoj rutinskoj praksi koriste sveže zamrznuti transplantati.

U periodu 2011–2017. godine kod 732 pacijenata su ugrađene različite vrste koštano-ligamentranih alotransplantata. Najčešće korišćeni koštani alotransplantati su u revizionim artroplastričnim procedurama na zglobu kuka (Slika 1) i kolena gde je postajao gubitak koštane mase (581 pacijent). Takođe su kod 73 pacijenta korišćeni koštano-ligamentrani alotransplantati (*bone–tendo–bone*) kod hroničnih nestabilnosti ligamenta zgloba kolena tj. u rekonstrukciji prednjeg ukrštenog ligamenta. Istraživanja koja su obavljena na Klinici za ortopedsku hirurgiju i traumatologiju pokazala su da nema statistički značajne razlike između korišćenja auto i alograftova s tim da je stepen pretprljenih bolova u grupi gde su korišćeni kalemovi iz koštane banke značajno slabiji, da postoji bolji estetski efekat i skraćivanje same hirurške intervencije. Koštani alotransplantati su takođe koriščeni u slučajevima zastarelog iščašenja zgloba ramena (5) i kod atrodeza zglobova (20) i prilikom osteosinteze kod 57 pacijenata sa višestrukim prelomima, gde je postojao značajni gubitak koštane mase (gornji okrajak golenjače, nadlaktne kosti i tela butne kosti) (11).



Slika 1. Alograft pripremljen za ugradnju

Uprkos sadašnjoj popularnosti i uspehu rekonstrukcije prednjeg ukrštenog ligamenta korišćenjem *bone–tendo–bone* tehnike, gde su odlični i dobri posteoperativni rezultati registrovani, u zavisnosti od autora, 70–93% (16–19), lako se mogu uočiti njene slabosti. Uzimanje srednje trećine ligamenta patele kao autotransplantata doprinosi razvoju slabosti ekstenzornog aparata kolena, te nastanku kontraktura i pojave ili pojačanja patelo-femoralnog bola i u određenom broju slučajeva i preloma čašice (20, 21). Korišćenje alotransplantata u svakodnevnoj

kliničkoj praksi se do danas odnosio uglavnom na uzimanje ligamenta čašice sa njegovim koštanim pripojima, sa kadavera. Upotreba alotransplantata u rekonstruktivnoj hirurgiji ligamenta kolena je veoma atraktivna alternativa u odnosu na autotransplantate zbog izostanka lokalnih komplikacija i skraćivanja operativnog vremena. Takođe zahteva mini-inciziju, koja za posledicu ima minimalno oštećenje tkiva i teško uočljiv ožilljak, što omogućuje bržu i lakšu rehabilitaciju. Pri hirurškom zahvatu takođe postoji mogućnost izbora veličine i većeg broja transplantata koji su neophodni pri multiplim rekonstrukcijama ligamenata i eventualnim revizionim zahvatima kod neuspešnog ishoda prethodne operacije. U prilog korišćenja alotransplantata idu i objavljeni postoperativni rezultati. koji su pokazali praktično isti uspeh kao u slučaju upotrebe autotransplatata tj. srednje trećine ligamenta s tim da je jedina razlika u postojanju nešto manje stabilnosti. S obzirom da se transplantacija svežih kalema ne preporučuje zbog mogućnosti prenosa nekih od zaraznih bolesti, kao AIDS ili hepatitis (2), i većeg antigenskog potencijala u odnosu na zamrznuti transplantat nameće se mišljenje da korišćenje sveže zamrznutih ili zamrznutih liofiziranih graftova daju najbolje postoperativne rezultate (22–24).

Alotransplantacija ukrštenih veza, obično prednje zbog lakšeg hirurškog pristupa, obavljena je samo u par slučajeva na eksperimentalnim životinjama (25–27). Jedno od istraživanja supstitucije ukrštenih ligamenata kolena homotransplatacijom obavljena je na Klinici za ortopedsku hirurgiju i traumatologiju, Kliničkog centra Vojvodine u Novom Sadu u dve faze (27).

Prva faza istraživanja e sastojala od eksperimentalno-hirurškog rada, a u drugoj su se obavila morfološka istraživanja, ispitivanje snage i otpornosti transplantiranih ligamenta, te obrada dobijenih podataka. Eksperimantalno-hirurški deo istraživanja je sproveden na 35 eksperimentalnih životinja (pas – *Canis familiaris*) kada je hirurška intervencija obavljena na jednom od kolena eksperimentalnih životinja dok je drugo predstavljalo deo kontrolne grupe pri ispitivanju snage i otpornosti transplantiranih ligamenata. Grupi od 18 eksperimentalnih životinja je izvršena transplantacija svežih ligamenata a kod druge grupe od 17 životinja po vađenju transplantata vršilo se duboko zamrzavanje ligamenata te je transplantacija rađena dve nedelje nakon prve intervencije.

Eksperimentalne životinje su žrtvovane šest meseci nakon hirurške intervencije. Najpre je izvršeno kliničko ispitivanje stabilnosti operisanog kolena koje se sastojalo od merenja, u milimetrima, antero-posteriorne translacije. Nakon uzimanja transplantiranih ukrštenih veza (sa koštanim pripojem) izvršeno je merenje pomoću milimetarskog lenjira, zatim detaljna makroskopska analiza transplantata i ispitivanje snage i otpornosti transplantiranih ligamenata uz korišćenje normalnog suprotnog kolena kao kontrolne grupe (Slika 2 i 3).

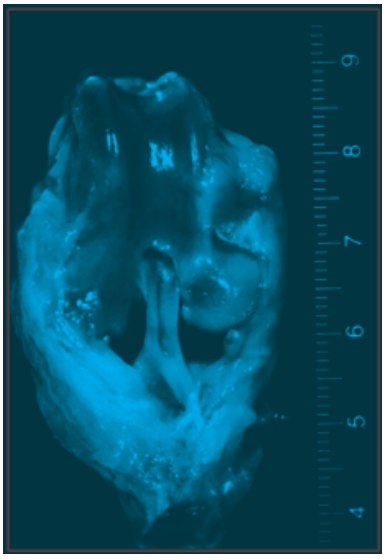

Slika 2.
Alotransplantacija zamrznuti LCA

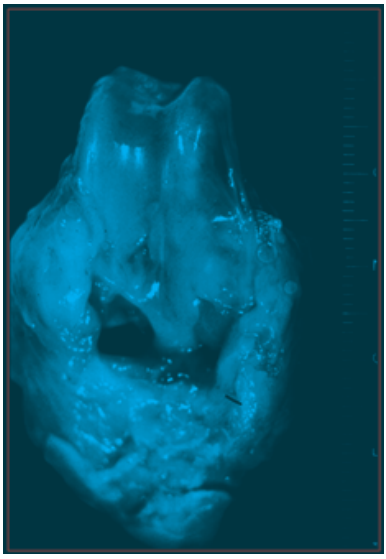

Slika 3.
Alotransplantacija sveži LCA

Kliničkim ispitivanjem stabilnosti operisanih ekstremiteta došlo se do saznanja da su praktično sva operisana kolena bila manje stabilna, nego kod kontrolne grupe, odnosno antero-posteriorno pomeranje je bilo veće od 2 mm. Histološka obrada preparata je pokazala prisustvo nedovoljno diferentovanog ligamentarnog tkiva, što se verovatno odrazilo na biomehanička svojstva, a samim tim na stabilnost zgloba kolena. Transplantirani ligamenti su u svim slučajevima bili na prethodno implatiranim mestima, neprekinutih kontinuiteta, ali uz dobro uočljivu promenu normalne boje, uočena je razlika u debljini odnosno volumenu transplantata, što je dokazano merenjem (slike 2 i 3). Statističkom obradom dobijenih podataka merenja utvrđena je značajna razlika između debljina normalnih ukrštenih veza, koje su služile kao kontrolna grupa, i transplantiranih ligamenata. Razlog za ovu pojavu, što je i dokazano u toku histoloških istraživanja, treba tražiti u činjenici da postoji rastresenost tj. edem tkiva trasnplatiranih ligamenata sa prisutnom inflamatornom reakcijom i prisutnost kolagenih fibrila koji su veći u odnosu na normalne. Očito je da uzrok u ovoj infalmatornoj reakciji treba tražiti u imunološkom odgovoru organizma na transplantatat. Apsolutne vrednosti debljine transplantiranih zamrznutih ligamenata u odnosu na sveže implantirane ukrštene veze su veće, ali ne postoji statistička značajnost.

Reakcija struktura kolena na transplantaciju, kako na sam transferiran ligament tako i na hiruršku intervenciju, bila je različita kako su pokazala makroskopska istraživanja. Stepen reakcije se kretao od praktično zanemarljive, preko srednje, do veoma izražene koja je podrazumevala promene na svim strukturama kolena, tako da je dovodila u nekim slučajevima do potpunog razaranja zgloba kolena. Ono što je interesantno i u čemu su slični rezultati ova dva eksperi-

menta jeste postojanje izraženijih degenerativnih promena na lateralnom kondilu femura i patelofemoralnom zglobu u odnosu na ostale strukture kolena. Upoređivanjem dobijenih rezultata degenerativnih promena na zglobu kolena se može uočiti da je veći broj, apsolutni, pasa gde nije bilo značajnije reakcije, u odnosu na one gde su registrovane promene, u grupi gde je izvršena transplantacija zamrznutih ligamenata, ali nije dokazana statistička značajnost. Mnogo je veći broj srednje izražene reakcije u grupi eksperimentalnih životinja gde je urađena transplantacija zamrznutih ligamenata, dok je veći broj teško izmenjenih kolena registrovan kod onih životinja gde je izvršen transfer svežih ukrštenih veza. Iz ovoga se može izvući zaključak da zamrznuti ligamenti imaju mnogo manji imunološki potencijal tako da je odgovor organizma na njihovu transplantaciju mnogo manji nego u slučaju transplantacije svežih ukrštenih veza. Ovo ide u prilog tezi da duboko zamrzavanje smanjuje imunogenost koštano-ligamentarnog tkiva (3, 21, 23) i da ga obavezno treba koristiti u transplantacionoj hirurgiji.

Mikroskopska istraživanja su pokazala prisustvo hijaline degeneracije u predelu velikih kolagenih fibrila što ukazuje samo na nedovoljnu ishranu tj. vaskularizaciju ovog tkiva. S druge strane evidentirano je prisustvo rastresitog vezivnog tkiva, koje se nalazilo među kolagenim fibrilima, bogatog krvnim sudovima. Moguće objašnjenje za manju snagu i otpornost neoligamenata, koja je registrovana pri kidanju, verovatno treba tražiti u prisustvu debelih kolagenih vlakana sa hijalinom degeneracijom i rastresitog vezivnog tkiva, tj. neidealnog procesa remodelacije transplantata. Takođe je konstatovana revaskularizacija transplantata koja u potpunosti podseća na vaskularizaciju neizmenjenih ukrštenih veza kolena a takođe su registrovana pojedina nervna vlakna koja bi mogla da imaju mehanoreceptornu ulogu. Ovi ohrabrujući rezultati ukazuju na to da bi trebalo vršiti transplantaciju ukrštenih ligamenata kolena, jer na osnovu informacija koje centralni nervni sistem dobija od mehanoreceptora, on procenjuje brzinu, pravac kretanja, ubrzanje i poziciju zgloba kolena i na taj način reguliše kretanje svake individue.

Ovo istraživanje je pokazalo, poput mnogih drugih (23–26), da se može uspešno, bez većih komplikacija, vršiti transplantacija ligamentarnog tkiva. Velika prednost upotrebe alotransplantata je u tome što hirurg ima mogućnost korišćenja većeg broja ligamenata i odabira odgovarajuće dužine. Na osnovu do sada prikazanog može se zaključiti da je budućnost tretmana hroničnih nestabilnosti kolena u rutinskom korišćenju alotransplantata ukrštenih veza kolena sa svojim koštanim pripojima uzetih sa kadavera tj. iz koštane banke (27, 28).

Zašto se upotreba alotransplantata ukrštenih ligamenata čini povoljnijim rešenjem od autotransplantata ligamenta patele u tretmanu nestabilnosti kolena? Intaktna prednja ukrštena veza kolena poseduje relativno komplikovan raspored kolagenih vlakana, tako što su njegovi snopovi uvrnuti jedan oko drugog, dok su kod ligamenta čašice kolagena vlakna jednostavno uzdužno postavljena. Ovaj specifičan odnos snopova ligamenta je važan za funkciju, jer se zatežu kroz različite faze pokreta kolena, dok to nije moguće u slučaju paralelno postavljenih

vlakana. Takođe je važna inervacija ukrštenih ligamenata kolena koja je specifična i odraz je biomehaničkih uslova. Proprioceptivna vlakna tj. mehanoreceptori imaju ulogu prenosilaca tako što aktiviranu silu jednog sistema konvertuju u silu koji aktivira drugi sistem. Mnogo važniji mehanoreceptori pretvaraju fizičke stimulanse, koji se javljaju tokom kretanja, u specifični neuralni signal koji se aferentnim vlaknima prenosi u centralni nervni sistem koji kontroliše i reguliše sve pokrete, voljne i nevoljne. Može se pretpostaviti da inervacija koja nastaje nakon transplantacije ligamenata patele ne može ni približno biti slična normalnom odnosu i koncentraciji nervnih vlakana tako da se nameće alotransplantacija same prednje ukrštene veze.

LITERATURA

1. Ristic V, Ninković S, Harhaji V, Milankov M. Causes of anterior cruciate ligament injuries. Med Pregl. 2010;63(7-8):541-5.
2. Friedlaender E. Current concepts review: bone banking. J Bone Joint Surg Am. 1982;64-A:307-11.
3. Lemaire R, Masson J. Risk of transmission of blood-borne viral infection in orthopaedic and trauma surgery. J Bone Joint Surg Br. 2000;82(3):313-23.
4. Miljković N, Ercegan G, Harhaji V. Complications of revision hip arthroplasty using fresh bone allografts. Med Pregl. 2007;60(9-10):457-63.
5. Asselmeier A, Caspari RB, Bottenfield S. A review of allograft processing and sterilization techniques and their role in transmission of the human immunodeficiency virus. Am J Sports Med. 1993;21(2):170-5.
6. Buck E, Malinin I, Brown D. Bone transplantation and human immunodeficiency virus: an estimate of risk of aquired immunodeficiency syndrome (AIDS). Clin Orthop Relat Res. 1989;(240):129-36.
7. Standards for tissue banking. McLean, VA: American Association of Tissue Banks (AATB); 1991.
8. Common standards for musculoskeletal tissue banking. Vienna: European Association of musculo-skeletal transplantation (EAMST)/European Association of Tissue Banks (EATB); 1997.
9. Tomford W, Starkweather J, Goldman H. A study of the clinical incidence of infection in the use of banked allograft bone. J Bone Joint Surg. 1981;63-A:244-8.
10. Journeaux F, Johnson N, Bryce L. Bacterial contamination rates during bone allograft retrieval. J Arthroplasty. 1999;14(6):677-81.
11. Smith RA, Ingels J, Lochemes J, Dutkowsky P, Pifer LL. Gamma irradiation of HIV-1. J Orthop Res. 2001;19(5):815-9.
12. Savić D. Alotransplantacija u ortopedskoj hirurgiji. Med Pregl. 2012;65(5-6):189-90.

13. Milankov M, Gojković Z. Six decades of development. Med Pregl. 2016;69(Suppl 1):7-9.
14. Ercegan G. Rekonstrukcija artikularne površine kondila tibije slobodnim osteohondralnim transplantima [dissertation]. Novi Sad: Univerzitet Novi Sad, Medicinski fakultet; 1990.
15. Miljković N. Primena koštanih alotransplantata u revizionim operacijama nakon ugradnje totalne proteze kuka [dissertation]. Novi Sad: Univerzitet Novi Sad, Medicinski fakultet; 2003.
16. Ninković S. Uvećanje koštanog kanala u u butnoj kosti i golenjači nakon rekonstrukcije prednjeg ukrštenog ligamenta kolena [dissertation]. Novi Sad: Univerzitet Novi Sad, Medicinski fakultet; 2012.
17. Noyes FR, Barber Westin SD. A comparison of results in acute and chronic anterior cruciate ligament ruptures of arthroscopically assisted autogenous patellar tendon reconstruction. Am J Sports Med. 1997;25(3):460-71.
18. Rackemann S, Robinson A, Dandy DJ. Reconstruction of the anterior cruciate ligament with an intra-articular patellar tendon graft and an extra-articular tenodesis. Results after six years. J Bone Joint Surg Br. 1991;73(3):368-73.
19. Aglietti P, Buzzi R, Andria SD, Risaneschi A, Zaccherotti G. Reconstruction of the chronically lax anterior cruciate ligament using the middle third of the patellar tendon. A 3-9 year folow-up. Ital J Orthop Traumatolog. 1991;17(4):79-90.
20. O' Brien SJ, Warren RF, Pavlov H, Panariello R, Wickiewicz TL. Reconstruction of the chronically insufficient anterior cruciate ligament with the central third of the patellar ligament. J Bone Joint Surg Am. 1991;73(2):278-86.
21. Yasuda K, Tsujino J, Ohkoshi Y, Tanabe Y, Kaneda K. Graft site morbidity with autogenous semitendinosus and gracilis tendons. Am J Sports Med. 1995;23(6):706-14.
22. Milankov M, Rašović P, Kovačev N, Milović M, Bojat V. Prelom čašice kolena posle rekonstrukcije prednjeg ukrštenog ligamenta. Med Pregl. 2012;65(11-12):476-82.
23. Shapiro MS, Freedman EL. Allograft reconstruction of the anterior and posterior cruciate ligaments after traumatic knee dislocation. Am J Sports Med. 1995;23(5):580-7.
24. Strinham DR, Pelmas CJ, Burks RT, Newman AP, Marcus RL. Comparison of anterior cruciate ligament reconstructions using patellar tendon autograft or allograft. Arthroscopy. 1996;12(4):414-21.
25. Levitt RL, Malinin T, Posada A, Michalow A. Reconstruction of anterior cruciate ligaments with bone-patellar tendon-bone and achilles tendon allografts. Clin Orthop. 1994;(303):67-78.

26. Jackson DW, Grood ES, Arnoczky SP, Butler DL, Simon TM. Freeze dried anterior cruciate ligament allografts. Preliminary studies in a goat model. Am J Sports Med. 1987;15(4):295-303.
27. Vasseur P, Rodrigo J, Stevenson S, Clark G, Sharkey N. Replacement of the anterior cruciate ligament with a bone-ligament-bone anterior cruciate ligament allograft in dogs. Clin Orthop Relat Res. 1987;(219):268-77.
28. Savić D. Transplantacija ukrštenih ligamenata kolena u eksperimentalnim uslovima [dissertation]. Novi Sad: Univerzitet Novi Sad, Medicinski fakultet; 1999.
29. Mikić Ž. Ercegan G, Somer L, Somer T, Vukadinović S. Eksperimentalna hirurgija kolena u psa. Novi Sad: Društvo lekara Vojvodine; 1987.

ALL INSIDE REKONSTRUKCIJA PREDNJE UKRŠTENE VEZE KOLENA

Nestorovski Zoran, Vangelovska Zorica, Maneva Ana Marija

Prednji ukršteni ligament je najčešće proučavan ligament u ortopedskim istraživanjima, jer je to najčešće povređen element kolenskog zgloba. Zbog toga je PUL bio glavni fokus studija poslednjih decenija, a njegov značaj i fundamentalna uloga u stabilnosti kolena dovela je do značajnog obima istraživanja o njegovoj anatomiji[1], fiziologiji [2], biomehanici [3], operativne tehnike tokom njegove rekonstrukcije kao i rehabilitacije. Nesumnjiv je klinički značaj adekvatnog hirurškog lečenja povreda prednjeg ukrštenog ligamenta, čija incidencija poslednjih decenija raste kako razvojem saobraćaja tako i sve većim učešćem ljudi u rekreativnim i profesionalnim sportskim aktivnostima. Resocijalizacija i povratak sportskim aktivnostima uglavnom mladih pojedinaca nakon ovakvih povreda kolena, smanjenjem troškova lečenja i rehabilitacije čine istraživanje društveno opravdanim. Većina studija je usmerena na izbor grafta, način njegove fiksacije, rezultat i postoperativnu rehabilitaciju. *All inside* tehniku prvi je opisao Morgan 1995. godine. U početku je postupak izveden pomoću kompozitnog grafta kost–tetiva–kost koji je fiksiran metalnim interferentnim zavrtnja. Nakon toga, 2006. godine, Lubovic (*Lubowitz*) je objavio belešku o *All inside* tehnici sa transtibijalnom obradom femoralnog i tibijalnog kanala, koristeći *RetroCutter* (*Arthrex*).[4]. U 2007. godini Smit (*Smith*) je opisao modifikaciju *Lubowitz* tehnike, bušenjem femoralnog kanala kroz anteromedijalni portal sa apsorbirajućim *TransFix* pinom. Prednost ove promene odnosi se na bušenje femoralnog kanala koje se vrši kroz anteromedijalni portal, jer su mnoge studije pokazale bolju lokalizaciju istog u odnosu na njegovu transtibijalnu obradu, posebno zbog izbegavanja vertikalnog postavljanja grafta. Sledeći razvoj u evoluciji svih *all inside* procedura je povezan sa *Flip Cutter* (retrogradnim razvrtačem), koji je zapravo pin (3,5 mm) i razvrtač u jednoj celini, odnosno nakon umetanja *outside-in* okretanjem dugmeta, pin se pretvara u razvrtač sa potrebnim prečnikom za retrogradno bušenje. Minimalno invazivna procedura u artroskopskoj rekonstrukciji prednjeg ukrštenog ligamenta pod nazivom *All inside* tehnika je opisana kao tehnika sa slepim koštanim tunelima butne kosti i tibije, uz zaštitu spoljašnjeg korteksa za fiksaciju grafta [5]. Značajna prednost je upotreba samo semitendinosus mišića u obliku kvadriplikacije za pripremu grafta. Gornja i donja fiksacija je sa *Tight Rope RT* (*Arthrex*), bez upotrebe zavrtnja. Takođe, ova tehnika može biti najbolja opcija kod mlađih pacijenata sa nezatvorenim epifiznim pločama za rast, kako bi se očuvao fiziološki rast skeleta [6] .

Indikacije za hirurško lečenje

- Povrede prednjeg ukrštenog ligamenta kod aktivnih osoba sa funkcionalnom nestabilnošću.
- Povrede kod dece jer omogućava izbegavanje ploča rasta.
- Minimalno invazivna tehnika, indikovana kod pacijenata koji imaju problem sa postoperativnim bolom.
- Revizijske procedure – suspenzorni mehanizam olakšava fiksaciju grafta na butnu kost i tibiju.

Karakteristike grafta tetive mišića semitendinosus

Prednosti

- Lako dostupan za žrtvovanje [7]
- Minimalno oštećenje tkiva donora
- Kozmetički prihvatljive kožne incizije
- Lako prodiranje grafta kroz koštane kanale
- Očuvanje femoro-patelarnog kompleksa
- Visoke vrednosti početne zatezne sile grafta
- Nizak rizik od *cyclops sy*
- Promenljivi prečnik grafta
- Promenljiva dužina grafta [8]

Nedostaci

- Krvarenje mekog tkiva na mestu žrtvovanja tetiva
- Kompleksna priprema grafta
- Slabljenje agonista prednjeg ukrštenog ligamenta
- Potenciranje medijalne nestabilnosti
- Složenija fiksacija grafta
- Produžena oseointegracija grafta
- Bol pri dubokoj fleksiji kolena [9]

U studiji autora korišćen je graft mišića semitendinosus u obliku kvadriplikacije. Prema studiji Goradija (*Goradi*) i saradnika, srednja maksimalna čvrstoća ovog tipa grafta je 3520 N, a krutost 8,18 N/mm. Nakon preopterećenja transplantata iznad ovih vrednosti, dolazi do pucanja grafta na mestima pričvršćivanja.[10] U periodu od 4, 8 i 12 nedelja, čvrstoća grafta ostaje ista, a krutost se povećava i iznosi 21,1 N/mm u četvrtoj i 46,7 N/mm u osmoj nedelji. Posle ovog vremenskog intervala vrednost ostaje ista.

Tehnika izvođenja All inside procedure za rekonstrukciju prednjeg ukrštenog ligamenta

Ova pripremna procedura je u osnovi slična standardnoj rekonstrukciji PUL-a. Pacijent se postavlja u supinacioni položaj na operacionom stolu. Donji ekstremitet je postavljen na automatski držač kolena. Sa postavljenom turnikom (280 mm H), operativno lečenje počinje artroskopijom kolenskog zgloba. Koriste se standardni artroskopski portali – anterolateralni i anteromedijalni. Radi se dijagnostička artroskopija, istovremeno se interveniše na svakoj drugoj intraartikularnoj patologiji (povreda meniskusa – sutura ili parcijalna meniscektomija) i uklanjaju se ostaci pokidanog prednjeg ukrštenog ligamenta. Nakon artroskopske potvrde rupture prednjeg ukrštenog ligamenta, tetiva semitendinosus se žrtvuje. Za razliku od prve metode, sada sa posteromedijalnim rezom (u predelu poplitealne jame) žrtvujemo samo tetivu mišića semitendinosus i iz nje se priprema graft. Pri proksimalnoj inserciji žrtvovanje tetive mišića semitendinosus vrši se otvorenim striperom, dok se ka distalnom umetanju (pričvršćivanje tibije) žrtvuje kratkim zatvorenim striperom. Prvo se tetiva očisti od okolnih mišićnih struktura, a zatim se višak dužine ukloni sa strane mišićno-tetivnog spoja. Dužina grafta treba da bude manja od zbira dužine femoralnog dela, intraarttikularnog dela, plus dužina tibijalnog dela.

Odgovarajuća dužina grafta je od presudnog značaja za njegovu fiksaciju i konačno zatezanje. Dužina grafta ne bi trebalo da prelazi 60 ili 65 mm (u zavisnosti od intraartikularnog dela). Priprema grafta se sastoji od obrade mišića semitendinosus u obliku kvadriplikacije, na posebnoj dasci sa držačima koji određuju njegovo zatezanje (Nm), čija se dva kraja prenose kroz petlju sa titanijumskom zakovicom za ekstrakortikalno fiksiranje, dok su snopovi između njih zašiveni hirurškim koncem visoke čvrstoće koji se ne apsorbuje (*Fiber Wire 1*). Na graftu (dužine 60–65 mm) markerom su obeleženi femoralni, intraartikularni i tibijalni deo (20 mm, 20–25 mm, 20 mm) [Slika 1a].



Slika 1a. Obrađeni graft

Za razliku od standardne operativne tehnike, kod ove metode vizuelizacija i identifikacija anatomske pozicije proksimalne insercije PUL-a se vrši artroskopskom kamerom postavljenom kroz anteromedijalni portal. Pruža poboljšanu perspektivu za analizu anatomije femoralnog dela PUL-a. U isto vreme, koleno je u fleksiji od 90 stepeni, odnosno, za razliku od prethodne metode, hiperfleksija kolena nije potrebna. Nakon identifikacije femoralnog pričvršćenja PUL-a, sledi obrada femoralnog kanala. Kroz anterolateralni portal se postavlja posebna vođica za *FlipCutter*-sistem. Vođica se postavlja pod uglom od 20 stepeni u odnosu na transepikondilarnu liniju, odnosno 60 stepeni u odnosu na koronarnu ravan. Bušenje se vrši specijalnim retrogradnim razvrtačima (*FlipCutter*) čija je dimenzija (prečnik) određena prečnikom grafta (Slika 1b).



Slika 1b. Merenje prečnika grafta

FlipCutter se ubacuje u koleno spolja-unutra (*outside-in*), a zatim se pomoću specijalnog dugmeta na bazi postavlja u položaj za retrogradno bušenje. Kontinuiranim bušenjem unazad i upotrebom retrogradne sile, femoralni kanal se probija dok se ne dostigne odgovarajuća dužina. Vođica ne dozvoljava prodor u spoljašnji korteks femura (7 mm). Postavlja se konac koji će kasnije služiti za provlačenje grafta kroz femoralni kanal [Slika 2].

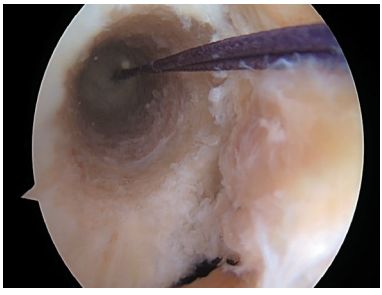

Slika 2. Tretirani femoralni kanal

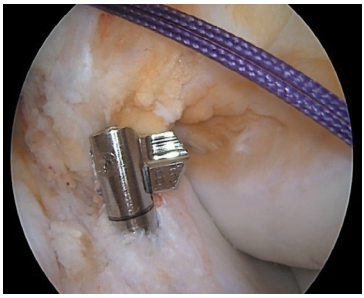

Slika 3. FlipCutter u položaju za bušenje

Sledi obrada tibijalnog kanala artroskopskom kamerom u anterolateralnom portalu. Tibijalni S-vodič *FlipCutter* sistema je postavljen i zaključan pod uglom od 55 do 60 stepeni na mestu distalnog umetanja PUL-a. Rastojanje od najmanje 37 mm rezultira dubinom kanala od 30 mm sa kortikalnim koštanim mostom od 7 mm. *FlipCutter*, čiji je prečnik određen prečnikom tibijalnog dela već pripremljenog grafta, ubacuje se (*outside-in*). Sa *FlipCutter*-om u položaju za bušenje [Slika 3], vrši se retrogradno probijanje tibije dok se ne dobije odgovarajuća dužina. Vođica ne dozvoljava prodor u spoljašnji korteks tibije, ostavljajući koštani most od 7 mm. Izrazita prednost ove metode retrogradne penetracije je u tome što omogućava distalnu fiksaciju grafta metodom suspenzije za razliku od standardne metode interferentnog zavrtnja. Kao i prilikom obrade femoralnog kanala, ovde se postavlja konac koji će kasnije služiti za provlačenje grafta kroz tibijalni kanal. (Slika 4)

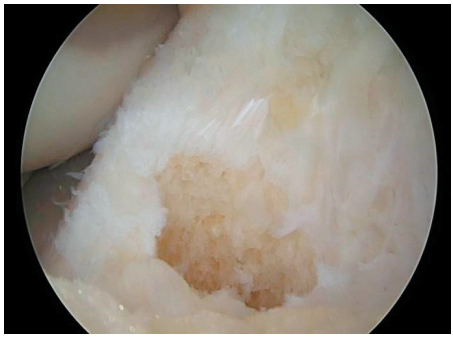

Slika 4. Obrađen tibijalni kanal

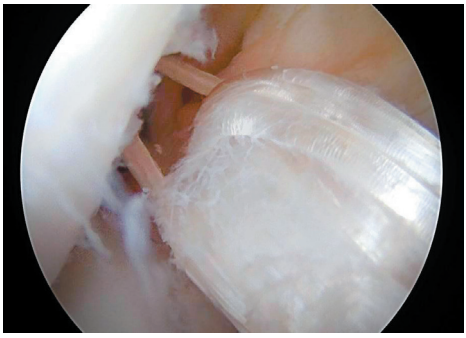

Slika 5. Provlačenje grafta

Važan trenutak je da između šavova ne sme biti „mekotkivnog mosta“, jer to predstavlja veliki problem prilikom provlačenja grafta. Nakon pripreme koštanih kanala, sledi provlačenje grafta koji se, za razliku od klasične metode, provlači kroz anteromedijalni artroskopski portal, prvo u femoralni kanal, gde se ugrađuje do 15 mm, a zatim u tibijalni kanal, takođe do 15 mm. [Slika 5].

Zatezanje grafta se izvodi u 15 do 20 stepeni fleksije kolena, omogućavajući najmanje 20 mm grafta u svakom kanalu. Graft koji je predugačak spušta se na dno kanala i stoga nije prihvatljiv, odnosno ne može se pravilno zategnuti. Koleno pomeramo kroz njegov opseg kretanja, a dodatna napetost se može primeniti povlačenjem konaca sa butne kosti ili tibije. Završno zatezanje grafta je u punoj hiperekstenziji i neutralnoj rotaciji da bi se sprečilo bilo kakvo prekomerno stezanje kolena i da bi se izbeglo „kočenje zgloba u deformitetu fleksije“ [Slika 6].



Slika 6. Definitivno zatezanje grafta

Pošto se uklanjanje tetive mišića semitendinosus vrši preko posteromedijalne incizije, operativna incizija i postoperativni ožiljak u prednjem delu kolena su minimalni. Nakon toga sledi fiksirajući zavoj na operisanom ekstremitetu. [11]

Postoperativni protokol

Vertikalizacija pacijenta sa opterećenjem operisanog ekstremiteta preko aksilarnih štaka počinje prvog postoperativnog dana. Vežbe opsega pokreta i vežbe izometrijskog jačanja počinju nakon što se kontroliše postoperativni bol [12]. Trening opsega pokreta u zglobovima pomoću mašine za kontinuirano pasivno kretanje počinje dva dana nakon intervencije. Cilj treninga je postizanje 90° fleksije kolena do dve nedelje i 120° fleksije kolena do četiri nedelje nakon operacije [13]. Tri meseca nakon operativnog lečenja, pacijentima je dozvoljeno da trče i voze bicikl. Počinju da treniraju određene sportove 4–6 meseci nakon operativnog lečenja i mogu se vratiti prethodnoj sportskoj aktivnosti osam meseci nakon operativnog lečenja.[14]

Prednosti All inside tehnike

Tehnika *All inside* je novi hirurški zahvat u rekonstrukciji prednjeg ukrštenog ligamenta kolena. Ova minimalno invazivna tehnika olakšava pacijentima postoperativni period i omogućava im brži oporavak. Prednosti *All inside* rekonstrukcije prednjeg ukrštenog ligamenta su posebno dragocene za sportiste ili pacijente sa aktivnim životnim stilom. Nakon rehabilitacije, većina pacijenata vraća svoj normalan opseg pokreta. Primena ove metode prilikom rekonstrukcije prednjeg ukrštenog ligamenta minimalnim rezovima na koži omogućava nam

manje postoperativne ožiljke, a takođe nema potrebe za dodatnim artroskopskim portalima tokom intervencije. Korišćenje samo grafta iz mišića semitendinosus, uz očuvanje mišića *gracilis*, omogućava dobru stabilnost kolenskog zgloba nakon hirurškog lečenja, posebno kod fleksija većih od 70 stepeni. Zbog retrogradnog načina lečenja koštanih kanala, posebno tibije, ova metoda nam omogućava dobru prevenciju tibijalnog platoa i zglobne hrskavice. Prevencija tibijalnog korteksa i prevencija oštećenja periosteuma posebno je značajna za smanjenje ranog postoperativnog bola i odsustvo subperiostalnog krvarenja u predelu ispod kolena. Prednost je i to što se lečenje koštanih kanala obavlja dok je koleno u fleksiji od 90 stepeni, a ne u hiperfleksiji. Stabilna fiksacija grafta se postiže bez upotrebe interferentnog resorptivnog zavrtnja. To nam omogućava da pratimo hirurški trend u svetu koji ima za cilj smanjenje invazivnosti hirurških zahvata, kao i smanjenje potencijalnih komplikacija tokom intervencija. Iz svega se može zaključiti da je u pitanju bezbedan hirurški zahvat sa solidnim rezultatima u pogledu bola, stabilnosti i funkcionalnosti kolena. U poređenju sa drugim tehnikama, ovo je minimalno invazivna opcija za rekonstrukciju prednjeg ukrštenog ligamenta.

U proceni kliničkih rezultata studije autora u odnosu rekonstrukcije PUL-a sa graftom m. semitendinosus u obliku kvadriplikacije i sa graftom iz *m. semitendinosus* i *m. gracilis* u obliku dupliranja, analizirano je 80 ispitanika u jednom vremenskom okviru od 12 meseci podeljenih u dve grupe. U istoj preoperativnoj, tri i osam meseci nakon operativnog lečenja, urađeno je poređenje dve metode na osnovu kliničkih parametara, kožnih incizija i postoperativnih ožiljaka, otoka, krvnih podliva, obim natkolenice operisanog i kontralateralnog ekstremiteta, obim pokreta operisanog kolenskog zgloba i stabilnost kolena određena specifičnim testovima (Lašmanov test i test „prednje fioke"). Rani postoperativni period često je obeležen jakim bolom nakon rekonstrukcije prednjeg ukrštenog ligamenta. Stoga je postoperativna kontrola bola i dalje veliki problem u rekonstrukciji prednjeg ukrštenog ligamenta. Na osnovu dobijenih rezultata, imamo jači bol kod pacijenata lečenih autograftom *m. semitendinosus* i *m. gracilis* u odnosu na pacijente koji su koristili autograft samo iz *m. semitendinosus* -a. U studiji autora, kao i u mnogim drugim sprovedenim studijama, uočena je značajna razlika u odnosu na VAS skalu, pri čemu je zabeležen značajno manji bol kod pacijenata koji su lečeni *All inside* tehnikom. U obe grupe je registrovano značajno smanjenje intenziteta bola drugog postoperativnog dana [15] u odnosu na prvi postoperativni dan ($r < 0,0001$). Pacijenti tretirani graftom *m. semitendinosus* u obliku kvadriplikacije prijavili su manje postoperativnog bola od pacijenata sa graftom *m. semitendinosus – m. gracilis* u obliku dupliranja. Prosečan VAS skor u studijskoj grupi bio je $3,90 \pm 3,1$ i $2,70 \pm 2,7$, respektivno, prvi i drugi dan nakon operacije, dok je prosečni VAS skor grupe tretirane duplikacijom $7,70 \pm 0,9$ i $4,75 \pm 1,1$, respektivno, prvi i drugi dan nakon operacije. Nakon urađenog Lahmanovog testa (test za utvrđivanje stabilnosti kolena) kod svih ispitanika,

konstatovano je da je tri meseca nakon operativnog lečenja nestabilnost češće otkrivena kod pacijenata operisanih graftom iz mišića *semitendinosus* i *gracilis*-a, dok je osam meseci nakon operativnog tretmana ova razlika bila neznatna. Kao dodatni deo kliničkog pregleda urađen je test „prednje fioke". Test „prednje fioke" posle tri meseca postoperativno pokazao je negativan rezultat kod svih operisanih graftom iz mišića semitendinosus, a pozitivan kod sedam pacijenata iz druge grupe. Ovo je pokazalo da tri meseca nakon operativnog tretmana *All inside* tehnika daje bolje rezultate u pogledu stabilnosti kolenskog zgloba. Osam meseci nakon operativnog tretmana, test „prednje fioke" pokazao je iste rezultate kao Lahmanov test, odnosno da nakon ovog postoperativnog perioda nema značajnih razlika između dve grupe. U periodu od osam meseci urađena je analiza subjektivnih pritužbi popunjavanjem *Lyscholm Knee* bodovne skale. U ovoj studiji rezultati Lišolmove skale su kvalitativno analizirani i podeljeni u četiri grupe (skor manji od 65, 65–83, 84–90 i više od 90). Pacijenti su popunili Lišolmovu bodovnu skalu preoperativno, tri i osam meseci posle operacije.

Prosečan skor Lišolmove skale preoperativno u ispitivanoj grupi (grupa ispitanika lečenih transplantatom u obliku kvadriplikacije) bio je 60,85 ± 15,1, dok je u kontrolnoj grupi (grupa ispitanika lečenih transplantatom u obliku duplikacijom) preoperativni skor bio je u proseku 69 ± 19,4. Trećeg i osmog meseca posle operacije, prosečan Lišolmov skor u studijskoj grupi bio je 88,60 ± 11,8 i 97,62 ± 5,3, respektivno, dok je u kontrolnoj grupi prosečan Lišolmov skor bio 85,75 ± 17,8 i 92,40 ± 15,1, respektivno. Bolesnici obe grupe su imali odličan funkcionalni rezultat na drugoj kontroli, pri čemu je funkcionalni rezultat bio bolji u ispitivanoj grupi. Uprkos dobijenim rezultatima, ostaje činjenica da su *All inside* i standardna tehnika za PUL rekonstrukciju efikasne tehnike. Koja će od ovih metoda biti primenjena zavisi od različitih individualnih faktora, a najviše od karakteristika slučaja.

Potencijalne komplikacije

Pored opštih mogućih komplikacija, kao i kod svake hirurške intervencije, postoje i specifične komplikacije kao što su:

- Dužina grafta treba da bude veća od zbira dužina femoralnog kanala + tibijalnog kanala + intraartikularnog rastojanja;
- Kortikalno oštećenje u rimovanju pomoću *FlipCutter*-a;
- Fiksacija grafta sa kolenom u fleksiji.

LITERATURA

1. Arnoczky SP. Anatomy of the anterior cruciate ligament. Clin Orthop Relat Res. 1983;(172):19-25.
2. Kennedy JC, Weinberg HW, Wilson AS. The anatomy and function of the anterior cruciate ligament as determined by clinical and morphological studies. J Bone J Surg Am. 1974;56(2):223-35.
3. Arms SW, Pope MH, Johnson RJ, Fischer RA, Arvidsson I, Eriksson E. The biomechanics of anterior cruciate ligament rehabilitation and reconstruction. Am J Sports Med. 1984;12(1):8-18.
4. Sgaglione NA, Lubowitz JH, Provencher MT. The knee: AANA advanced arthroscopic surgical techniques. New York, USA: Slack Incorporated; 2016. p. 315-73.
5. Blackman AJ, Stuart MJ. All-inside anterior cruciate ligament reconstruction. J Knee Surg. 2014;27(5):347-52.
6. Cordasco FA, Mayer SW, Green DW. All-inside, all-epiphyseal anterior cruciate ligament reconstruction in skeletally immature athletes: return to sport, incidence of second surgery, and 2-year clinical outcomes. Am J Sports Med. 2017;45(4):856-63.
7. Woo SL, Hollis JM, Adams DJ, Lyon RM, Takai S. Tensile properties of the human femur-anterior cruciate ligament-tibia complex. The effects of specimen age and orientation. Am J Sports Med. 1991;19(3):217-25.
8. Armour T, Forwell L, Litchfield R, Kirkley A, Amendola N, Fowler PJ. Isokinetic evaluation of internal/external tibial rotation strength after the use of hamstring tendons for anterior cruciate ligament reconstruction. Am J Sports Med. 2004;32(7):1639-43.
9. Gobbi A, Domzalski M, Pascual J, Zanasso M. Hamstring anterior cruciate ligament reconstruction: is it necessary to sacrifice the gracilis? Arthroscopy. 2005;21(3):275-80.
10. Goradia VK, Rochat MC, Grana WA, Rohrer MD, Prasad HS. Tendon-to-bone healing of a semitendinosus tendon autograft used for ACL reconstruction in a sheep model. Am J Knee Surg. 2000;13(3):143-51.
11. Nestorovski Z. Evaluation of clinical results of anterior cruciate ligament reconstruction with graft from semitendinosus and gracilis muscles and semitendinosus muscle graft [dissertation]. Skopje: Ss. Cyril and Methodius University in Skopje; 2023.
12. Nestorovski Z, Petkov N, Talevski D, Kocev L, Ciriviri J. A different approach in reconstruction of the anterior cruciate ligament: the "all inside" technique. Makedonski ortopedsko-traumatološki glasnik. 2016;8:46-50.

13. Buranapuntaruk T, Kongrukgreatiyos K, Itthipanichpong T. All-inside arthroscopic anterior cruciate ligament reconstruction and internal brace with recycling suture. Arthrosc Tech. 2021;10(11):e2429-34.
14. Takahashi T, Watanabe S, Miura H. All inside double bundle anterior cruciate ligament reconstruction via the transtibial approach with a laser-tip guide system for drilling. Arthrosc Tech. 2019;8(7):e755-62.
15. Nestorovski Z, Vangelovska Z, Ilieva AM. Pain assessment after anterior cruciate ligament reconstruction with autograft: quadrupled m.semitendinosus versus m.semitendinosusand m.gracilis. Arch Pub Health. 2023;15(1):105-13.

HIBRIDNA FIKSACIJA KALEMA OJAČANOG NA KRAJEVIMA KOŠTANOM SPONGIOZOM

Janjić Nataša, Tošić Milan, Baljak Branislav

Sve veći broj ljudi se bavi sportskim aktivnostima te je porastao i broj sportskih povreda, posebno povreda lokomotornog aparata. U većini slučajeva, pri povredi kolena, najčešće dolazi do kidanja prednjeg ukrštenog ligamenta (LCA). Broj rekonstrukcija prednjeg ukrštenog ligamenta kolena je prema statističkim podacima iz godine u godinu u stalnom porastu (1). Pokazalo se da je rekonstrukcija prednjeg ukrštenog ligamenta kompleksna i da uspešnost zavisi od niza faktora, kao što su: tip neoligamenta, inicijalna tenzija, način fiksacije neoligamenta (2). Tokom poslednjih godina postoji kontinuirani interes da se pronađe idealan graft koji bi imao biomehaničke karakteristike slične nativnom prednjem ukrštenom ligamentu. Od tipa kalema i načina njegove fiksacije zavisi zarastanje i njegova integracija za okolne strukture. Zarastanje kalema u koštanom tunelu je glavni problem, koji otežava ranu i agresivnu rehabilitaciju i siguran povratak na nivo aktivnosti pre povrede.

Jedan od bioloških ciljeva rekonstruktivne hirurgije jeste postići stabilnu inkorporaciju kalema u koštani tunel na što većoj površini. Zarastanje počinje proliferacijom fibrovaskularnog tkiva na spoju između tetive i kosti. Dolazi do rasta monocita, mikrofaga i pluripotentnih matičnih ćelija poreklom iz koštane srži koje napreduje preko formacije novog matriksa na spoju tetive i kosti. Proliferacija novih koštanih trabekula na ivici tunela vidi se već u trećoj nedelji nakon operacije. Ova šema nije jedinstvena jer u nekim zonama postoji hrskavičavi spoj između tetive i kosti. Zona fibrozne hrskavice može ostati i predstavljati oblik direktnog zarastanja preko tkiva koje podleže enhondralnom formiranju kosti. Distribucija pripajanja kalema za kost takođe je varijabilna. To može biti zbog savijanja kalema kad izlazi iz tunela u butnoj kosti, prisustva interferentnog zavrtnja mikropokreta ili kao rezultat hronične upale sinovijalne tečnosti (3). Biomehanička ispitivanja ligamenata i sila koje se javljaju pri aktivnosti ligamenata doprinose da se postignu anatomske, fiziološke i biomehaničke karakteristike neoligamenta približe prirodnom intaktnom ligamentu .

Kalem kost-tetiva-kost (BTB *bone-tendon-bone),* koristi se kao novi LCA i sastoji od srednja trećine tetive čašice *(patella)* sa malim delovima kosti na svakom kraju se iseca (4). On se pokazao kao dobar izbor za individue od kojih se očekuje visok nivo sportske aktivnosti (5). Uprkos dobrim rezultatima, uzimanje srednje trećine ligamenta čašice kao autokalema za zamenu prednjeg ukrštenog ligamenta doprinosi razvoju slabosti ekstenzornog aparata potkolenice *(m. quadriceps)* kao i nastanku kontraktura ili pojave bola u regiji čašice kolena. Bol na mestu uzimanja kalema, jatrogene povrede potčašične grane velikog potkožnog nerva *(ramus infrapatellaris n. saphenous),* slabost ekstenzornih mišića, tako i

fleksornih, kontrakture predstavljaju najčešće komplikacije posle ovih intervencija (6,7).

Kalem od tetiva unutrašnjeg pravog mišića buta (*m. gracilis)* i tetiva polužilastog mišića buta (*m. semitendinosus),* u rekonstrukciji LCA prvi su upotrebili Lipscomb i saradnici(8) i odmah je stekao popularnost u Australiji i Evropi. Opisane su različite tehnike za rekonstrukciju prednjeg ukrštenog ligamenta uz upotrebu autokalema od tetiva hamstringa (9). Ovaj kalem ima mnoge prednosti: lakoća uzimanja, odgovarajuća morfologija i plastičnost, smanjen morbiditet mesta donora, poboljšan proces rehabilitacije i mogućnost ponovnog obnavljanja tkiva (1)0. Međutim, regeneracija ST se ne viđa kod svih pacijenata, što se može pripisati dodatnom naprezanju mišića tetive kolena pacijenata koji su doživjeli neuspešno remodelovanje(11). Ovi pacijenti su prijavili da su doživeli iznenadno oštar/probadajući bol u zadnjem delu natkolenice zbog dodatnog opterećenja mišića pri čemu se mišićni trbuh semitendinozusa povuče proksimalno. Stoga se preporučuje da se vežbe jačanja ovih mišića kolena u prvom mesecu nakon operacije potpuno izbegavaju kako bi se povećale šanse za regeneraciju tkiva. i remodeliranje (12). Nedostaci ovih kalema su njegova usporena inkorporacija i slabljenje antagonista LCA, koje je praćeno smanjenom snagom savijanja koljena (4). Osim toga, polužilsti mišić buta (*m. semitendinosus)* smanjuje spoljašnju rotaciji i prednji pomak golenjače koji se povećava kod povređenog prednjeg ukrštenog ligamenta zgloba kolena, što može dovesti do povećane incidencije ponovne rupture ACL i slabljenje stabilnosti unutrašnje strane kolena u iz kojeg je uzet ovaj kalem (14).

Kalem od tetive četvoroglavog mišića buta (*m. quadriceps)* (14), iako se ređe koristi pokazala se pogodnom kao alternativa za izradu kalema.

Upotreba alotransplantata u rekonstruktivnoj hirurgiji ligamenta kolena je veoma značajna alternativa u odnosu na autotransplantate. Dve vrste alotransplantata se koriste kalem kost-tetiva-kost ili mekotkivni alotransplantati od Ahilove tetive, tetive *tibialis anterior, tibialis posterior,* polužilastog mišića buta (*m. semitendinosus),* pravog mišića buta (*m. gracilis)* (15). Primena a″utotransplantata ne dovodi do nastanka lokalnih komplikacija, poput patelofemoralnih bolova, krepitacija, slabosti mišića natkolenice, pucanja preostalog dela tetive čašice ili preloma čašice (16-18). Osim toga, korišćenje alotransplantata smanjuje operativno vreme, zahteva miniinciziju koja za posledicu ima teško uočljiv ožilljak što omogućuje bržu i lakšu rehabilitaciju. Vrlo važna okolnost je što postoji pri hirurškom zahvatu mogućnost izbora veličine a takođe i broja kalema. Zbog slabih antigenskih osobina pri ovim intervencijama u rutinskoj upotrebi nije neophodna detaljna tipizacija tkiva niti davanje imunosupresivne terapije. Takođe neophodni su strogi uslovi asepse i antisepse pri uzimanju i skladištenju koštano-ligamentarnih kalemova uz mnogobrojne kontrole sterilnosti. Na Klinici za ortopedsku hirurgiju i traumatologiju Kliničkog centra Vojvodine u Novom Sadu postoji koštano-tetivna banka još od 1988. godine čiji je osnivač bio

profesor Aleksandar Jovanović, a alotransplantati se rutinski primenjuju u rekonstrukciji LCA od 2005. godine.

Fiksacija kalema na otvoru koštanog tunela u golenjači smatra se najvažnijom za dugoročnu i funkcionalnu stabilnost bilo kog kalema. Pri rekonstrukciji LCA obično se koriste autokalemovi tetiva koji se plasira u koštane tunele na svojim femoralnim i tibijalnim insercijama. Mesto pripoja je slaba karika u ranom periodu zarastanja, zahtevajući odložen oporavak funkcije. Tetivni kalem od tetiva unutrašnjeg pravog mišića buta (*m. gracilis)* i tetiva polužilstog mišića buta (*m. semitendinosus),* viskoelastičan je materijal, koji sa vremenom usled izduženja gubi zategnutost, što može da izazove neuspeh rekonstrukcije prednjeg ukrštenog ligamenta u kratkom postoperativnom periodu, pre inkorporacije tetive u kost. Stoga je razvijena tehnika hibridne fiksacije hamstring kalema u golenjači uz upotrebu tupog interferentnog zavrtnja (19,20). U cilju pobošanja karateristika (integracije i čvrstine fiksacije) tetivnog autokalema, sprovedno je eksperimentalno ispitivanje na modelu kolena svinje koje treba da pokažu čvrstinu fiksacije kalema izrađenih različitim tehnikama u koštanom tunelu golenjače (4). Biomehaničko ispitivanje čvrstine fiksacije različito izrađenih kalema izvedeno je upotrebom tetive pregibača prstiju *(m.flexor digitorum)* potkolenice svinje jer su njene tetive i kost najsličnije ljudskim. Za ispitivanja je upotrebljeno 30 potkolenica svinje (težina je bila oko 120 kg). Sa zadnjih potkolenica svinje odstranjeni su mišići i sva meka tkiva, pri čemu se izdvoje tetive *m. flexor digitorum,* koje je korišćena kao materijal za izradu kalema. Kosti golenjače *(tibia),* odsečene su na rastojanju od 15 cm od linije zgloba i koristile su se za ugradnju kalema prilikon ispitivanja jačine fiksacije kalema.

U prvoj grupi od tetiva pregibača prstiju *(m. flexor digitorum)* zadnje potkolenice svinje napravljen je kalem.

U drugoj grupi od tetiva pregibača prstiju *(m. flexor digitorum)* napravljen je kalem ojačan na krajevima koštanom spongiozom (KHK). Iz tunela u golenjači se primenom koštanog ekstraktora (Slika 1A) izvade dva koštana cilindra promera 8 mm i dužine 2 cm. Na svaki kraj kalema se učvrsti po jedan cilindar koncem (Slika 1B). Zatim se jedan pa drugi kraj kalema stavlja u presu (Slika 1C) i dobija prečnik grafta 9 mm. Na taj način se dobijaju čvrsti krajevi kalema koji se postavljaju u tunele i golenjači i fiksira (Slika 1D).

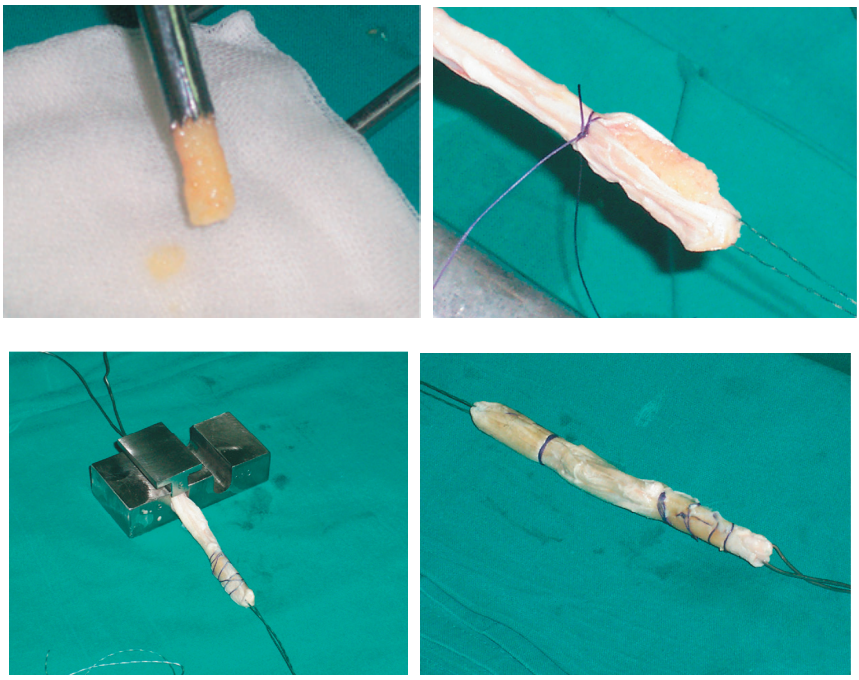

Slika 1A. Koštani ekstraktor kojim se iz tibijalnog tunela izvade dva koštana cilindra promera 8 mm i dužine 2 cm. B. Koštani cilindar učvršćen na kraju kalema koncem. C. Kraj kalema u presi. D. Čvrsti komprimovani krajevi kalema (KHK)

U trećoj grupi napravljen kalem od tetiva pregibača prstiju (m. flexor digitorum) ojačan na krajevima koštanom spongiozom (KHK) koji je dodatno fiksiran zavrtnjem u golenjači. Neposredno ispod otvora tibijalnog tunela u prethodno izbušen kanal postavi kortikalni zavrtanj sa modifikovanom glavom (Sl. 2A). Zavrne se do kraja i potom odvrne za pola kruga. Postave se konci od kalema kroz prorez na glavi zavrtnja (Slika 2B), naprave tri čvora (Slika 2C) i potom se odvrtačem zavrne pola kruga (Slika 2D). Ekspermentom na modelu je utvrđeno da pri okretanju zavrtnja za ¼ kruga sila zatezanja iznosi 40 N, a pri okretanju zavrtnja za ½ kruga 80N. Dodatnim uvrtanjem zavrtnja, konac se obavija oko glave zavrtnja i tako zateže kalem, čime se u stvari vrši dodatna fiksacija i dozirana tenzija kalema prilikom fiksacije.

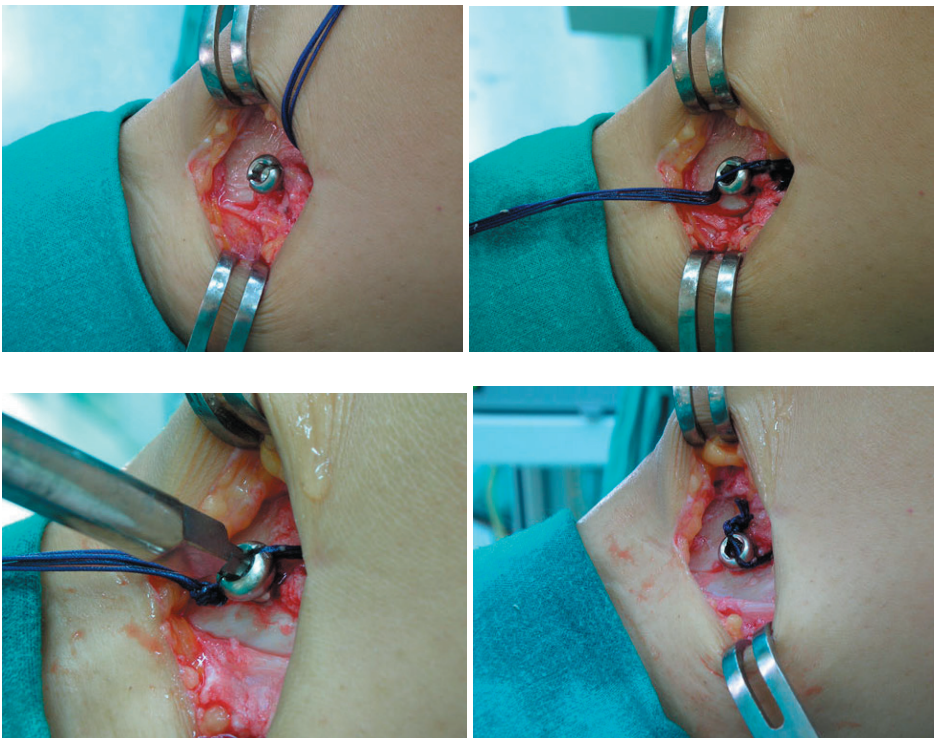

Slika 2A. Postavljen kortikalni zavrtanj sa modifikovanom glavom. B. Konci kalema postavljeni kroz prorez glave zavrtnja. C. Vezna tri čvora koji ne dozovljavaju pomeranje konca. D. Zavrtanj dodatno zavrnut za ¼ kruga

Pripremljeni materijal se zamrzne na -20° C. Dvanaest sati pre nastavka rada, odnosno priprema za ispitivanje čvrstne fiksacije kalema, materijal se čuva u hladnjaku na +4° C. Nakon toga se stavlja u fiziološki rastvor i u njemu čuva do završetka ispitivanja. Zatim se pristupa montiranju na mašini za biomehaničko testiranje - kidalici (slike 3A i 3B) i ispituje čvrstina fiksacije. Rezultate ispitivanja registruje pisač u obliku grafikona (Slike 4A, 4B, 4C).



Slika 3A. Pripreme za ispitivanje fiksacije. B. Nakon završenih merenja Mehanička kidalica (model WPM - Rauenstein, Universal TestingMachine, Leipzig, Germany) sa montiranim modelom za kidanje. Testiranje je izvedeno na Odseku za proizvodno mašinstvo u laboratoriji za ispitivanje materijala na mehaničkoj kidalici sa maksimalno mogućim opterećenjem od 5 kN. Kalem se optereti na mašini za biomehaničko ispitivanje sve dok ne dođe do rupture (kidanja) kalema na mestu fiksacije.

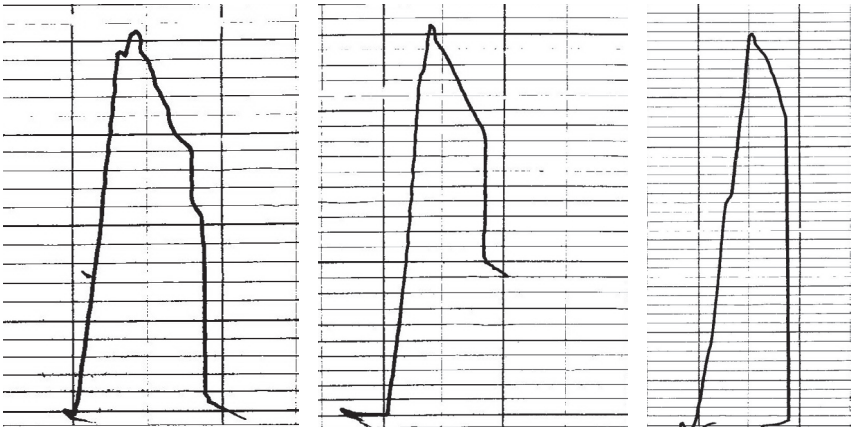

Slika 4A. Grafikon ispitivanja čvrstine fiksacije standardnog hamstring kalema
Slika 4B. Grafikon ispitivanja čvrstine fiksacije KHK kalema
Slika 4C. Grafikon ispitivanja čvrstine hibridne fiksacije KHK kalema dodatno fiksiran golenjači

Liu i saradnici (22) 1995. su merili početnu snagu fiksacije kalema kost-tetiva-kost (BTB), za rekonstrukciju prednjeg ukrštenog ligamenta na 79 svinjskih koljena i uporedili je sa prednjim ukrštenim ligamentom. Takeuči *(Takeuchi)* i saradnici (23) 2002. godine su opisali kompozitni kalem koji je pripremljen preklapanjem krajeva tetiva gracilisa i semitendinozusa koštanim blokovima dobijenim iz tibije. Milankov i saradnici (19) 2007. godine koriste dva cilindra spongiozne kosti, izvađena iz tibijalnog tunela, pomoću ekstraktora kosti, i fiksirani na oba kraja grafta šavovima dok Nha i saradnici (24) nadograđuju tankom kost dobijene prilikom proširivanja interkondilarnog useka butne kosti.

Čvrsta (rigidna) fiksacija kalema važi za najvažniji faktor, koji dugoročno određuje uspeh rekonstrukcije prednjeg ukrštenog ligamenta, posebno kada se koristi kalem od tetiva hamstringa (25,26). Čvrstina fiksacije kalema u golenjači (27) je pre nego jačina kalema, najslabija karika u stabilnosti rekonstruisanog prednjeg ukrštenog ligamenta u ranom postoperativnom periodu, jer je obično problematičnija nego fiksacija u butnoj kosti (20). Srednja vrednost sile kidanja kalema od tetive pregibača prstiju *(m.flexor digitorum)* potkolenice svinje fiksiranog u golenjači standardnim postupkom fiksacije je 393 N ± 67.34 N). Srednja vrednost sile kidanja kalema od tetive pregibača prstiju *(m.flexor digitorum)* sa svežim koštanim autotransplantatima dodatim na krajeve tetiva, fiksiran standardnim postupkom je: 488 ± 40.43 N. Srednja vrednost sile kidanja kalema od tetive pregibača prstiju *(m.flexor digitorum)* sa svežim koštanim autotransplantatima dodatim na krajeve tetiva, fiksiran postupakom dodatne hibridne fiksacije kalema u golenjači je: *849,6 ± 148.43 N.*

Weiler i saradnici (28) su odredili silu fiksacije kalema od trostrukog snopa tetiva polutetivnog mišića buta, klasično fiksiranog sa titanijumskim interferentnim zavrtnjem. Ispitivanja su izveli na modelu kolena teleta i dobili da je sila fiksacije 419 N. *Au* i saradnici (4) su na modelu kolena svinje dobili silu fiksacije tetivnog kalema interferentnim zavrtnjem (516 ± 37 N) i hibridne fiksacije sa dodatnim zavrtnjem (588 ± 37 N). *Tetsumura* i saradnici (30) su na modelu kolena svinje ispitivali sile fiksacije pri različitim načinima fiksacije tetivnog kalema u tunelu u golenjači: fiksacija pločicom za fiksaciju, interferentnim zavrtnjem, kao i zajedno zavrtnjem i pločicom. Najslabija sila fiksacija je pri upotrebi samo pločice (374 ± 53 N), interferentnim zavrtnjem (520 ± 76 N), a najjača je pri upotrebi zajedno i zavrtnja i pločice (745 ± 156 N). *Coleridge* i saradnici (31) su na modelu kolena teleta dobili silu fiksacije hamstring kalema interferntnim zavrtnjevima u golenjače od 490 N. *Wang* i saradnici (32) su na kadaveričnom materijalu dobili silu fiksacije tetivnog kalema fiksiranog u golenjači bioapsorptivnim interferentnim zavrtnjem (476,64 ± 64,22 N) i kombinacijom bioapsorptivnog interferentnog zavrtnja i *Intrafix* zavrtnja (717,09 ± 160,47). *Kousa* i saradnici (33) fiksacijom tetivnog kalema u golenjači sa titanijumskim interferentnim zavrtnjem na modelu kolena svinje utvrdili su da je sila fiksacije 471 ± 107 N. *Yoo* i saradnici (34) su u svojoj studiji izvršili biomehaničko testiranje sila fiksacije tetivnog kalema u golenjači pri primeni bioapsorptivnog interferentnog zavrtnja - iznosila je 400 N, dok je hibridna fiksacija sa bioapsorptivnim interferentnim zavrtnjem i dodatnim kortikalnim zavrtnjem iznosila je 700 N. *Miyata* i saradnici (35) su na modelu kolena svinje dobili da je sila fiksacije tetivnog kalema fiksiranog sa interferentnim zavrtnjem iznosila 312 N, što je znatno niže od sile fiksacije BTB kalema - 656 N. Modifikacijom postupka hibridne fiksacije tetivnog kalema postigli smo najbolje rezultate fiksacije kalema u koštanom tunelu (849,6 ± 148,43 N), sa očuvanjem inicijalne zategnutosti kalema (21).

Zarastanje standardnog tetivnog kalema u koštanom tunelu se razlikuje od zarastanja KHK kalema. Kod upotrebe tetivnog kalema, konstatovano je da se osteointegracija između tetivnog tkiva i kosti javlja usporeno u odnosu na KHK

kalem. Kalemi od tetiva hamstringa sa svežim koštanim autotransplantatima dodatim na krajeve kalema (KHK) imaju dobru čvrstoću inicijalne fiksacije i ubrzanu biološku inkorporaciju zbog postojanja koštanog bloka. Primenom KHK kalema uz dodatnu hibridnu fiksaciju u golenjači, postiže se jaka inicijalna fiksacija i brza biološka inkorporacija kalema u koštanom tunelu.

Rezultati rekonstrukcije prednjeg ukrštenog ligamenta pokazuju da je rekonstrukcija vrlo kompleksna i da uspeh zavisi od niza faktora: izbora kalema, pozicioniranja, inicijalne tenzije, kao i pokretanja grafta u koštanom tunelu. Usavršavanje svih faza rekonstrukcije ima za cilj postizanje pri rekonstrukciji svih osobina nativnog prednjeg ukrštetenog ligamenta.

LITERATURA

1. Ristić V, Ninković S, Harhaji V, Milankov M. Analiza uzroka povređivanja prednjeg ukštenog ligamenta kolena. Med Pregl. 2010;63(7-8):541-5.
2. Ristić V, Vranješ M, Obradović M, Bjelobrk M, Harhaji V, Milankov M. Complications of anterior cruciate ligament reconstructions. Med Pregl. 2017;70(11-12):4 51- 6 0.
3. Tomita F, Yasuda K, Mikami S, Sakai T, Yamazaki S, Tohyama H. Comparisons of intraosseous graft healing between the doubled flexor tendon graft and the bone-patellar tendon-bone graft in anterior cruciate ligament reconstruction. Arthroscopy. 2001;17(5):461-76.
4. Clancy WG, Narechania RG, Rosenberg T, Gmeiner JG, Wisnefske DD, Lange T. Anterior and posterior cruciate ligament reconstruction in rhesus monkeys. J Bone Joint Surg Am. 1981;63(8):1270-84.
5. Miller SL, Gladstone JN. Graft selection in anterior cruciate ligament reconstruction. Orthop Clin North Am. 2002;33(4):675-83.
6. Ristić V, Maksimović D, Rašović P, Milankov V. Saphenous nerve injury after anterior cruciate ligament reconstruction. Med Pregl. 2023;76(1-2):35-41.
7. Ristić V, Miljković M, Bjelobrk M, Rašović P, Milankov V. Donor site pain after anterior cruciate ligament reconstruction. Med Pregl. In press 2024.
8. Lipscomb AB, Johnston RK, Snyder RB, Warburton MJ, Gilbert PP. Evaluation of hamstring strength following use of semitendinosus and gracilis tendons to reconstruct the anterior cruciate ligament. Am J Sports Med. 19 82;10 (6):34 0 -2 .
9. Milankov M, Savić D. Bone-bridge technique not new. Arthroscopy. 2009;25(2):221.
10. Stevanović V, Blagojević Z, Petković A, Glišić M, Sopta J, Nikolić V, et al. Semitendinosus tendon regeneration after anterior cruciate ligament reconstruction: Can we use it twice? Int Orthop. 2013;37(12):2475-81.

11. Nakamae A, Ochi M, Deie M, Adachi N. Unsuccessful regeneration of the semitendinosus tendon harvested for anterior cruciate ligament reconstruction: report of two cases. Orthop Traumatol Surg Res. 2012;98(8):932-5.
12. Runer A, Wierer G, Herbst E, Hepperger C, Herbort M, Gföller P, et al. There is no difference between quadriceps- and hamstring tendon autografts in primary anterior cruciate ligament reconstruction: a 2-year patient-reported outcome study. Knee Surg Sports Traumatol Arthrosc. 2018;26(2):605-14.
13. Barié A, Sprinckstub T, Huber J, Jaber A. Quadriceps tendon vs. patellar tendon autograft for ACL reconstruction using a hardware free pressfit fixation technique: comparable stability, function and return to sport level but less donor site morbidity in athletes after 10 years. Arch Orthop Trauma Surg. 2 02 0 ;14 0 (10):14 65 -74 .
14. Yasuda K, Ohkoshi Y, Tanabe Y, Kaneda K. Quvantitative evaluation of the knee instability and muscle strenth after anterior cruciate ligament reconstruction using patellar and quadiceps tendon. Am J Sports Med. 1992;20(4):471-5.
15. Hulet C, Sonnery-Cottet B, Stevenson C, Samuelsson K, Laver L, Zdanowicz U, et al. The use of allograft tendons in primary ACL reconstruction. Knee Surg Sports Traumatol Arthrosc. 2019;27(6):1754-70.
16. Milankov M, Ninković S, Stanković S. Lažna aneurizma posle artroskopske meniscektomije kolena. Med Pregl. 2004;57(5-6):289-91.
17. Milankov M, Kecojević V, Ninković S, Gajdobranski Đ. Prelom patele posle rekonstrukcije prednjeg ukrštenog ligamenta kolena – prikaz slučaja. Med Pregl. 2003;56(11-12):574-6.
18. Ristić V, Vranješ M, Obradović M, Bjelobrk M, Harhaji V, Milankov M. Complications of anterior cruciate ligament reconstructions. Med Pregl. 2017;70(11-12):4 51- 6 0.
19. Milankov M, Miljkovic N, Savić D. Anterior cruciate ligament reconstruction using compressed bone-hamstring-bone graft. Arthroscopy. 20 07;23(4):4 42.
20. Janjić N, Dulić O, Ninković S, Harhaji V, Gojković Z, Milankov M. Functional performance test after anterior cruciate ligament reconstruction with hybrid tibial fixation. Med Pregl. 2016;69(Suppl 1):59-66.
21. Janjić N. Rekonstrukcija prednjeg ukrštenog ligamenta kolena primenom tetiva m. semitendinosus-a i m. gracilis-a. [dissertation]. Novi Sad: Univerzitet u Novom Sadu, Medicinski fakultet; 2013.
22. Liu SH, Kabo JM, Osti L. Biomechanics of two types of bone-tendon-bone graft for ACL reconstruction. J Bone Joint Surg Br. 1995;77(2):232-5.
23. Takeuchi R, Saito T, Mituhashi S, Suzuki E, Yamada I, Koshino T. Double-bundle anatomic anterior cruciate ligament reconstruction using bone-hamstring-bone composite graft. Arthroscopy. 2002;18(5):550-5.

24. Nha KW, Shetty GM, Ahn JH, Lee YS, Chae DJ, Nam HW, et al. Augmentation of autologous hamstring graft during anterior cruciate ligament reconstruction using the bone chip technique. Knee Surg Sports Traumatol Arthrosc. 2010;18(1):89-91.
25. Milankov M, Savic D. Anterior cruciate ligament reconstruction with bone-hamstring-bone hybrid procedure. Knee Surg Sports Traumatol Arthrosc. 2010;18(11):1624.
26. Milankov MZ, Miljkovic N, Janjic N. Hybrid hamstring graft tibial fixation in anterior cruciate ligament reconstruction. Arch Orthop Trauma Surg. 2010;130(8):1033-6.
27. Brand J, Weiler A, Caborn DNM, Brown CH, Johnson DL. Graft fixation in cruciate ligament reconstruction. Am J Sports Med. 2000;28(5):761-74.
28. Weiler A, Hoffmann RFG, Staehelin AC, Bail HJ, Siepe CJ, Sqdkamp NP. Hamstring tendon fixation using interference screws: a biomechanical study in calf tibial bone. Arthroscopy. 1998;14(1):29-37.
29. Au AG, Ottob DD, Rasoc VJ, Amirfazli A. Investigation of a hybrid method of soft tissue graft fixation for anterior cruciate ligament reconstruction. Knee. 2005;12(2):149-53.
30. Tetsumura S, Fujita A, Nakajima M, Abe M. Biomechanical comparison of different fixation methods on the tibial side in anterior cruciate ligament reconstruction: a biomechanical study in porcine tibial bone. J Orthop Sci. 2006;11(3):278-82.
31. Coleridge SD, Amis AA. A comparison of five tibial fixation systems in hamstring graft anterior cruciate ligament reconstruction. Knee Surg Sports Traumatol Arthrosc. 2004;12(5):391-7.
32. Wang JL, Liu YJ, Wang AY, Yang YM, Li HF, Li ZI, et al. Biomechanical evaluation of tendon graft fixation at the tibial site in anterior cruciate ligament reconstruction with Intrafix and bioabsorbable interference screw. Zhonghua Yi Xue Za Zhi. 2009;89(13):886-9.
33. Kousa P, Järvinen TL, Vihavainen M, Kannus P, Järvinen M. The fixation strength of six hamstring tendon graft fixation devices in anterior cruciate ligament reconstruction. Part II: tibial site. Am J Sports Med. 2003;31(2):182-8.
34. Yoo JC, Ahn JH, Kim JH, Kim BK, Choi KW, Bae TS, et al. Biomechanical testing of hybrid hamstring graft tibial fixation in anterior cruciate ligament reconstruction. Knee. 2006;13(6):455-9.
35. Miyata K, Yasuda K, Kondo E, Nakano H, Kimura S, Hara N. Biomechanical comparisons of anterior cruciate ligament: reconstruction procedures with flexor tendon graft. J Orthop Sci. 2000;5(6):585-92.

SUSPENZIONA FIKSACIJA KALEMA PREDNJE UKRŠTENE VEZE KOLENA

Đorđević Dušan

Povreda prednje ukrštene veze je česta povreda fizički aktivnih ljudi i najčešća je povreda ligamenata koja zahteva rekonstrukciju (1). U pokušaju da se utvrdi tip kalema i način fiksacije koji daju najbolje funkcionalne rezultate, obavljen je veliki broj istraživanja ali bez postignutog konsenzusa, tako da i dalje postoji široka varijacija u izboru kalemova i vrste fiksacije (2).

Na osnovu istraživanja najčešćeg izbora kalema, vrste fiksacije i tehnike operativnog zahvata, udruženje *Magelan* kod primarne rekonstrukcije prednje ukrštene veze daju prednost tetivama polužilastog i pravog mišića buta (lat. *m. semitendinosus*; *m. gracilis*), tunel formiraju anatomski i to kao jednotunelni, a kalem fiksiraju suspenzionom metodom fiksacije (3).

Implantat za suspenzionu fiksaciju kalema nastao je radi uklanjanja nedostataka koji su do tada bili poznati. To je, prevashodno direktan kontakt implantata i kalema u koštanom tunelu koji bi trebalo izbeći zbog mogućeg oštećenja kalema. Osim toga, težilo se naprednijim verzijama koje bi omogućile da tunel bude ispunjem isključivo kalemom, čime bi se povećao kontakt kalema sa koštanim tunelom i omogućilo njegovo bolje sidrenje i urastanje.

Suspenziona kortikalna fiksacija kalema u femoralnom tunelu implantatima sa metalnim dugmetom i omčom sprovodi se u kliničkoj praksi od 1995. godine. Prvi implatati imali su fiksnu dužinu omče ali se javio problem: standardna suspenziona tehnika fiksacije kalema metalnim dugmetom sa fiksnom dužinom omče zahteva proračun na osnovu ukupne dužine tunela i same dimenzije implantata i kalema. Tada se dobija dužina tunela, predviđenog za ležište kalema, koja je veća od dužine intratunelarnog dela kalema (4). Tako nastaje prazan prostor neophodan da se dugme provuče kroz ceo tunel i okrene i na taj način fiksira kalem ali i pojačava uslove za tzv. bandži (*bungee cord*) efekat i efekat brisača vetrobranskog stakla (*windshild wiper*) koji se smatraju glavnim uzrocima dilatacije tunela kalema što može dovesti do razlabavljenja kalema i lošeg funkcionalnog rezultata (5,6). U navedenim slučajevima dolazi do minimalnih uzdužnih (Slika 1) i poprečnih pokreta kalema (Slika 2) u koštanom tunelu koji usporavaju procese urastanja implantata u okolnu kost i mogu da kompromituju krajnji ishod lečenja. Osim neželjenih pokreta, u prazan prostor ulazi sinovijalna tečnost koja takođe loše utiče na proces ligamentizacije kalema.

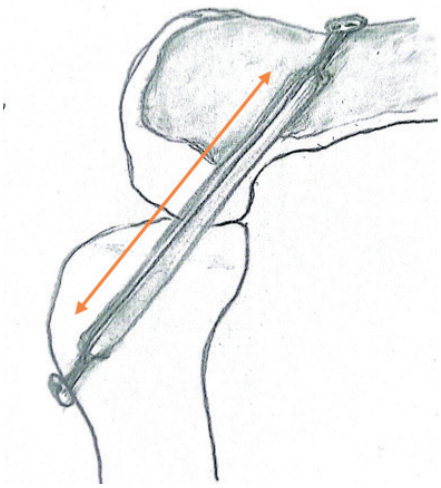

Slika1. Uzdužno pomeranje kalema (bungee cord efekat)

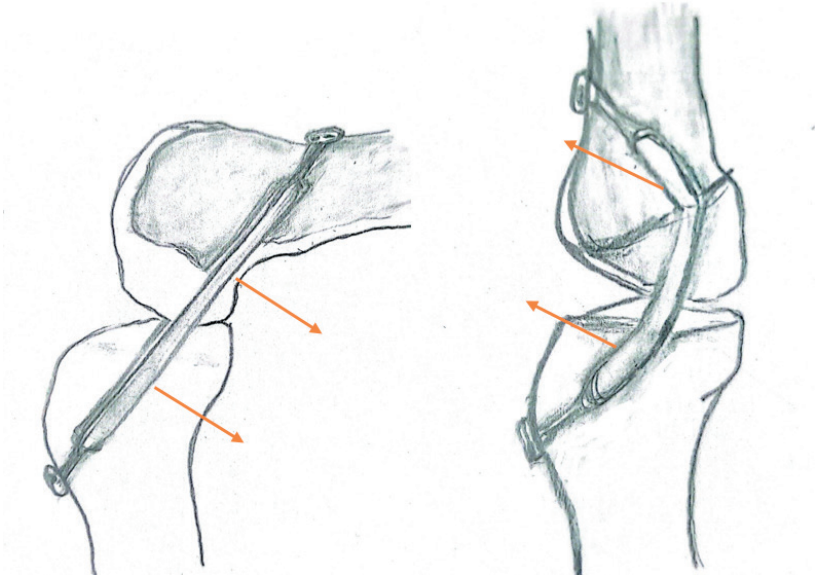

Slika 2. Poprečno pomeranje kalema (windshield wiper efekat)

Dužina ležišta kalema kod pacijenata kojima se fiksacija kalema vrši fiksnom omčom planira se na osnovu ukupne dužine tunela, dok se dužina omče metalnog dugmeta određuje na osnovu formule za određivanje dužine omče implanta. Formula glasi ukupna dužina tunela – dužina ležišta kalema + koeficijent = dužina omče dugmeta. Vrednosti se izražavaju u milimetrima. (Slika 3)

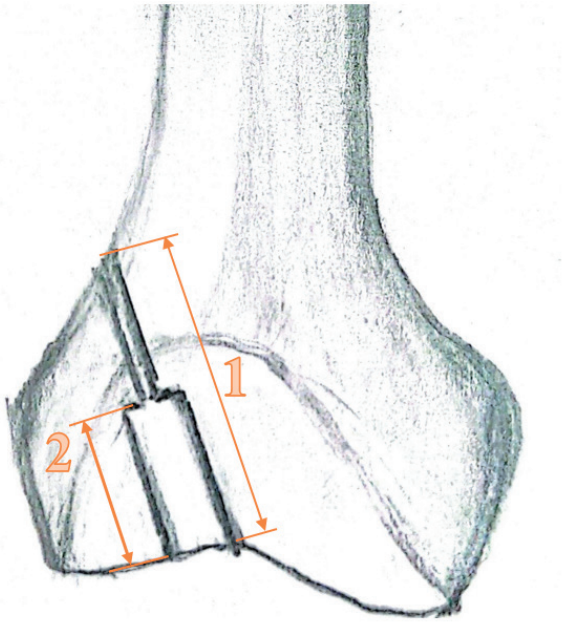

Slika 3. Proračun dužine omče implantata sa fiksnom dužinom omče: 1. Ukupna dužina tunela (UDT); 2. Dužina ležišta kalema (DLG)
Dužina omče* = UDT – DLT + koeficijent**
**koristiti prvu omču veće dužine od dobijene vrednosti*
***dužina implantata + srednja „visina" kalema*

Koeficijent predstavlja vrednost koja se dobija kao zbir dužine dugmeta u mm i „visine" kalema u mm. „Visina" kalema je, u stvari, polovina dijametra kalema. Uzima se prva omča veće dužine od vrednosti dobijene formulom. Raspon dužine omči koji je na raspolaganju je od 15 do najmanje 50 mm, koji se od najmanje ka najvećoj dužini povećava za 5 mm.

Zbog toga hirurg na raspolaganju mora imati omče svih dužina, jer **će** morati da pravi kompromis prilikom ugradnje implantanata. U ovom slučaju kompromis znači da se ugradi titanijumsko dugme sa dužom omčom od potrebne što dovodi do dodatnog povećanja praznog prostora u tunelu i još većeg rizika od bandži efekta i efekta vetrobranskog stakla sa svim posledicama. Osim toga, kod navedenog implantata nema kompresije na zidove tunela što negativno utiče kako na primarnu čvrstinu fiksacije tako i na biološku inkorporaciju kalema.

Druga generacija ove vrste implantanata ima intraoperativno promenljivu dužinu omče. Implantat sa intraoperativno promenljivom dužinom omče za razliku od implantata sa fiksnom dužinom omče, omogućava hirurgu veću slobodu u pogledu formiranja femoralnog tunela, jer eliminiše potrebu za proračunom dužine femoralnog tunela i dužine omče (7). Dovoljno je da hirurg odredi poziciju tunela i kreira tunel željene dužine u skladu sa anatomskim predispozicijama pacijenta.

Suprotno implantatu sa fiksnom dužinom omče, implantat nove generacije sa intraoperativno promenljivom dužinom omče potencijalno rešava probleme praznog prostora, u tunelu. Takvim načinom fiksacije može se ispuniti formirani femoralni tunel kalemom u potpunosti, čime se obezbeđuje kompresija na sve zidove tunela uključujući i krov tunela. Odsustvo praznog prostora omogućava bržu i sigurniju inkorporaciju kalema (8). Ispunjenost cele dužine tunela kalemom povećava kalem–tunel kontakt posledično povećavajući površinu kolagena koji vrši „sidrenje" kalema u tunelu. Na taj način se smanjuje mogućnost klizanja kalema, što se neposredno pozitivno odnosi na kasniji funkcionalni rezultat (2).

Implantati sa promenljivom dužinom omče omogućuju dodatno tenzionisanje kalema intraoperativno, a nakon fiksacije u femoralnom i tibijalnom tunelu. Na taj način je moguće ispraviti slabu tenziju kalema (8).

Zahvaljujući tome hirurg, osim što donosi odluku o izboru tipa kalema i pozicije tunela, ima mogućnost da utiče na tenziju kalema tokom celog operativnog zahvata i na taj način celokupni preoperativni plan sprovede u delo. Dodatno tenzionisanje, se kao i smanjenje omče vrši u punoj fiziološkoj ekstenziji kolena. Implantati sa promenljivom dužinom omče mogu se koristiti i za fiksiranje kalema u oba tunela dok je kod implantanata sa fiksnom dužinom omče to nemoguće.

I pored toga **što** implantat novije generacije smanjuje rizik, bandži i efekat vetrobranskog stakla i dalje ostaju, tako da je potrebno razmotriti metode hibridne fiksacije umetanjem koštanih blokova u tunel (9). Mnogi hirurzi se prilikom fiksacije kalema implantatom za suspenzionu fiksaciju oslanjaju na iskustvo i osećaj koji dobijaju prilikom osovinske trakcije na tibijalni deo kalema da bi utvrdili poziciju dugmeta na lateralnom femoralnom korteksu, bez radiološke verifikacije. To može dovesti do loše pozicije implantata što dovodi do insuficijentne fiksacije, koja kasnije dovodi do migracije implantata i lošeg funkcionalnog rezultata a samim tim i moguće revizione hirurgije (10). Ukoliko se operativni zahvat ne vrši pod radiološkom kontrolom u cilju, kako verifikacije tunela tako i pozicije implantanata, hirurg tek na kontrolom snimku vidi poziciju implantata, pa na osnovu toga donosi odluku o daljem lečenju pacijenta.

Jedna od komplikacija loše plasiranog implantata je zaglavljivanje dugmeta u tunelu. To se dešava najčešće prilikom lošeg proračuna dužine tunela kod implantata sa fiksnom dužinom omče. U slučaju prekratke omče nemoguće je izvući dugme iz tunela u celini, na lateralnom femoralnom korteksu, što je potrebno da bi se dugme okrenulo i na taj način fiksirao kalem. Tada postoji opasnost da se prilikom izvlačenja kalema, u cilju zamene implantata, implantatom potrebne dužine, dugme zaglavi u tunelu i teško ga je ili nemoguće izvući.

Dugme može da se zaglavi u tunelu i kada postoji dovoljna dužina omče ali hirurg loše proceni da je dugme napustio tunel u celini, a nije, i povuče kalem duž osovine sa ciljem da napravi manevar da se dugme okrene na lateralnom femoralnom korteksu i fiksira kalem. Tada takođe može doći do zaglavljivanja kalema. To se dešava sa oba tipa implantanata, sa fiksnom i omčom promenljive dužine.

U ovim slučajevima potrebno je izvući kalem sa implantatom. Najjednostavnije je pokušati blagim osovinskim pomeranjem kalema sa implantatom, i to dejstujući na konce kojima je vezan implantat i konce kojima je vezan kalem, da bi se dugme oslobodilo iz tunela.

Drugi način je da se napravi pristup lateralnom femoralnom korteksu odnosno kraju tunela. Tada se identifikuje kanal i kroz njega uvede Kiršnerova igla da bi se sa njome oslobodilo dugme koje je zaglavljeno u tunelu, a onda je opet potrebno vršiti osovinsko pomeranje celog sistema kalema–implantata. Ukoliko to ne pomogne potrebno je da se preko te igle, kao igle vodilje, proširi kanal i rimovanjem pristupi zaglavljenom dugmetu. Tada je zbog znatno većeg dijametra izlaznog kraja tunela od potrebnog, za nastavak operativnog zahvata istom metodom potrebno tzv. reviziono dugme, koje se od primarnog razlikuje po dimenzijama.

Treći način je da se preseče omča implantata a onda kalem i implantat zasebno uklone. Omča može da se preseče intraartikularno samo ukoliko kalem nije ispunio tunel.

Kod implantata sa promenljivom dužinom omče može doći do preranog smanjenja omče prilikom uvođenja kalema preko implantata u tunel. Komplikacija nastaje kada hirurg umesto konaca za provlačenje implantata, greškom jače povuče konce preko kojih se smanjuje dužina omče. Tada se omča prerano smanji i nema dovoljnu dužinu da dugme u popunosti napusti tunel i okrene se na lateralnom korteksu femura. U tom slučaju nastaje problem kao kad je napravljena greška u proračunu dužine omče u odnosu na tunel a to je kratka dužina omče. Problem se rešava na jedan od navedenih načina.

Komplikacija prilikom rekonstrukcije prednje ukrštene veze suspenzionom metodom fiksacije je i interpozicija mekih tkiva između dugmeta i lateralnog femoralnog korteksa. Interpozitum je najčeše lateralna glava kvadricepsa ili *tractus iliotibialis*. U tom slučaju dugme prođe duži put od predviđenog, prođe kroz meka tkiva i zakači se na njih. Tada dugme ne naleže direktno na kost i ima mekanu fiksaciju na kraju tunela. Mekana fiksacija pravi dodatne pokrete duž osovine i nema čvrstu fiksaciju. To dovodi do značajnog pojačavanja *bungee cord* efekta sa svim posledicama koje taj efekat nosi a osim toga dovodi i do iritacije i bola u predelu izlaznog kraja tunela. Ukoliko se komplikacija intraoperativno primeti, potrebno je nekom manipulacijom kalema ili dodatnom hirurškom intervencijom spustiti implantat na kost pa nastaviti operativni zahvat. Ukoliko se komplikacija utvrdi postoperativno potrebno je sačekati funkcionalni rezultat i u zavisnosti od rezultata doneti odluku o daljem lečenju. Kod upornih iritacija i bola u predelu izlaznog kraja tunela potrebno je ukloniti titanijumsko dugme (10).

Uporedili smo rezultate dobijene korišćenjem dva tipa implantanata za rekonstrukciju prednje ukrštene veze kolena: dugme sa fiksnom i intraoperativno promenljivom dužinom omče. (Slika 4) Četvorostruki kalem formirali smo od tetiva tetivama polužilastog i pravog mišića buta. (Slika 5)



Slika 4. Implantati za suspenzionu fiksaciju kalema na lateralnom femoralnom korteksu:
1. Implantat sa promenljivom dužinom omče,
2. Implantat sa fiksnom dužinom omče.

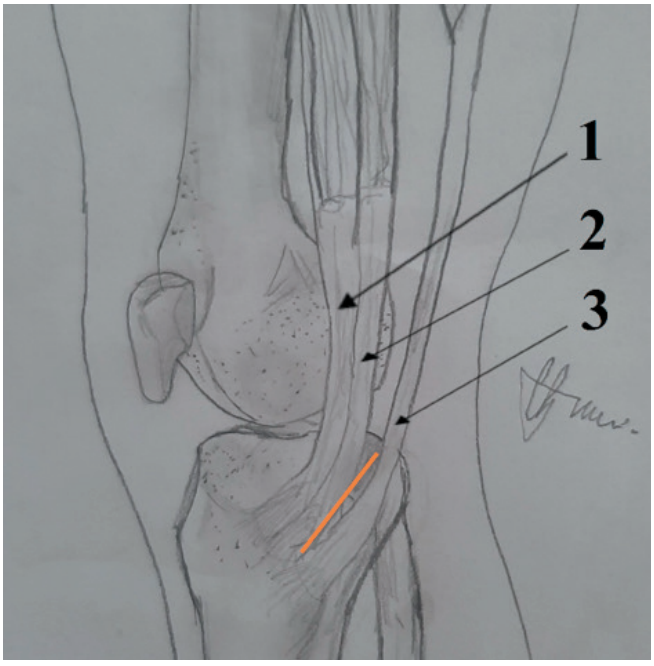

Slika 5. Pes anserinus
1. Tetiva m. sartorius-a
2. Tetiva m. gracilis-a
3. Tetiva m. semitendinosus-a

Fiksacija kalema u tibijalnom tunelu vršena je bioresorptivnim zavrtnjem. Primenili smo stroge kriterijume za odabir pacijenata. Svi pacijenti obuhvaćeni studijom imali su jednostrano oštećenje prednje ukrštene veze sa minimalnim ili nikakvim oštećenjem drugih intraartikularnih struktura i sa identičnom pozicijom tunela i ispunjenošću femoralnog tunela kalemom. Minimalno oštećenje drugih intraartikularnih struktura podrazumevalo je hondromalaciju hrskavice do 2 stepena po *Outerbridge* klasifikaciji i parcijalnu meniscektomiju do 50% površine meniskusa. Tuneli i pozicija dugmeta su radiološki verifikovani intra i postoperativno. Sproveden je identičan, postoperativni fizikalni tretman. Na taj način jedina razlika u operativnom tretmanu bila je različita vrsta implantata koji se koristio za fiksaciju kalema u femoralnom tunelu. Procena funkcionalnih rezultata vršena je dve godine posle operativnog zahvata.

Studijom je obuhvaćeno 100 pacijenata kojima je izvršena rekonstrukcija prednje ukrštene veze. Kod 50 pacijenata izvršena je fiksacija kalema implantatom sa omčom promenljive dužine, dok je kod 50 pacijenata fiksacija kalema izvršena implantatom sa omčom fiksne dužine.

Radi što objektivnijeg sagledavanja antero-posteriorne translacije tibije u odnosu na femur vršena su artrometrom KT 1000. Rezultati koje smo dobili predstavljaju minimalni stepen nestabilnosti operisanog u odnosu na zdravo neoperisano koleno, bez statistički značajne razlike.

Kao najčešći razlozi za grešku prilikoim merenja navode se iskustvo ispitivača, pozicioniranje aparata, i neujednačena primena sile prilikom testiranja. Van Ek (*Eck*) i saradnici su u metaanalizi utvrdili da je pouzdanost navedenog artrometra visoka i da specifičnost i senzitivnost testa iznose 0,93 ako se test vrši maksimalnom snagom ruku ispitivača (11). U našoj studiji, sva merenja je izvršio ispitivač sa višegodišnjim iskustvom u radu sa aparatom KT 1000, sa identičnim pozicioniranjem pacijenata po uputsvu proizvođača i korišćenjem maksimalne snage ruku prilikom testiranja, što je u skladu sa zaključkom Van Eka i saradnika a u cilju jednobraznosti i preciznosti dobijenih rezultata (11).

Prosečne vrednosti dobijene pomoću artrometra KT 1000, u odvojenim studijama koje su minimum dve godine posle operativnog zahvata sproveli, iznosile su grupi sa fiksnom petljom 1,5–2,5 mm i 1,2 mm u grupi sa podesivom petljom 0,12–2,3 mm što je u skladu sa našim zaključkom da nije utvrđena objektivna nestabilnost kolena ni statistički značajna razlika između grupa (12, 13, 14).

U cilju procene funcionalnog rezultata kolena svi pacijenti, obuhvaćeni našom studijom, su procenjeni i na osnovu Lišolm (*Lysholm*) skora. Dobijene vrednosti su statistički obrađene i izvršena je gradacija ocena. Gradacija je izvršena na osnovu funkcionalne procene Mitsou-a i saradnika po kojima su vrednosti manje od 65 loše, od 65 do 83 zadovoljavajuće, od 84 do 90 dobre i preko 90 odlične (15). U našoj studiji, na osnovu Lysholm skora, preoperativni rezultati ocenjeni su kao loši u obe grupe ispitanika, dok su postoperativni rezultati ispitanika opisno ocenjeni kao odlični i nije utvrđena statistički značajna razlika. Loše preoperativne, a odlične postoperativne rezultate dobijene po *Lysholm* skoru navode Lanzzeti i

Chandru u odvojenim studijama. U navedenim studijama rezultati su dobijeni 12 meseci posle operativnog lečenja pacijenata istom metodom fiksacije i odabirom kalema u obe grupe ispitanika (2). Wise je preoperativno imao loše rezultate dok je postoperativno za grupu sa fiksnom dužinom omče dobio odlične, a za grupu sa promenljivom jako dobre, bez statistički značajnu razlike između grupa (16). Odlične funkcionalne rezultate posle rekonstrukcije prednje ukrštene veze kalemom od tetiva polužilastog i pravog mišića buta prikazao je u svom istraživanju i Jeong-Ku koji je na osnovu analize rezultata 191 ispitanika, nakon dvogodišnjeg praćenja, utvrdio poboljšanje Lysholm skora sa preoperativno zadovoljavajući na postoperativno odličan (17).

Srednja vrednost 2000 IKDC skora koju smo dobili postoperativno za grupu sa fiksnom omčom iznosila je 85,70 dok je za grupu sa promenljivom dužinom omče iznosila 87,52. Vrednosti IKDC 2000 skora kod pacijenata sa fiksnom i intraoperativno promenljivom dužinom omče kod Ahn-a iznosile su 88,7 i 87,4, kod Sundarajana 78,4 i 77,1 i Ranjana 84,3 i 85,2 bez statistički značajne razlike kako u navedenom skoru tako i u funkcionalnim rezultatima(2).

Fiksacija kalema implantatom sa intraoperativno promenljivom dužinom omče je relativno nova tehnika (18). Sprovedeno je više studija koje ispituju potencijalne komplikacije, naročito one povezane sa samom kontrukcijom implantata (2). Glavna tema istraživanja su inicijalna snaga i postoperativno izduženje omče kao i kasniji funkcionalni rezultati kod pacijenata kojima je izvršena rekonstrukcija prednje ukrštene veze navedenim implantatima. Mišljenja su i dalje podeljena po pitanju inicijalne čvrstine fiksacije, izduženja omče i funkcionalnih rezultata (8). Biomehanička ispitivanja su dovela do zaključka da su inicijalna snaga i izduživanje implantata sa fiksnom i promenljivom dužinom omče podjednaki a da je krajnji rezultat dobar (2).

Kod implantata sa promenljivom dužinom omče postoperativno može doći do opuštanja omče, što dovodi do labavosti kalema i posledično lošeg funkcionalnog rezultata(2). Mogućnost produženja omče, usled cikličnih opterećenja prilikom pokreta, kod implantanata sa promenljivom dužinom omče, moguće je eliminisati zaključavanjem omče, vezivanjem konaca za dotezanje posle definitivne fiksacije kalema. Zaključavanje se vrši formiranjem više pojedinačnih, levih i desnih, čvorova na isti način kao kod vezivanja čvorova kod stabilizacionih procedura na zglobu ramena, korišćenjem *knot pusher*-a. Na taj način se eliminiše jedina prednost implantata sa fiksnom dužinom omče i dobija se moćni implantat za fiksaciju kalema kako u femoralnom tako i tibijalnom tunelu.

Funkcionalni rezultati kod oba tipa implantata podjednako dobri. Implantati izdržavaju opterećenja u ranom periodu rehabilitacije, te bi vrstu implantata trebalo da odabere hirurg na osnovu preferisanja implantata i ličnog iskustva (19). Do istog zaključka je došao i Nye u biomehaničkoj studiji gde je utvrdio da nema razlike u biomehaničkim performansama između implanata sa promenljivom i fiksnom dužinom omče za fiksaciju kalema na lateralnom femoralnom korteksu. Odnosno da nema statistički značajne razlike kada se implantati kori-

ste za femoralno jednostranu fiksaciju kalema od tetiva polužilastog i pravog mišića buta u anatomski postavljenom tunelu (20).

Suspenziona fiksacija kalema pouzdana metoda prilikom rekonstrukcije prednje ukrštene veze. Oba tipa implantata mogu se uspešno koristiti a funkcionalni rezultati će biti dobri samo ako se operativni zahvat sprovode u skladu sa navedenim preporukama. U cilju usavršavanja metode, potrebna su dalja istraživanja čiji bi se zaključci upotrebili za poboljšanje tehnike i osobina samog implantata.

LITERATURA

1. Đorđević D, Golubović Z, Žunčić Đorđević S, Stojiljković P, Golubović I, Mladenović S, et al. Lesion of the anterior cruciate ligament as the cause of locked knee. Acta Medica Medianae. 2016;55(4):92-6.
2. Djordjević D. Comparative analysis of functional results of anterior cruciate ligament reconstruction using two types of suspensory fixation with semitendinosus-gracilis kalem on the lateral femoral cortex [dissertation]. Niš: University of Niš, Faculty of Medicine; 2020.
3. Lee YHD, Kuroda R, Chan KM. Anterior cruciate ligament reconstruction: a 2015 global perspective of the magellan society. Asia Pac J Sports Med Arthrosc Rehabil Technol. 2015;2(4):122-8.
4. Mariscalco MW, Magnussen RA, Mitchell J, Pedroza AD, Jones MH, Andrish JT, et al. How much hamstring graft needs to be in the femoral tunnel? A MOON cohort study. Eur Orthop Traumatol. 2015;6(1):9-13.
5. Rork PE. "Bungee cord" effect in hamstring tendon ACL reconstruction. Orthopedics. 2000;23(3):184.
6. Giorgio N, Moretti L, Pignataro P, Carrozzo M, Vicenti G, Moretti B. Correlation between fixation systems elasticity and bone tunnel widening after ACL reconstruction. Muscles Ligaments Tendons J. 2016;6(4):467-72.
7. Nag HL, Gupta H. Seating of TightRope RT button under direct arthroscopic visualization in anterior cruciate ligament reconstruction to prevent potential complications. Arthrosc Tech. 2012;1(1):e83-5.
8. Đorđević D, Petrović M, Žunčić SD, Stojiljković P, Golubović I, Kadija M, et al. Application of two types of suspensory fixation in reconstruction of anterior cruciate ligament with a semitendinosus-gracilis kalem – a randomized prospective study. Vojnosanit Pregl. 2021;78(10):1053-9.
9. Zhu J, Marshall B, Tang X, Linde MA, Fu FH, Smolinski P. ACL graft with extra-cortical fixation rotates around the femoral tunnel aperture during knee flexion. Knee Surg Sports Traumatol Arthrosc. 2022;30(1):116-23.

10. O'Brien DF, Fones L, Stoj V, Edgar C, Coyner K, Arciero RA. Confirming proper button deployment of suspensory fixation during acl reconstruction. Orthop J Sports Med. 2021;9(1):2325967120974349.
11. van Eck CF, Loopik M, van den Bekerom MP, Fu FH, Kerkhoffs GM. Methods to diagnose acute anterior cruciate ligament rupture: a meta-analysis of instrumented knee laxity tests. Knee Surg Sports Traumatol Arthrosc. 2013;21(9):1989-97.
12. Choi NH, Yang BS, Victoroff BN. Clinical and radiological outcomes after hamstring anterior cruciate ligament reconstructions: comparison between fixed-loop and adjustable-loop cortical suspension devices. Am J Sports Med. 2017;45(4):826-31.
13. Ranjan R, Gaba S, Goel L, Asif N, Kalra M, Kumar R, et al. In vivo comparison of a fixed loop (EndoButton CL) with an adjustable loop (TightRope RT) device for femoral fixation of the kalem in ACL reconstruction: a prospective randomized study and a literature review. J Orthop Surg (Hong Kong). 2018;26(3):2309499018799787.
14. Firat A, Catma F, Tunc B, Hacihafizoglu C, Altay M, Bozkurt M, et al. The attic of the femoral tunnel in anterior cruciate ligament reconstruction: a comparison of outcomes of two suspensory femoral fixation systems. Knee Surg Sports Traumatol Arthrosc. 2014;22(5):1097-105.
15. Mitsou A, Vallianatos P, Piskopakis N, Maheras S. Anterior cruciate ligament reconstruction by over-the-top repair combined with popliteus tendon plasty. J Bone Joint Surg Br. 1990;72(3):398-404.
16. Wise BT, Patel NN, Wier G, Labib SA. Outcomes of ACL reconstruction with fixed versus variable loop button fixation. Orthopedics. 2017;40(2):e275-80.
17. Ha JK, Lee DW, Kim JG. Single-bundle versus double-bundle anterior cruciate ligament reconstruction: a comparative study with propensity score matching. Indian J Orthop. 2016;50(5):505-11.
18. Johnson JS, Smith SD, LaPrade CM, Turnbull TL, LaPrade RF, Wijdicks CA. A biomechanical comparison of femoral cortical suspension devices for soft tissue anterior cruciate ligament reconstruction under high loads. Am J Sports Med. 2015;43(1):154-60.
19. Mohamed RSAA, El-Din El-Shafie MH, El-Sheikh MA. Clinical outcome of fixed versus adjustable loop cortical suspension devices in arthroscopic anterior cruciate ligament reconstruction. Ortop Traumatol Rehabil. 2020;22(3):181-5.
20. Nye DD, Mitchell WR, Liu W, Ostrander RV. Biomechanical comparison of fixed-loop and adjustable-loop cortical suspensory devices for metaphyseal femoral-sided soft tissue kalem fixation in anatomic anterior cruciate ligament reconstruction using a porcine model. Arthroscopy. 2017;33(6):1225-32.

PRIMENA SINTETSKIH MATERIJALA U REKONSTRUKCIJI PREDNJE UKRŠTENE VEZE KOLENA

Lešić Aleksandar

Povrede prednjeg ukrštenog ligamenta (*Lig.cruciatum anterius* – LCA) česte su, posebno u sportu, i čine polovinu svih povreda kolena. Najčešće se dešavaju u mladoj populaciji, sa incidencijom od 77 na 100.000. stanovnika i sa tendencijom povećanja (1, 2). U SAD se godišnje izvrši 150.000 operacija rekonstrukcije LCA (3).

Lečenje povrede LCA ima za cilj sprečavanje nestabilnosti kolena, oštećenja meniskusa i hrskavice, i nastanak artroze (1). Ove promene su posebno izražene kod osoba koje su fizički aktivne. Rekonstrukcijom povređenog LCA postiže se ligamentarna stabilnost kolena, pri čemu se rekonstrukcija vrši autograftovima, alograftovima ili sintetskim graftovima (2). Izbor grafta je od najveće važnosti u hirurgiji prednje ukrštene veze (3)

Tehnički, stabilizacije mogu da budu intrartikularne ali su se navodile i ekstraartikularne stabilizacije, npr. lateralna ekstrartikularna tenodeza, čime se smanjuje opterećenje grafta za 43% i mogućnost rupture (1). Po tehnici, do osamedesetih godina operacije su bile otvorene, potom uglavnom artroskopske.

Od autograftova u rekonstrukciji lezije LCA danas se koriste autograftovi od tetive harmstringsa (HS), deo ligamenta patele (*bone-patelar-tendon-bone* – BPTB) i graft od tetive kvadricepsa (QT). Navode se i primene grafta od Ahilove tetive, prednjeg i zadnjeg tibijalnog mišića, grafa od fascije late (ranije) (4). Pored autograftova bilo je pokušaja primene alografta i sintetskih graftova u rekonstrukciji LCA (1).

Nažalost, nijedan sintetski graft nije se pokazao da je dobar kao autograftovi – patelarni ligament ili HS-harmstings koji se koriste, posebno u SAD, u preko 90% slučajeva rekonstrukcije LCA, sa postignutim uspehom u 85–90% slučajeva (5)

Međutim, problem donornog mesta kod uzimanja BPTB grafta su brojna: bol u prednjem delu kolena, tendinoza patelarnog ligamenta, infrapateralarna kontraktura, prelom patele, ruptura ekstenzornog mehanizma kolena, artrfibroza (5–7). Kod HG grafta može da se ledira *n. saphenus* (1, 5). Zbog ovih problema donornog mesta, sedamdesetih i osamdesetih godina 20. veka počela je primena sintetskih graftova koji u bili dostupni, jaki – čvrsti, koji su pojednostavljivali operativni zahvat i gde nije bilo problema donornog mesta. Međutim, sintetski graftovi, posebno starije generacije (karbonska vlakna, *Dacron*, *GoreTex*) imali su isuviše veliki broj komplikacija, neuspeha, pucanja i laksiteta, kao i sinovitisa koji su bili uzrok razvijanja osteoartritisa (8–10). Ovo što nije sasvim tačno jer se

osteoartritis posle lezije LCA javlja i kod pacijenata koji su operisani autograftovima (11).

Iako je optimizam za primenu sintetskih graftova danas manji, oni se i dalje primenjuju jer uvek postoji želja da se uvek ima dostupan sterilan sintetski graft, posebno kada se misli da postoji problem uzimanja autografta. U radovima, meta-analizama, tvrdi se da su sintetski graftovi adekvatniji kod rane rehabilitacije, kod multiligamentarnih povreda kolena i kod revizija kada autograftovi nisu dostupni. Ovo se posebno odnosi na noviju generaciju sintetskih graftova, LARS i PGA–Dakron (11,12).

Prema nameni u hirurgiji prednje ukrštene veze, sintetski graftovi se klasifikuju na graftove, ojačavajuće materijale (*Ligament augmentation device*), i totalne graft-proteze (2, 5).

U velikom broju članaka navodi se da je prvi veštački materijal, svilu, u rekonstrukciji LCA koristio 1918. godine Smit (*Alwin Smith*, 5). Satora navode da je prvu operaciju LCA sa upotrebom veštačkog materijala izveo još 1903. godine Lang (*Fric Lang*) primenom svile (8). Korner (*Edred Corner*, London) je 1914. godine koristio srebrnu žicu pri operaciji LCA (2, 8)

Nemački ortoped Ruter je 1949. godine primenio poliamid, kod operacije LCA, pod imenom *Supramid*, ali su rezultati bili razočaravjući (8).

Olav Rotrup je 1959. primenio teflon u rekonstrucji LCA kod psa, a potom i na ljudima (8).

PODELA SINTETSKIH GRAFTOVA MATERIJALA PO VRSTI MATERIJALA I VREMENU POJAVE NA TRŽIŠTU

1. **Karbonski graft** kod rekonstrukcije LCA se prvi put spominje 1977. godine, kada je taj materijal u eksperimentima, ali i na ljudima počeo da koristi Jenkins (13). Karbonska vlakna su uvedena u širu primenu sredinom osamdesetih godina i Jenkins je navodio da dolazi do prorastanja fibroblastnog tkiva i stvaranja novog kolagena između karbonskih vlakana. Međutim, već 1985. Dendi (*Dandy*) je pokazao fragmentaciju karbona (14). Da bi se sprečilo oštećenje karbonskog grafta bilo je pokušaja da se on obloži sa kopolimerom od polilaktične kiselina i sa poliesterskim vlaknima, ali je uspeh viđen u samo 41% slučajeva (15).

Dendi i saradnici su 1981. godine prvi primenili karbonska vlakna i kod artroskopske rekonstrukcije LCA (14), ali navode komplikacije, disperziju karbona i početni entuzijazam su zamenili podaci o visokim procentu ranih ruptura grafta, sinovitisa, a što je i bio uzrok povlačenja karbonskog grafta iz upotrebe (5). Mi smo uočili iste probleme na eksperimentalnom modelu kolena psa (16–18).

2. GORE-TEX (politetrafluoretilen – PTFE), kao sintetski graft koji se u ortopediji koristi od 1982 godine je bio prvi sintetski graft sa obećavajućim počet-

nim rezultatima (19), ali je kasnije uočen visok procenat komplikacija i ruptura grafta (20), što je dovelo do toga da je ovaj graft 1993. godine povučen sa tržišta (5, 21).

3. *Dacron*, *dakronski ligament*, se široko primenjuje u vaskularnoj hirurgiji, a u ortopediju je uveden 1980. godine, firma *Stryker* (8) ga je dizajnirala da trajno zameni LCA (21). Posle početnih obećavajućih rezultata uočavani su nedostaci – neuspesi i zato se ovaj graft koristi samo za *salvage procedures* (22). Kasne rezultati, neuspesi kod primene dakronskog grafta navode se kod 47% pacijenata (23). Degenerativne promene kolena su viđene u čak 83% slučajeva, a samo 14% operisanih pacijenata je bilo sa stabilnim kolenom (24). U srednjoročnim rezultatatima, 2–5 godina posle operacije, 20–37% pacijenata je imalo značajna oštećenja zgloba (8), a posle 9 godina 44% operisanih zglobova je bilo uništeno (24). Dakron je u SAD odobrila FDA, ali je povučen 1994. (21).

4. **Leeds-Keio/LK ligament** je sintetski ligament stvoren saradnjom stručnjaka iz Lidsa (Engleska) i *Keio* univerziteta (Japan) 1982 godine i bio je građen od poliesterskih vlakana čineći graft dijametra 10 mm (21). On je skafold-matrica, ali postoje tvrdnje da može da bude i stalna zamena za LCA (25) jer ima čvrstinu od 2.100 N, što je više nego čvrstina prirodnog LCA (1.730 N). Maknikol u 16/20 slučajeva, artroskopski i histološki, nije mogao da potvrdi prorastanje veziva (25). Nestabilnost tokom vremena se povećava u poređenju sa PBTB graftom (21) Vremenom LK graft ne neoligamentizuje nego propada, nema stabilnosti u 9/24 pacijenta posle dve godine od operacije (26) i stoga LK graft ne može da se preporuči za rekonstrukciju LCA (5, 8).

5. **Kennedy–LAD** (*Ligament augmentation Device*) korišćen je od kasnih sedamdesetih (1970) godina (27). Napravljen je od polipropilena i imao je za cilj da štiti autograft od ekcesivnog stresa i pucanja (5, 27). I pored dobrih, obećavajućih početnih rezultata, dugoročni rezultati su bili loši zbog pojave sinovitisa i usporene maturacije grafta (8, 11).

6. **LARS – ligament advanced reinforcement sistem** je sintetski graft treće generacije (12). I pored razočaravajućih rezultata koji su dobijeni primenom sintetskih materijala u rekonstrukciji LCA, 1992. godine počeo je da se koristi LARS graft koji je građen od polietilenterephthalata – PET sa mogućnošću prorastanja tkiva u njegov intraartikularni deo. Inače LARS ima dva dela, intraartikularni i ekstrartikularni (11, 21), pri čemu intratikularni deo je sa vlaknima koja se rotiraju za 90 stepeni, čime podsećaju na prirodni LCA (3).

Autori u meta-analizama navode se da su rezultati između autografta – BPTB i LARS-a slični i da nema razlike u kumulativnim komplikacijama (11, 21). Sedam godina posle operacije neuspeh je viđen kod 4,4% pacijenta: pucanje grafta u tri slučaja, sinovits u jednom slučaju (28). Bati (*Batty*) je u meta-analizi potvrdio da LARS ima manje komplikacija nego starije verzije sinetskih ligamenata i navodi samo 2,6% neuspeha od 843 analizirana pacijenta (29).

U dugoročnim praćenjima procenat neuspeha se povećava: Ilijadis navodi da posle prosečnog praćenja od 9,5 godina se kida 31% LARS graftova, ali da je u

preostalim slučajevima viđen dobar rezultat (3). Ovo je viši procenat nego onaj kod Parčija (*Parchi*) koji navodi da posle 11,6 godina Lars je imao dobar rezultat u 84,6%, i da je LARS dobra opcija grafta u selektivnim slučajevima – za stare osobe i kad se želi brz oporavak (29). Tifenbek (*Tiefenboeck*) takođe navodi 50% nezadovoljavajućih rezultata – pacijenata koji nisu zadovoljni (30).

Na osnovu ovoga mnogi autori ne preporučuju rutinsku primenu LARS-a, već samo u određenim slučajevima (3, 28, 30). Najbolju odbranu LARS-a naveo je u uredničkom komentaru Lubovic (*Lubowitz*), koji navodi da LARS možda nije perfektan, ali da je klinički ishod impresivan (31).

Sun i Vej (*Sun*, *Wei*) navode, u meta-analizi, da LARS može da bude alternativa autograftu u slučajevima kada je neophodna rana rehabilitacija, kod višestrukih ligamentarnih povreda i kod revizija kada su autografovi limitirani (12). LARS je u Kini odobren 2004. godine i od tada je operisano 30.000 pacijenata.

Sintetski graft/ materijal	Čvrstina (N)	Prednosti	Nedostaci	Status
Karbon	660	Dobro prorastanje kolagena između vlakana	Loši dugoročni rezultati jer graft se isteže, puca, partikule migriraju.	Nije u upotrebi.
Gore-Tex/ politetrafluoretilen – PTFE	5.300	triput veća čvrstina nego prirodni LCA	Progresivno istezanje – „gubljenje“ grafta	Nije u upotrebi.
Dakron/poliester	3.631	Poliesterski omotač štiti implantat od abrazija – oštećenja	Slaba dugoročna stabilnost, sinovitis	Nije u upotrebi.
Leed-Keio veštački ligament/poliester	2.000	Služi kao dobra matrica – skafold za prorastanje tkiva.	Veliki broj ruptura grafta, sinovitis	Nije u upotrebi.
Kenedi ligament augmentation device – LAD/ polipropilen	1.500	Štiti autograft od velikih sila – stresa.	Inflamacija sinovije i izlivi u kolenu	Nije u upotrebi.
LARS polietilenterephth-alata – PET	2.500-5.600	Deli sile, poroznost omogućava dobro prorastanje tkiva.	Postoprativno zaostaje laksitet	U upotrebi je.

Tabelarni prikaz sintetskih graftova.

Čvrstina na istezanje (*ultimate tensile strenght*) normalnog LCA je 1.503 N.

Devedestih godina ispitivali smo biokompatibilnost karabonskih vlakana, ubrizgavanje njihovovog praha u zglob i mišić Vistar pacova (18). Kao kontrola ubrizgavan je, u kontrolnoj grupi talk kao inertan materijal. U svakoj grupi je bilo pod 35 pacova, težine 200 grama. Osim lokalnog nalaza, iz venske krvi iz očne vene, određivana je krvna slika, kreatin kinaza, laktat dehodrogenaza i nivo alfa feto proteina. Patohistološka analiza je vršena na preparatima bojenim hematoksilin eozinom. Laboratorijske analize su vršene u šest vremenskih perioda (3, 5, 7, 15, 30 i 60. dan). U rezultatima nije bilo znakova zapaljenja između rezultata u eksperimentalnoj i kontrolnoj grupi

U cilju mehaničke i patohistološke procene vrednosti karbonskog grafta vršen je eksperiment na kolenima pasa (16–18). Analizirani su rezultati rekonstrukcije LCA kod primene autografta (fascije late) i karbonskih vlakana na eksperimentalnom modelu kolena psa. Korišćeni su koštano zreli psi rase nemački ovčar, starosti iznad 14 meseci, srednje telesne mase 23 kg (19–32 kg) kod kojih su rekonstruisani LCA, posle njegove arteficijalne resekcije, primenom autografta (n = 15, prva grupa,) ili karbonskih vlakana (n = 15, druga grupa). Autograft, fascija lata je bila dužine 8–10 cm, širine 2 cm. Korišćen je sintetski graft od karbonskih vlakana - Lafil (*B. Braun Melsungen*), 5–7 mikrometara, sa 32.000 vlakana u tri helikoidno postavljena snopa. Oba grafta su bila postavljena intraartikularno, otvorenom tehnikom, medijalnom artrotomijom zgloba kolena, uz reseciranje LCA. Graftovi su postavljeni u tunele u tibiji i femuru, uz prethodnu obradu ivica otvora (slike 1 i 2). Provlačeni su graftovi, i pod tenzijom fiksirani ekstrartikularno klamfama. Hirurška procedura je sprovedena pod sterilnim uslovima, uz antibiotsku profilaksu longacefom.

Postoperativno procenjivana je stabilnost kolena, znakom prednje fijoke i Lahmanovim testom, kao što je procenjivana i hromost pri hodu psa (skalom po Kestneru). Na radiografijama su procenjivane degenerativne promene, a pravljeni su i stres snimci.

Posle žrtvovanja životinja, vršena je natkolena amputacija i posle artrotomije analizirano je stanje grafta, debljina grafta, stanje hrskavice, sinovije, prisustvo panusa. Za histopatološku analizu uzimani su isečci sa sredine neoligamenta i sa ulaza u tunele. Po kalupljenju u parafinu preparati su sečeni mikrotomom, i bojeni HE, PAS – *Periodic acid shift*, *Van Gieson*, *Paff Halmi*, *Mason Trichrom* i alkijanski plavim. Takođe je vršena distrakcija kolena na *Instron* mašini, sa silom od 0 do 2 kN kako bi se merila kriva kidanja grafta – neoligamenta.

U rezultatima nije bilo razlike u laboratorijskim i kliničkim nalazima između dve ispitivane grupe. Samo je laksitet bio manji u grupi karbonskih vlakana. Makroanalizom zgloba, uočena je resorpcija u jednom slučaju (16%) kod autografta, i u 4 slučaja (26%) delimično kidanje karbonskih vlakana sa česticama karbona na sinoviji i zglobnim površinama. Na ostalim sintetskim graftovima vidi se dobro prorastanje veziva (Slika 3).

Mehanička sila kidanja u karbonskoj grupi je bila viša nego u grupi autograftova.

Histopatološkim ispitivanjima u prvoj grupi pokazano je prorastanje vezivnog tkiva (Slika 4). Površina neoligamenta bila je pokrivena epitelom sličnom sinovijalnom. Histopatološkim ispitivanjima u drugoj grupi pokazano da dolazi do prorastanja mladog vezivnog tkiva između karbonskih vlakana (Slika 5). U to vreme, 1993. godine, karbonski graft bio je obećavajući materijal i stoga su ovi rezultati bili upozorenje zbog uočenog pucanja vlakana i disperzije karbona u zglobu. Kontrolna grupa sa graftom fascije late je uzeta kao model po Grovsu (*Hey Groves*) u humanoj medicini i Patsaminoj u veterinarskoj medicini. Istraživanje je kompatibilno sa nalazima koji su pokazani kasnije, ali i sa svim drugim

sintetskim materijalima koji su se tokom vremena pokazali kao manje vredni u odnosu na to šta se očekivalo od njih.

LITERATURA

1. Baawa-Ameyaw J, Plastow R, Begum FA, Kayani B, Jeddy H, Haddad F. Current concepts in graft selection for anterior cruciate ligament reconstruction. EFORT Open Rev. 2021;6(9):808-15.
2. Philpott A, Epstein DJ, Lording T. No evidence of reduced autograft LCA rupture rates with synthetic reinforcemnt: a systemic review. J ISAKOS. 2022;7(6):173-80.
3. Iliadis D, Bourlos DN, Mastrokalos DS, Chronopoulos E, Babis GC. LARS artificial ligament versus ABC purely polyester ligament for anterior cruciate ligament reconstruction. Orthop J Sports Med. 2016;4(6):2325967116653359.
4. Lind DRG, Patil RS, Amunategui MA, DePhillipo NN. Evolution of anterior cruciate ligament reconstruction & graft choice: a review. Ann Jt. 2023;8:19.
5. Mascarenhas R, MacDonald PB. Anterior cruciate ligament reconstruction: a look at prosthetics--past, present and possible future. Mcgill J Med. 2008;11(1):29-37.
6. Milankov M, Kecojević V, Rasović P, Kovacević N, Gvozdenović N, Obradović M. Disruption of the knee extensor apparatus complicating anterior cruciate ligament reconstruction. Acta Chir Iugosl. 2013;60(2):13-21.
7. Blagojević Z, Stevanović V, Radulović N. ACL reconstruction with BTB graft--unusual evolution of knee arthrofibrosis case report. Acta Chir Iugosl. 2005;52(2):125-9.
8. Satora W, Królikowska A, Czamara A, Reichert P. Synthetic grafts in the treatment of ruptured anterior cruciate ligament of the knee joint. Polim Med. 2017;47(1):55-9.
9. Olson EJ, Kang JD, Fu FH, Georgescu HI, Mason GC, Evans CH. The biochemical and histological effects of artificial ligament wear particles: in vitro and in vivo studies. Am J Sports Med. 1988;16(6):558-70.
10. Ventura A, Terzaghi C, Legnani C, Borgo E, Albisetti W. Synthetic grafts for anterior cruciate ligament rupture: 19-year outcome study. Knee. 2010;17(2):108-13.
11. Jia ZY, Zhang C, Cao SQ, Xue CC, Liu TZ, Huang X, et al. Comparison of artificial graft versus autograft in anterior cruciate ligament reconstruction: a meta-analysis. BMC Musculoskelet Disord. 2017;18(1):309-18.
12. Sun J, Wei XC, Li L, Cao XM, Li K, Guo L, et al. Autografts vs synthetics for cruciate ligament reconstruction: a systematic review and meta-analysis. Orthop Surg. 2020;12(2):378-87.

13. Jenkins GM, Grigson CJ. The fabrication of artifacts out of glassy carbon and carbon-fiber-reinforced carbon for biomedical applications J Biomed Mater Res. 1979;13(3):371-94.
14. Rushton N, Dandy DJ, Naylor CP. The clinical, arthroscopic and histological findings after replacement of the anterior cruciate ligament with carbon-fibre. J Bone Joint Surg Br. 1983;65(3):308-9.
15. Mody BS, Howard L, Harding ML, Parmar HV, Learmonth DJ. The ABC carbon and polyester prosthetic ligament for ACL-deficient knees. Early results in 31 cases. J Bone Joint Surg Br. 1993;75(5):818-21.
16. Lešić A, Durdević D, Tatić V, Ukropina D. Histopathological evaluation of the carbon fibers application for the substitution of the anterior cruciate ligament--an experimental study on dogs. Vojnosanit Pregl. 1995;52(3):215-20.
17. Lesić A, Tatić V, Ukropina D, Durdević D. The use of autografts and synthetic carbon fibers in reconstruction of the anterior cruciate ligament--an experimental study on dogs. Vojnosanit Pregl. 1994;51(6):479-87.
18. Lešić AR. Primena autografta i sintetskih karbonskih vlakana u rekonstrukciji prednjeg ukrštenog ligamenta psa [dissertation]. Beograd: Univerzitet u Beogradu, Medicinski fakultet; 1993.
19. Bolton CW, Bruchman WC. The GORE-TEX expanded polytetrafluoroethylene prosthetic ligament. An in vitro and in vivo evaluation. Clin Orthop Relat Res. 1985;(196):202-13.
20. Woods GA, Indelicato PA, Prevot TJ. The Gore-Tex anterior cruciate ligament prosthesis. Two versus three year results. Am J Sports Med. 1991;19(1):48-55.
21. Sujay KD, Khan WS, Singhal R, Shivarathre DG, Pydisetty R, Johnstone D. Anterior cruciate ligament graft choices: a review of current concepts. Open Orthop J. 2012:6:281-6.
22. Lukianov AV, Richmond JCG, Barrett R, Gillquist J. A multicenter study on the results of anterior cruciate ligament reconstruction using a Dacron ligament prosthesis in "salvage" cases. Am J Sports Med. 1989;17(3):380-5.
23. Barrett GR, Line L, Shelton, WR, Manning JO, Phelps R. The Dacron ligament prosthesis in anterior cruciate ligament reconstruction. A four-year review. Am J Sports Med. 1993;21(3):367-73.
24. Maletius W, Gillquist J. Long-term results of anterior cruciate ligament reconstruction with a Dacron prosthesis. The frequency of osteoarthritis after seven to eleven years. Am J Sports Med. 1997;25(3):288-93.
25. Macnicol MF, Penny ID, Sheppard L. Early results of the Leeds-Keio anterior cruciate ligament replacement. J Bone Joint Surg Br. 1991;73(3):377-80.
26. Rading J, Peterson L. Clinical experience with the Leeds-Keio artificial ligament in anterior cruciate ligament reconstruction. A prospective two-year follow-up study. Am J Sports Med. 1995;23(3):316-9.

27. Kennedy JC, Roth JH, Mendenhall HV, Sanford JB. Presidential address. Intraarticular replacement in the anterior cruciate ligament-deficient knee. Am J Sports Med. 1980;8(1):1-8.
28. Legnani C, Ventura A, Terzaghi C, Borgo E, Albisetti W. Anterior cruciate ligament reconstruction with synthetic grafts. A review of literature. Int Orthop. 2010;34(4):465-71.
29. Batty LM, Norsworthy CJ, Lash NJ, Wasiak J, Richmond AK, Feller JA. Synthetic devices for reconstructive surgery of the cruciate ligaments: a systematic review. Arthroscopy. 2015;31(5):957-68.
30. Parchi PD, Ciapini G, Paglialunga C, Giuntoli M, Picece C, Chiellini F, et al. Anterior cruciate ligament reconstruction with LARS artificial ligament-clinical results after a long-term follow-up. Joints. 2018;6(2):75-9.
31. Tiefenboeck TM, Thurmaier E, Tiefenboeck MM, Ostermann RC, Joestl J, Winnisch M, et al. Clinical and functional outcome after anterior cruciate ligament reconstruction using the LARS™ system at a minimum follow-up of 10 years. Knee. 2015;22(6):565-8.
32. Lubowitz JH. Editorial commentary: synthetic ACL grafts are more important than clinical nonbelievers may realize. Arthroscopy. 2015;31(5):969-70.

ELEMENTI VEZE - FIKSACIJA KALEMA PREDNJE UKRŠTENE VEZE KOLENA

Grujić Jovan

Prilikom rekonstrukcjie prednjeg ukrštenog ligamenta kolena sigurna fiksacija kalema je od suštinske važnosti tokom intenzivnog cikličnog opterećenja u vremenu rehabilitacije kako bi se osigurala njegova integracija u koštanim tunelima. Postoje brojne varijacije u tehnici fikscije kalema prednjeg ukrštenog ligamenta, svaka sa svojim prednostima i nedostacima.

U početku je kalem prednjeg ukrštenog ligamenta posle provlačenja kroz tunele u butnoj kosti i golenjači ušivan za periost butne kosti i golenjače. Čvrća fiksacija kalema dobijena je pomoću žičanog šava vezanog oko zavrtnja koji je plasiran u kost. Bruckner je 1966. godine objavio svoju tehniku rekonstrukcije prednjeg ukrštenog ligamenta kada je tetivu čašice sa koničnim koštanim blokom iz golenjače postavio čvrsto (press-fit) u golenjačni tunel, dok je na spoljašnjem delu butne kosti koristio kortiklano dugme. Godine 1969, Franke i 1970. godine Jones slobodni kalem kost-tetiva-kost (koštani blokovi golenjače i čašice na svakom kraju), fiksiraju klinastim komadom kosti usidrenim u golenjači i butnoj kosti (press-fit fiksacije). Biomehaničke studije i dugoročni klinički rezultati fiksacije bez implantata su jednaki rezultatima konvencionalnih tehnika.

Lambert je 1983. godine prvi uveo tehniku intratunelske fiksacije kalema prednjeg ukrštenog ligamenta sa 6.5-mm AO spongioznim šrafovima(Slika 1). Godine 1987, Kurosaka i saradnici su izvestili da fiksacija 10-mm kost-tetiva-kost kalema u kadaveričnim ljudskim kolenima sa šrafom za interferenciju bez glave, 9-mm, potpuno narezanim, ima superiornu snagu i krutost u poređenju sa fiksacijom 6.5-mm AO spongioznim šrafom, fiksacijom spajalicama, ili šavovima vezanim preko dugmeta. Koncept fiksacije šrafom za interferenciju podrazumeva paralelno umetanje šrafa uz kalem u tunelu, što omogućava kompresiju kalema prema zidu koštanog tunela i njegovu biološku inkorporaciju. Ova vrsta fiksacije kombinuje apertursku fiksaciju, visoku početnu krutost konstrukcije i ranu koštanu inkorporaciju kalema što omogućava ubrzanu rehabilitaciju. Mnoge biomehaničke i kliničke studije su pokazale superiorne rezultate fiksacije kost-tetiva-kost kalema interferentnim šrafovima, i oni su dugo godina smtrani zlatnim standardom, da bi kasnije i uvedeni u upotrebu šrafovi od bioresorptivnih materijala.

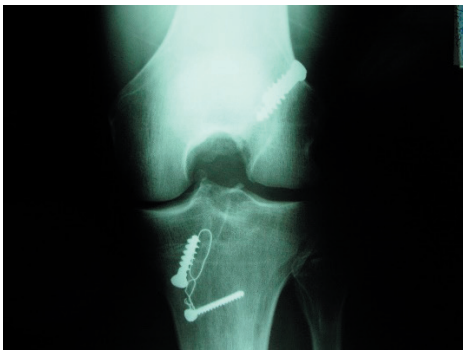

Slika 1. Spongiozni vijak za fiksaciju kalema prednjeg ukrštenog liagmenta

Pinczewski, je za fiksaciju mekotkivnih kalemova prednjeg ukrštenog ligamenta uveo u upotrebu metalne interferencijske šrafove sa tupim navojima veličine 8 mm, poznatim kao RCI zavrtnji. Fiksaciju tzv. ''Endo-Button''-om koji se ''zakopčava'' na spoljnoj strani spoljašnjeg kondila butne kosti uveo je Rosenberg a transfemoralni metalni poprečni klin ''cross-pinning'' za fiksaciju mekotkiv-nog kalema uvode Clark i saradnici 1998. godine. Originalni poprečni klinovi su kasnije modifikovani u bioapsorbabilne poprečne klinove.

Svaki sistem se sastoji od elemenata koji su međusobno povezani. U zavisnisti od funkcije elemenata sistemi su međusobno povezani adekvatnim vezama. Osnovni zahtev svake veze je prenošenje optrećenja sa jednog na drugi element. Postojanost i funkcionalnost veze mora biti prilagođena funkciji elemenata: kruta ili elastična veza, veza koja omogućuje pokretljivost ili ne pokretljivost, razdvojivost ili nerazdvojivost međusobno povezanih elemenata, hermetičnost veze. Neposredna veza se ostvaruje bez prisustva specifičnih elemenata za vezu, tako da se opterećenje prenosi sa jednog elemnta na drugi. Posebne veze se ostvaruju prisustvom posebnih elemenata za vezu.

Pokretna veza omogućuje relativno krentanje između elemenata, klizanje, kotrljanje ili oba. U zavisnosti od kinematske šeme međusobna pokretljivost između elemenata se ostavruje uz pomoć zglobova. Neopokretna veza ostvaruje spajanje elemenata u čvrstu celinu. Pored čvrstoće od nepokretne veze se ponekad očekuje i hermetičnost. Nepokrente veze mogu biti razdvojive i nerazdvojive.

Nerazdvojive veze se jednom ostavraju i ne mogu se razdvojiti bez razaranja i oštećenja elemenata koji su međusobno povezani. Prenošenje opterećenja između elemenata kod nerazdvojive veze može se ostavriti mehanički i fizičko-hemij-ski. Mehaničke veze se ostvaruju zahvaljujući pogodnom obliku i čvrstoći ele-menata koji se međusobno povezuju. Potrebana sila koja obezbeđuje čvrstoću mehaničke veze ostavruje se posebnim elementima ili elastičnom deformacijom, čvrsta naleganja. Fizičko-hemijeske veze se ostvaruju pomoću molekularnih, athezionih i kohezionih sila između elemenata koji se povezuju (zavarivanja,lepljenje, cementiranje i sl.)

Razdvojive veze obezbeđuju jednostavno povezivanje, razdvajanje i ponovno povezivanje elemenata bez oštećenja ovakve veze. Imaju široku primenu jer pojednostavljuju izradu elemenata, montažu, održavanje i eksplataciju sistema. Razdvojive veze se realizuju kao posebne veze pomoću posebnih elemenata za vezu: vijci, klinovi, prstenovi. Konstrukcija i realizacija veze između pojedinih elemenata je visoko zahtevna. Mesto na kome su povezani elementi predtsavlja mesto visiokig rizika da dođe do pojave komplikacije.

Krutost veze je uglavnom manja od krutosti elemenata koji se međusobno povezuju. Posebno je važan izbor: tipa veze, elemenata za vezu, njihov raspored i položaj u odnosu na elemente sa kojim se povezuju. Uzimajući u obzir potrebe i široku primenu najrazličitih veza, standrardizovan je veliki broj rezličitih tipova veza, elemenata za vezu i postupaka za realizaciju veze između pojedinih eleme-nata.

Razdvojiva veza podrazumeva da su dva radna predmeta međusobno povezana pomoću posrednog elementa za vezu koga čini navojni par navrtka i vijak. Navojni par je sprega dva elementa ostvarana posredstvom navoja. Osnovni geometrijski i kinematski elementi navoja su zavojnica i zavojne površine. Zavojnica je porstorna kriva linija koju opisuje tačka pri kružnom kretanju oko nepomične ose i istovremene pravolinisko kretanje u pravcu ose (Slika 2.)

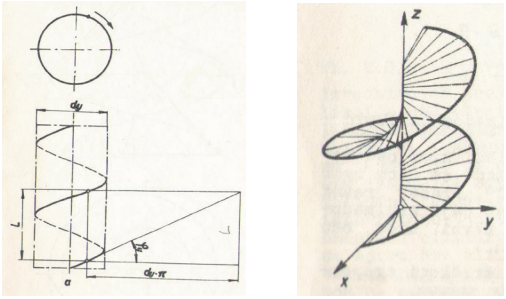

Slika 2. a) kružna zavojnica b) zavojna površina, helikoid

Elementi zavojnice su:

- Zavojak je deo zavojnice koji odgovara jednom punom obrtaju tačke oko ose zavojnice
- Hod zavojnice je aksijalno (duž ose) rastojanja početka i kraja zavojka
- Ugao zavojnice φ je ugao koji zaklapa tangenta na zavojak sa svojom projekcijom
- Zavoja površina ili helikoid je površina koja nastaje zavojnim kretanjem prave linije (izvodnice) oko nepomične ose (Slika 3).

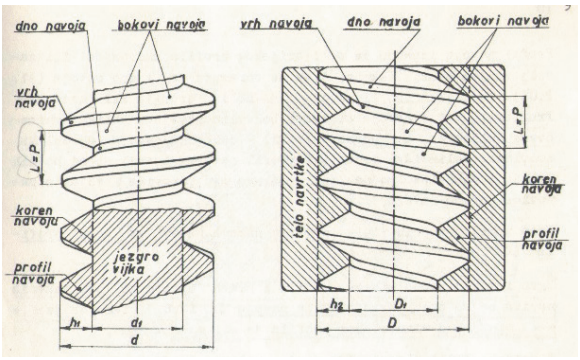

a *b*

Slika 3. Elementi navojnog para a) Spoljašnji navoj, b) Unutrašnji navoj

Navoj na spoljašnjoj površini, cilindričnog radnog premeta naziva se spoljašnji navoj, a navoj na unutrašnjoj cilindričnoj površini naziva se unutrašnji na-voj (Slika 3). U zavsinosti od smera obrtanja i aksijanog pomeranja tačke po izvodnici navoj može biti desni ili levi. Navojne površine koje ograničavaju navoj nazivaju se bokovi navoja, a deo cilindrične površine koji ograničava navoj po visini naziva se vrh navoja, a površina koja ograničava navoj po dubini naziva se dno navoja. Spoj jednog spoljašnjeg i unutrašnjeg navoja naziva se navojni par, tako da se njihovi bokovi dodiruju. Da bi navojni par bio u funkciji svi karakteristični geometrijski parametri navoja moraju biti jednaki. Osnovana funkcija navojnog para je mogućnost prenošenja aksijalnog opterećenja sa spoljašnjeg navoja na unutrašnji i obrnuto. Navojni spoj može biti pokretan i nepokretan. Nepokretan navojni spoj, navojna veza, omogućuje prenošenje sile bez međusobnog pomera-nja navojnih delova (pločica, vijak, kost). Poketni navojni spoj, navojni prenosnici, služe za prenošenje sile uz međusobno pomeranje navojne veze (spoljašnji fiksator).

Prve pomene i primene navojnih spojeva počinju od Arhimeda 3 vek pne. Prvi sistem za primenu navojne veze na industriskim principima razradio je Witworth 1840-1845 u Engleskoj i u primeni je do danas. U Evropi se koristi metrički navoj od 1867 godine. USA koristi navoj sličan metričkom navoju sa merama u inčima (colovima). Internacionalni standrad za navojne spojeve u metričkom sistemu mera ISO R 68 donet je 1958 i 1959 godnine, a Jugoslovenski standard JUS ga podržava u celosti. Podela navoja prema merama može biti metrička ili colovna (Witworth). Metrčki navoji u zavsinosti od gemetriskog oblika profila može biti: trouglast (simetričan), trapezni, kosi, obli (Edisonov navoj), specijalni olivasti profil navoja za drvo, limove, kosti i lpotasti (za kosti).

Vijak LCA (Slika 5 i 6)je obično kanuliran sa otvorom ø 2,2mm, da bi se mogao voditi preko Kirschnerove igle ø2mm. Ima kosi SL.24 ili olivast Sl25 oblik navoja na uzdužnom preseku kako bi se postigla inicijalna stabilnost koštanog grafta. Uvrće se između koštanog grafta i tunela golenjače ili butne kosti. profil navoja je sličan profilu spongioznog vijka. Vrh navoja može biti oštar ili zaobljen

da ne dođe do presecanja tetiva u kolko dođe do kontakta, a sa druge strane da se pojača kompresiona slila između kostanog grafta i vijka sa jedne strane i kostanog grafta i tunela sa druge strane. Vijak LCA može biti izrađen od superlegure čeli-ka 316 LVM SL.26, što ponekad na MRI snimku izaziva pojavu korone, titaniju-ma Ti6Al4V „eli" se koji se danas koriste za fiksaciju kost-tetiva-kost kalema. Na Klinci za ortopediju Kliničkog centra Vojvodine su se počev od 1996. godine prvo ugradjivali kanulirani spongiozni vijci da bi se od 1998. do 2002. godine ugradji-vali metalni interfentn vijci a potom sve do današnjeg dana titanijumski vijci.



Slika 4. LCA titanijumski vijak sa olivastim profilim i zaobljenim navojem



Slika 5. Titanijumski vijak za fiksaciju prednjeg ukrštenog ligamenta

Biorazgradivi interferentni šrafovi su razvijeni kako bi se prevazišle neke slabosti povezane sa njihovom feromagnetnom osobinom i poteškoćama pri uklanjanju tokom revizijske operacije Korišćene su različite kombinacije sintetičkih materijala: PGA (poliglikolna kiselina), kopolimeri PGA/PLA (poliglikolna kiselina/poli mlečna kiselina), poliparadioxanon i različiti stereoizomeri mlečne kiseline, poli-L-mlečna kiselina i poli-D-mlečna kiselina, kao i biokompozitni materijali, sastavljeni od mešavine gore navedenih polimera, kalcijum fosfata i brushita. Međutim, upotreba ove vrste vijka nosi određene nedostatke, kao što su veća mogućnost lomljneja za vreme njihovog plasiranja tokom operacije i moguće upalne reakcije koje dovode do otoka kolena. Primena biorazgradi-

vih i titanijumskih vijaka za fiksaciju kalema u rekonstrukciji prednjeg ukrštenog ligamenta nisu pokazali značajnu razliku u krajnjim kliničkim rezultatima. Iako su bioresorptivni vijci imali potpunu ili skoro potpunu resorpciju do 13. godine, volumeni tunela su ostali uglavnom nepromenjeni, sa minimalnom osifikacijom. Biorazgradivi materijali mogu biti poželjniji zbog njihove konačne osteointegracije, ali s obzirom na njihove više troškove u poređenju sa metalnim šrafovima, i dalje postoji mesto za primenu titanijumskih zavrtnjeva.

LITERATURA

1. Hesse E. Über den Ersatz der Kreuzbänder des Kniegelenks durch freie Fascientransplantation. Verh Dtsch Ges Chir. 1914;43:188-9.
2. Hey Groves EW. Operation for the repair of cruciate ligament. Lancet. 1917;2:674-5.
3. Hey Groves EW. The crucial ligaments of the knee-joint: their function, rupture, and the operative treatment of the same. Br J Surg. 1920;7(28):505-15.
4. Campbell C. Repair of the ligaments of the knee. Report of a new operation for the repair of the anterior cruciate ligament. Surg Gynecol Obstet. 1936;62:964-8.
5. Macey HB. A new operative procedure for repair of ruptured cruciate ligament of the knee joint. Surg Gynecol Obstet. 1939;69:108-9.
6. Augustine RW. The unstable knee. Am J Surg. 1956;92:380-8.
7. Lindemann K. About the plastic replacement of cruciate ligaments by pedicled hamstring tendon transfer. Z Orthop. 1950;79:316-34.
8. Brückner H. A new method for cruciate ligament reconstruction. Chirurg. 1966;37(9):413-4.
9. Franke K. Clinical experience in 130 cruciate ligament reconstructions. Orthop Clin North Am. 1976;7(1):191-3.
10. Jones KG. Reconstruction of the anterior cruciate ligament. A technique using the central one-third of the patellar ligament. J Bone Join Surg Am. 1963;45A:925-32.
11. Paessler HH, Dave LYH. History of ACL graft fixation techniques. Techn Orthop. 2013;28(2):120-5.
12. Lambert KL. Vascularized patellar tendon graft with rigid internal fixation for anterior cruciate ligament insufficiency. Clin Orthop Relat Res. 1983;172:85-9.
13. Kurosaka M, Yoshiya S, Andrish JT. A biomechanical comparison of different surgical techniques of graft fixation in anterior cruciate ligament reconstruction. Am J Sports Med. 1987;15(3):225-9.

14. Pinczewski LA, Clingeleffer AJ, Otto DD, Bonar SF, Corry IS. Integration of hamstring tendon graft with bone in reconstruction of the anterior cruciate ligament. Arthroscopy. 1997;13(5):641-3.
15. Rosenberg TD. Technique for endoscopic method of ACL reconstruction. Technical Bulletin. Mansfield, MA: Acuflex Microsurgical; 1993.
16. Clark R, Olsen RE, Larson BJ, Goble EM, Farrer RP. Cross-pin femoral fixation: a new technique for hamstring anterior cruciate ligament reconstruction of the knee. Arthroscopy. 1998;14(3):258-67.
17. Grujić J. Tumorska modularna endoproteza zgloba kuka [dissertation]. Novi Sad: Univerzitet u Novom Sadu, Fakultet tehničkih nauka; 2017.
18. Veriga S. Mašinski elementi, veze i spojevi mašinskih elemenata. Beograd: Univerzitet u Beogradu, Mašinski fakultet; 1972.
19. Almazan A, Miguel A, Odor A, Ibarra JC. Intraoperative incidents and complications in primary arthroscopic anterior cruciate ligament reconstruction. Arthroscopy. 2006;22(11):1211-7.
20. Matthews LS, Soffer SR. Pitfalls in the use of interference screws for anterior cruciate ligament reconstruction: brief report. Arthroscopy. 1989;5(3):225-6.
21. Beevers DJ. Metal vs bioabsorbable interference screws: initial fixation. Proc Inst Mech Eng H. 2003;217(1):59-75.
22. Capuano L, Hardy P, Longo UG, Denaro V, Maffulli N. No difference in clinical results between femoral transfixation and bio-interference screw fixation in hamstring tendon ACL reconstruction. A preliminary study. Knee. 2008;15(3):174-9.
23. Sundaraj K, Salmon LJ, Heath EL, Winalski CS, Colak C, Vasanji A, et al. Bioabsorbable versus titanium screws in anterior cruciate ligament reconstruction using hamstring autograft: a prospective, randomized controlled trial with 13-year follow-up. Am J Sports Med. 2020;48(6):1316-26.
24. Papalia P, Vasta C, D'Adamio C, Giacalone A, Maffulli H, Denaro V. Metallic or bioabsorbable interference screw for graft fixation in anterior cruciate ligament (ACL) reconstruction? Br Med Bull. 2014;109(1):19-29.

LATERALNA EKSTRAARTIKULARNA TENODEZA

Kecojević Vaso

U početku, lateralna ekstraartikularna tenodeza (LET) je bila procedura koja je rađena samostalno, bez pridružene intraartikularne rekonstrukcije prednjeg ukrštenog ligametna (LCA). Rani rezultati su bili ohrabrujući uglavnom na račun kontrole rotacije – pivot šift, ali nije bila dovoljna za dobijanje prednje-zadnje stabilnosti kolena, što je rezultiralo kasnijim oštećenjima meniskusa i artrotičnim promenama zgloba. Pojavom intraartikularnih tehnika rekonstrukcije prednjeg ukrštenog ligameneta i ubrzanim rehabilitacionim protokolima, zanimanje za ovu tehniku je opadalo, posebno imajući u vidu dug period postoperativne imobilizacije, do dva meseca (1).

Kad je LET počela da se kombinuje sa intraartikularnom rekonstrukcijom prednjeg ukrštenog ligameneta, rezultati su se poboljšali. Rane tehnike su podrazumevale neanatomske *over-the-top* položaje tunela u butnoj kosti. Prve rezultate objavili su Džur (*Dejour*) nakon 11 godina praćenja, Nojs (*Noyes*), Barber i Lerat su registrovali značajno veću stabilnost kolena kad je LET rađena uz rekonstrukciju prednjeg ukrštenog ligameneta (2). Testovi rađeni kompjuterskom navigacijom pokazali su da vanzglobne procedure rađene uz rekonstrukciju LCA jednostrukim kalemom (*single bundle*) dovode do uspešene kontrole prednje tibijalne translacije pri Lahman testu i testu prednje fijoke (3). Trojani je objavio prve rezultate revizija prednjeg ukrštenog ligameneta uz dodatnu LET koji su ukazali da se dobije bolja stabilnost i manji procenat komplikacija u poređenju sa izolovanom intraartikularnom rekonstrukcijom (4). Prema većini autora, pri primeni LET procedura ključno je mesto fiksacije kalema na spoljašnjem kondilu butne kosti.

Razlog koji idu u prilog LET je postizanje dodatne stabilnosti intraartikularne fiksacije kalema posebno u ranoj fazi rehabilitacije. Rezultati su pokazali da se postiže značajno smanjenje prednje tibijalne translacije i anterolateralne rotatorne nestabilnosti smanjenjem intraartikularnog opterećenja kalema i do 43% (5, 10).

Jedan od problema u hirurgiji prednjeg ukrštenog ligameneta je zaostanje rotatorne nestabilnosti. Faktori koji utiču na to su loše pozicionirani koštani tuneli, previđene lezije korena meniskusa, ramp lezije medijalnog meniskusa ili povrede anterolateralnih struktura kolena, totalna ili suptotalna meniscektomija, povrede kolateralnih ligamenata, povreda struktura posteromedijalnog i posterolateralnog ugla, povećan zadnji tibijalni nagib više od 12 stepeni (6, 9). U određenim slučajevima nakon rekonstrukcije zaostaje rotatorna nestabilnost i u tim slučajevima ojačanje kalema prednjeg ukrštenog ligameneta sa LET može da bude dobra opcija. Iako je postojala sumnja da LET dovodi do preteranog pritiska na zglob i mogućeg rizika od nastanka osteoartritisa, studije to nisu pokaza-

le (7). Kombinovane procedure dovode do smanjenja pivot-šifta iako nisu pokazale značajnu razliku u IKDC (*International Knee Documentation Committee*) skoru u poređenju sa samom rekonstrukcijom prednjeg ukrštenog ligameneta tokom kratkog perioda praćenja. LET, s jedne strane, nije više indikovana kao samostalna procedura, ali u skorije vreme, sa pojačanim interesom za anatomiju i rekonstrukciju antero-lateralnog ligamenta (ALL), počinje da se koristi kao dodatna procedura u pojačanju kalema prednjeg ukrštenog ligameneta sa visokim stepenom pivot šift nestabilnosti, 3+ i više (8).

Indikacije za dodatnu LET su: pacijenti sa rupturom prednjeg ukrštenog ligameneta koji imaju pivot šift III stepena bez udruženih povreda kolateralnih ligamenata ili posterolateralnog ugla, meniskalni deficit, *Segond* prelom ili povredu ALL, pacijenti koji imaju hroničnu nestabilnost sa insuficijentnim sekundarnim stabilizatorima, pacijenti kod kojih se planira revizija prednjeg ukrštenog ligamenta, želja pacijenta da se vrati kontaktnim sportovima, primarni rascep prednjeg ukrštenog ligameneta sa nagibom golenjače većim od 12 stepeni (12).

Poseban problem u zadnje vreme predstavlja sve veći broj povreda LCA mladih pacijenata, gde je zabeležen porast od 2,3% godišnje tokom 20 godina praćenja (15). Hirurško lečenje može dovesti do poremećaja rasta kod otvorenih hrskavica rasta, a opet, odložena operacija može dovesti do unutrazglobnih povreda zbog povećane nestabilnosti ili može sprečiti pacijenta da se bavi sportom i da dovede do pojave gojaznosti. Trajna anterolateralna rotatorna nestabilnost kolena posle rekonstrukcije prednjeg ukrštenog ligameneta u vezi sa lošim funkcionalim rezultatom i povećanim procentom rerupture kalema. Biomehaničke studije su ukazale da su spoljašnje anterolateralne strukture kolena ako što su ilio-tibijalni trakt i anterolateralni ligament neophodni za ograničenje unutrašnje rotacije golenjače i da predstavljaju efikasnu protivtežu anterolateralnoj rotatornoj nestabilnosti. LET procedure imaju značaja tokom rasta kad hipermobilnost zglobova udružena sa učešćem u vrhunskom sportu može dovesti do ponovnih povreda. Prikazano je da LET uz rekonsturkciju prednjeg ukrštenog ligameneta dovodi do statistički značajnog smanjenja povrede kalema (16).

Postoji više varijanti LET koje su opisane posle incijalne tehnike Lemera (*Lemaire*) 1967. Sve procedure imaju za cilj da smanje unutrašnju rotaciju i prednju translaciju golenjače vanzglobnim kalemom između butne kosti i golenjače sa spoljašnje strane kolena.

Pre LET treba prvo uraditi rekonstrukciju prednjeg ukrštenog ligameneta: uzimanje kalema, dijagnostičku artorskopiju i procenu drugih povreda koje mogu biti uzrok povećane rotatorne i translacione nestabilnosti kao što su rascepi meniskusa, posebno njegovog korena. Treba obratiti pažnju na svaku leziju meniskusa i uraditi reparaciju kad je moguće. Pre nastavka rekonstrukcije prednjeg ukrštenog ligameneta treba spremiti LET kalem da bi se predupredila ekstravazacija tečnosti koja bi otežala disekciju spoljašnje strane kolena.

Modifikovana Lemerova tehnika koju su opisali Spenser i saradnici: načini se incizija kože na spoljnjoj strani butine duž zadnje ivice ilio-tibijalnog trakta

(ITT) dužine 10–12 cm od *Gerdy* kvržice do iznad lateralnog epikondila. Potrebno je prikazati Kaplanova vlakna (11). Ostavi se pripoj kalema na Žerdijevoj (*Gerdy*) kvržici, skalpelom se ispreparište centralna trećina ITT širine 1 cm, dužine 10 do 12 cm da bi mogao da dosegne mesto fiksacije na mestu pripoja donjih Kaplanovih vlakana. Pre sekcije sa tetive se skinu meka tkiva. Gornji deo se prošije. Nakon uzimanja LET kalema završi se LCA rekonsturkcija i fiksira kalem. Pripremljeni ITT kalem se najpre provuče ispod spoljašnjeg bočnog ligamenta kolena (LCL) pazeći da se ne proseče zglobna kapsula. Peanom se kalem provuče od dole ka gore ispod LCL. Kalem ITT se fiksira na mesto insercije donjih Kaplanovih vlakana na butnoj kosti, na koštani greben koji se nalazi prosečno na 31,4 mm iznad lateralnog epikondila. Luerom se pripremi ležište i kalem se fiksira klamfom. Koleno je pri fiksaciji kalema ITT u neutralnoj rotaciji i blago savijeno do 20 stepeni, a kalem treba držati pod tenzijom dok se fiksira. Pravilno postavljen, kalem treba da se zategne prilikom unutrašnje rotacije kolena (13).

Posle operacije dozvoljava se oslonac do granice tolerancije uz korišćenje štaka minimum dve nedelje. Hod bez štaka se dozvoljava kad pacijent prestane da šanta. Čim počne da se oslanja, postavi se funkcionalna ortoza kolena koja se nosi tokom svih aktivnosti tri meseca postoperativno. Fizikalna terapija počinje od prvog postoperativnog dana. Prvi cilj je da se smanji bol, otok i poveća obim pokreta kolena. Obima pokreta se postepeno povećava, bez posebnih restrikcija. Sobni bicikl se uključuje 3-4 nedelje posle operacije kao i vežbe za jačanje snage. Trčanje i pravolinijske trening aktivnosti mogu da se uvedu 4-5 meseci postoperativno, kad se postigne zadovoljavuća snaga i kad pacijent može da izvede čučanj na jednoj nozi a da koleno ne ide u valgus. Nakon šest meseci može postepeno da se vraća u trening ukoliko je postignuta zadovoljavajuća stabilnost kolena. Pun povratak sportskim aktivnostima se dozvoljava ako prođe funkcionalne testove koji se rade između 7 i 9 meseci postoperativno (17).

U zaključku, LET u kombinaciji sa rekonstrukcijom LCA dovodi do boljih postoperativnih rezultata. Za više od 50% se smanjuje rizik od rerupture prednjeg ukrštenog ligameneta kod mladih pacijenata. Prema literaturi, LET se indikuje kod pacijenata kod kojih postoji visok rizik da zaostane nestabilnost kolena posle rekonstrukcije prednjeg ukrštenog ligameneta. Na prvom mestu, to su sportisti koji se bave veoma zahtevnim, tzv. pivoting sportovima (fudbaleri, košarkaši, rukometaši, odbojkaši, borilački sportovi), pacijenti kod kojih postoji hiperlaksitet ili izražen pivot šift i pacijenti kod kojih se planira revizija prednjeg ukrštenog ligameneta. Jedna ili ponovljene revizije su povezane sa povećanim stepenom oštećenja hrskavice i imaju značajno lošije rezultate. Smatra se da takvi pacijenti zaslužuju maksimalnu potporu intraartikularne rekonstrukcije.

Prema Gitvudu (*Geetgood*), visok rizik za rerupturu postoji kod pacijenata starosti od 14 do 25 godina sa dva ili više faktora od sledećih: 1) povratak kontaktnim sportovima, 2) anterolateralna rotatorna nestabilnost visokog stepena prema pivot šift testu (stepen 2 i više), i 3) generalizovana ligamentarna labavost

(*Beighton score* veći od 4) ili rekurvatum pri hiperekstenziji kolena veći od 10° (18).

LITERATURA

1. Dodds AL, Gupte CM, Neyret P, Williams AM, Amis AA. Extra-articular techniques in anterior cruciate ligament reconstruction: a literature review. J Bone Joint Surg Br. 2011;93(11):1440-8.
2. Lerat JL, Chotel F, Besse JL, Moyen B, Binet G, Craviariet T, et al. The results after 10-16 years of the treatment of chronic anterior laxity of the knee using reconstruction of the anterior cruciate ligament with a patellar tendon graft combined with an external extra-articular reconstruction. Rev Chir Othop Repratrice Appa Mot. 1998;84(8):712-27.
3. Bignozzi S, Zaffagnini S, Lopomo N, Martelli S, Iacono F, Marcacci M. Does a lateral plasty control coupled translation during antero-posterior stress in single-bundle ACL reconstruction? An in vivo study. Knee Surg Sports Traumatol Arthrosc. 2009;17(1):65-70.
4. Trojani C, Beaufils P, Burdin G, Bussière C, Chassaing V, Djian P, et al. Revision ACL reconstruction: influence of a lateral tenodesis. Knee Surg Sports Traumatol Arthrosc. 2012;20(8):1565-70.
5. Engebretsen L, Lew WD, Lewis JL, Hunter RE. The effect of an iliotibial tenodesis on intraarticular graft forces and knee joint motion. Am J Sports Med. 1990;18(2):169-76.
6. Sonnery-Cottet B, Saithna A, Cavalier M, Kajetanek C, Temponi EF, Daggett M, et al. Anterolateral ligament reconstruction is associated with significantly reduced ACL graft rupture rates at a minimum follow-up of 2 years: a prospective comparative study of 502 patients from the SANTI Study Group. Am J Sports Med. 2017;45(7):1547-57.
7. Devitt BM, Bouguennec N, Barfod KW, Porter T, Webster KE, Feller JA. Combined anterior cruciate ligament reconstruction and lateral extra-articular tenodesis does not result in an increased rate of osteoarthritis: a systematic review and best evidence synthesis. Knee Surg Sports Traumatol Arthrosc. 2017;25(4):1149-60.
8. Weber AE, Zuke W, Mayer EN, Forsythe B, Getgood A, Verma NN, et al. Lateral augmentation procedures in anterior cruciate ligament reconstruction: anatomic, biomechanical, imaging, and clinical evidence. Am J Sports Med. 2019;47(3):740-52.
9. Salmon LJ, Heath E, Akrawi H, Roe JP, Linklater J, Pinczewski LA. 20-year outcomes of anterior cruciate ligament reconstruction with hamstring tendon autograft: the catastrophic effect of age and posterior tibial slope. Am J Sports Med. 2018;46(3):531-43.

10. Slette EL, Mikula JD, Schon JM, Marchetti DC, Kheir MM, Turnbull TL, et al. Biomechanical results of lateral extra-articular tenodesis procedures of the knee: a systematic review. Arthroscopy. 2016;32(12):2592-611.
11. Godin JA, Chahla J, Moatshe G, Kruckeberg BM, Muckenhirn KJ, Vap AR, et al. A comprehensive reanalysis of the distal iliotibial band: quantitative anatomy, radiographic markers, and biomechanical properties. Am J Sports Med. 2017;45(11):2595-603.
12. Weber AE, Zuke W, Mayer EN, Forsythe B, Getgood A, Verma NN, et al. Lateral augmentation procedures in anterior cruciate ligament reconstruction: anatomic, biomechanical, imaging, and clinical evidence. Am J Sports Med. 2019;47(3):740-52.
13. Spencer L, Burkhart TA, Tran MN, Rezansoff AJ, Deo S, Caterine S, et al. Biomechanical analysis of simulated clinical testing and reconstruction of the anterolateral ligament of the knee. Am J Sports Med. 2015;43(9):2189-97.
14. Guarino A, Farinelli L, Iacono V, Screpis D, Piovan G, Rizzo M, et al. Lateral extra-articular tenodesis and anterior cruciate ligament reconstruction in young patients: clinical results and return to sport. Orthop Rev (Pavia). 2022;14(2):33696.
15. Beck NA, Lawrence JTR, Nordin JD, DeFor TA, Tompkins M. ACL tears in school-aged children and adolescents over 20 years. Pediatrics. 2017;139(3):e20161877.
16. Getgood AMJ, Bryant DM, Litchfield R, Heard M, McCormack RG, Rezansoff A, et al. Lateral extra-articular tenodesis reduces failure of hamstring tendon autograft anterior cruciate ligament reconstruction: 2-year outcomes from the STABILITY Study Randomized Clinical Trial. Am J Sports Med. 2020;48(2):285-97.
17. Bernholt DL, Kennedy MI, Crawford MD, DePhillipo NN, LaPrade RF. Combined anterior cruciate ligament reconstruction and lateral extra-articular tenodesis. Arthrosc Tech. 2019;8(8):e855-9.
18. Getgood A. Editorial commentary: indications for lateral extra-articular tenodesis in primary anterior cruciate ligament reconstruction. Arthroscopy. 2022;38(1):125-7.

BIOREGENERATIVNA MEDICINA I PREDNJA UKRŠTENA VEZA KOLENA

Dulić Oliver, Tošić Milan, Privrodski Vladimir

Regeneracija se definiše kao proces u ljudskom telu gde se gubitak specijalizovanog tkiva nadoknađuje proliferacijom neoštećenih specijalizovanih ćelija. Termin ***regenerativna medicina*** definiše tehnološki postupak koji zamenjuje ili regeneriše ljudske ćelije, tkiva ili organe sa ciljem uspostavljanja ponovne normalne funkcije organa ili organizma. Tokom prirodnog, spontanog toka regeneracije tkiva ljudskog organizma uočavaju se tri grupe tkiva u odnosu na sposobnost regeneracije. U ***prvu grupu*** spadaju ona tkiva ljudskog organizma, poput npr. jetre, kože ili kosti, koja imaju izvanrednu sposobnost regeneracije, u slučaju da oštećenje nije velikih, kritičnih razmera. Ovaj proces se događa na način da se odmah po povredi ili oštećenju u postupak regeneracije regrutuje veliki broj progenitorskih ćelija sa sposobnošću da diferenciraju i proliferišu ka ćelijama oštećenog tkiva a sve uz pomoć faktora rasta i citokina koje sekretuju kako oštećene ćelije tako i ćelije koje su u neposrednom okruženju ili „privučene" ozledom. U ***drugu grupu*** spadaju tkiva poput intraartikularnih ligamenata, hrskavice ili meniskusa, koji imaju mali, ili gotovo nikakav potencijal da se regenerišu u slučaju ozlede ili oštećenja. Razlog njihove slabe regenerativne sposobnosti je uglavnom vezan za specifičnu, deficitarnu vaskularizaciju, aneuralnost ili fizička svojstva koja ne dopuštaju da se u potpunosti uspostavi normalna funkcija tkiva. Primer za to bi mogla da bude prednja ukrštena veza kolena, snažan ligament unutar kolenog zgloba koji se teško ili uopšte ne regenerišu po povredi jer su prilikom pucanja njeni krajevi fizički odvojeni ili je prekinuta vaskularizacija. ***Treću grupu*** tkiva čine ona tkiva koja imaju sposobnost određenog stepena regeneracije ali je ona nepotpuna jer se na mestu oštećenog tkiva umesto originalnog javlja inferiornije, „manje vredno" tkivo. Ovu grupu tkiva čine ekstraartikularni ligamenti, mišići ili tetive, koji i kada zarastu, mesto defekta je uglavnom popunjeno fibroznim, ožiljnim tkivom koje je u funkcionalnom smislu manje sposobno da izdržava fizičke sile kao prethodno oštećeno, „plemenito" tetivno ili mišićno tkivo. (1)

Strategija regenerativne medicine se bazira na pokretanju mehanizama koji su slični prirodnima ali nedostaju kod određenih grupa tkiva, najčešće iz ranije pomenute druge i treće grupe. Ta strategija podrazumeva da se na mesto povrede ili oštećenja dovedu populacije ćelije koje u normalnim, biološkim okolnostima ne bi mogle biti dopremljene. Da bi se postupak regeneracije desio, nije dovoljno samo „baciti" ćelije u oštećenu zonu. Za postupak regeneracije je pored ćelija potrebno da prisustvuju još tri faktora: prisustvo ***bioloških molekula*** (poput faktora rasta, citokina, hormona, antitela i drugih stimulusa) koji su neophodni za aktiviranje procesa diferencijacije i proliferacije ka ciljanim tkivima

koje je potrebno regenerisati ili za modulaciju imunoodgovora, ***fizički ili mehanički uslovi*** koji podrazumevaju omogućavanje kontakt oštećenih tkiva, npr. pokidanih krajeva tetive (operativno ili imobilizacijom nekom od ortoza ili gipsa) i ***prisustvo nosača za ćelije (scaffold engl.)***, trodimenzionalnoe strukture ili materijala sa kojim se na primer popunjava defekt hrskavice ili kosti a u kome se nalaze ćelije koje treba svojim rastom da formiraju tkivo koje popunjava nastali defekt. (1, 2)

Regenerativni preparati ili procedure se dele na sledeće grupe: ***a) ćelije***, koje su najčešće matične ćelije ili trombociti a primeri su koncentrat aspirata koštane srži ili plazma obogaćena trombocitima; ***b) tkivni inžženjering*** koji podrazumeva laboratorijski uzgajane ćelije koje nastaju iz neke od progenitorskih ćelija i potom vraćanje tog skupa ćelija u organizam, od kojih se najčešće na ovaj način produkuje koža, kost ili srčani mišić; ***c) regeneratine naprave***, poput nanočestica, hidrogelova ili uređaja poput npr. srčanih valvula; ***d) nosači*** (matriks ili *scaffold*) koji predstavljaju trodimenzionalne nosače u koje se ili na koje se plasiraju ili zasejavaju ćelije ili sami po sebi imaju stimulativnu funkciju***; e) genska terapija*** koja podrazumeva aplikacije sintetskih transkripcionih faktora koji targetiraju određene DNK sekvence i menjaju ili modifikuju transkripciju gena koji su mutantni ili oštećeni a koji se koristi u npr. lečenju dijabetesa; ***f) biomolekuli*** koji mogu biti proteini, ugljeni hidrati, lipidi ili nukleinske kiseline, dobijeni autologno (od osobe kojoj se regenerativni preparat daje) ili sintetski, drugog čoveka, životinje ili biljke, a gde je primer davanje faktora rasta u oštećene zone; primer za ovu terapiju su preparati hijaluronske kiseline (HA) i ***g) mali molekuli*** koji su sintetski stvoreni molekuli sa sposobnošću da zaustave ili moduliraju različite štetne imunoreakcije poput kortikosteroida) a najčešće se koriste u lečenju osteoartritisa velikih zglobova. (3, 4) Šematski prikaz regenerativnih preparata i procedura se nalazi na ***Slici 1.***

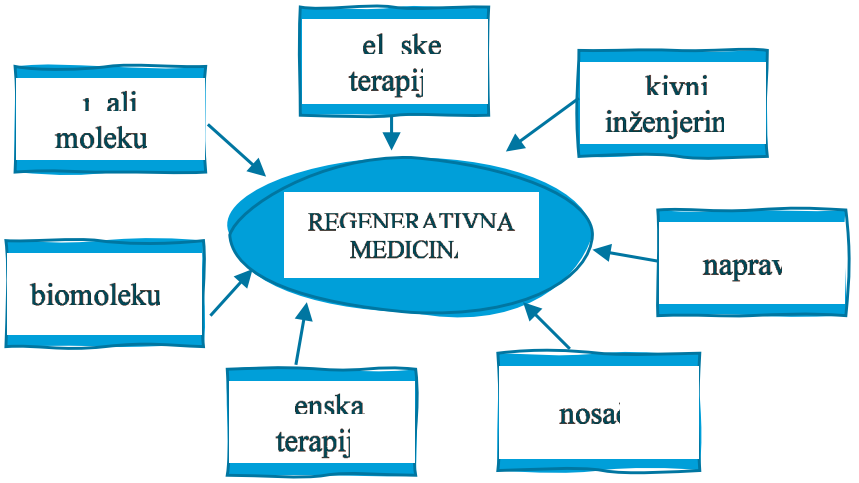

Slika 1. Regenerativna medicina

VRSTE BIOREGENERATIVNIH PREPARATA

Ćelijske terapije. Najčešće korišćene ćelije u ortopedskoj hirurgiji i traumatologiji su matične ćelije (***engl. stem cells***). Matične ćelije igraju krucijalnu ulogu u razvoju i regeneraciji ljudskog organizma i u srži su samog života. One se definišu kao ćelije sa sposobnošću da kontinuirano reprodukuju same sebe a neke od njih i sa sposobnošću da diferenciraju ka različitim tipovima tkiva. One se nalaze u različitim fazama razvoja, od embrionskih matičnih ćelija ili ***pluripotentnih*** matičnih ćelija sa sposobnošću da diferenciraju ka svim organima, ***multipotentnim*** matičnim ćelijama sa sposobnošću diferencijacije ka određenoj embrionalnoj lozi (kojoj pripadaju mezenhimalne matične ćelije, važne u ortopediji) do tzv. ***unipotentnih*** matičnih ćelija koji diferenciraju samo ka određenim organskim sistemima u odnosu na sopstvenu lozu i odgovorne su za regeneraciju oštećenih, povređenih, obolelih ili ostarelih tkiva (5). Na ***Slici 2*** prikazana je šema podele matičnih ćelija. U ortopediji najvažnije ćelije koje svojom diferencijacijom daju ciljane organe su ***mezenhimalne matične ćelije (****Mesenchimal Stem Cells,* engl. ***MsC)*** (6, 7). Izgled jedne MsC pod mikroskopom prikazan je na ***Slici 3.***

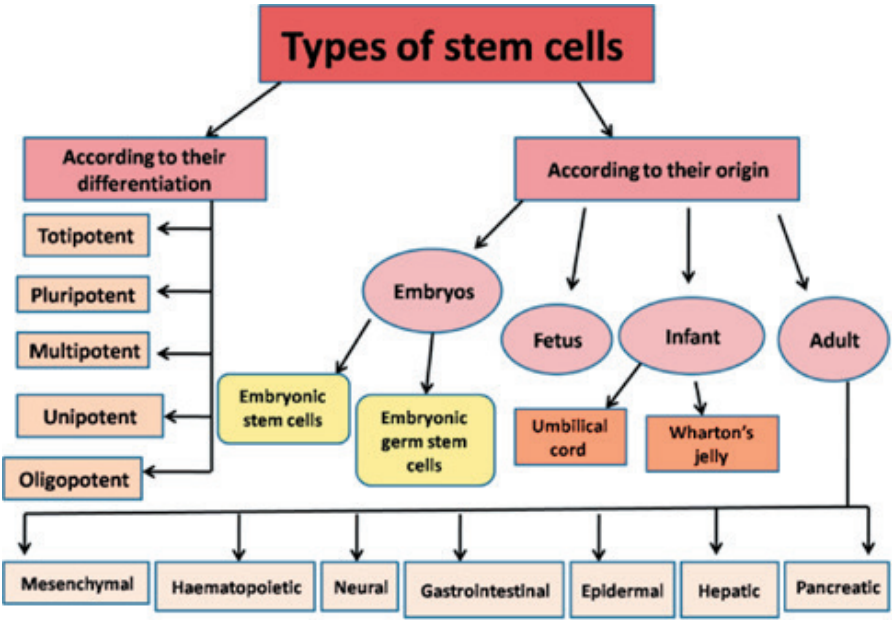

SLIKA 2. Tipovi matičnih ćelija / preuzeto od EL Barky AR, Ali EMM, Mohamed TM. Stem Cells, Classifications and their Clinical Applications. Am J Pharmacol Ther 2017;1 (1): 001-007. https://www.scireslit.com/Pharmacology/images/AJPT-ID11-G0001 .gif

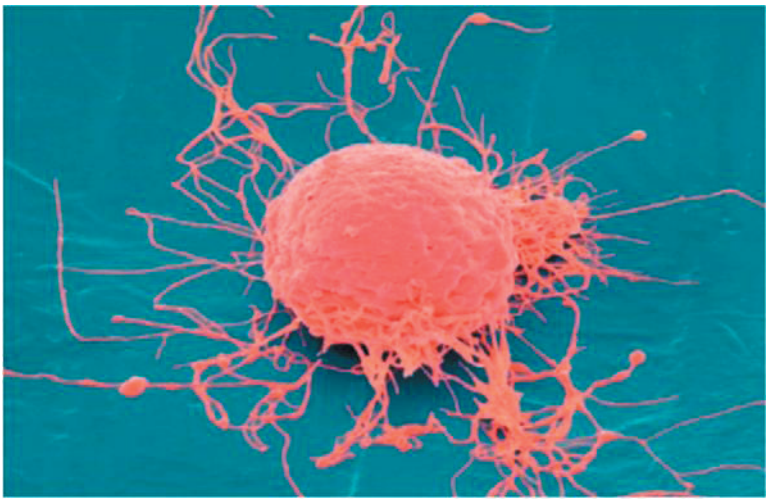

SLIKA 3. Izgled tipične ljudske mezenhimalne matične ćelije pod elektronskim mikroskopom / preuzeto od Sipp, Douglas, Pamela G. Robey, and Leigh Turner. "Clear up this stem-cell mess." Springer Nature (2018): 455. / https://media.nature.com/original/magazine-assets/d41586-018-06756-9/d41586-018-06756-9.pdf

MsC poseduju antiinflamatorne, imunomodulatorne, antiapoptotične, antibakterijske i hondrogene karakteristike a poseduju i sposobnost da, pod određenim uslovima, diferenciraju ka osteocitima, adipocitima, miocitima i ka hondrocitima. Izvori ovih ćelija koje se koriste za aplikaciju u ortopediji mogu da budu iz ***koštane srži, masnog tkiva*** ili ***embrionskih ćelija*** pupčane vrpce. U kliničkoj praksi u našoj zemlji se kao najčešći izvor matičnih ćelija koristi koštana srž i masno tkivo te će se opisati ukratko način njihovog dobijanja i ponašanja u ciljanom tkivu. **Koštana srž** se aspirira putem trepanacije bedrene kosti ili golenjače kada se pod negativnim pritiskom aspirira 60-150 ml. koštane srži. Potom se aspirat koncentriše putem centrifugiranja da bi se dobio koncentrat ovih ćelija koji se naziva aspirat koncentrata koštane srži ili ***BMAC*** *(Bone Marrow Aspirate Concentrate,* engl.) koji je spreman za kliničku upotrebu. U aspiratu koštane srži, kada se uklone eritrociti, granulociti, nezreli mijeloidni prekursori i trombociti, MsC predstavljaju tek 0,001%-0,01% ćelijskog sadržaja mononuklearnih ćelija. U BMAC se takođe nalaze eritroblasti, neutrofili, eozinofili, bazofili, monoidne ćelije (monociti koji se sastoje od mezenhimalnih matičnih ćelija i makrofaga) limfocita i plazma ćelija. Sve ove ćelije se mogu naći u različitim fazama diferencijacije i u koncentratu aspirata koštane srži, ovaj procenat se uvećava nekoliko puta (8) (2). Za terapijsku funkciju BMAC je značajno da hematopoetska progenitorna ćelija može da se pretvori *(to morph* engl.) u mezenhimalnu matičnu ćeliju, da diferencira ka hondrocitu i čak je mnogo osteoinduktivnija nego npr. mezenhimalna matična ćelija poreklom iz masnog tkiva. U BMAC se, pored ćelija, nalaze i njihovi ekskretorni produkti poput faktora rasta poreklom iz trombocita (PDGF - *platelet-derived growth factor),* transformišući faktor rasta (TGF-b -

transforming growth factor-beta), koštani morfogenetski proteini (BMP - *bone morphogenetic protein -2* i BMP-7), factor rasta poreklom iz vaskualrnog endotela *(vascular endothelial growth fact* - VEGF), faktor rasta fibroblasta *(fibroblast growth factor* - FGF) kao i Interleukin-1 receptor antagonist (IlRa). Danas se smatra da gotovo nijedna od ovih MsC, kada se nađe u inflamatornom okruženju, neće diferencirati ka hondroblastu ili osteoblastu, sintetizovati matriks i formirati suphondralnu kost. Ove ćelije, ispuštajući u okruženje proteinske produkte, pokreću važne procese imunomodulacije koji smanjuju inflamaciju, deluju na ćelije koje su u „uspavanom", kataboličkom modu da (putem signala i menjajući fenotipske karakteristike) počnu da deluju anabolički. U tom novoformiranom okruženju u kome su „domaće" stem ćelije bile „uspavane", dolazi do njihove aktivacije koja vodi do proliferacije i diferencijacije ka ciljanom tkivu koje treba regenerisati. Ubrizgane u upalno okruženje, ove ćelije „orkestriraju" veliki broj biohemijskih procesa koji dovode do promena i jasno se iskazuju kroz kliničke manifestacije (9-11). BMAC se u ortopediji najčešće koristi u terapiji osteoartritisa zglobova poput kolena, kuka i skočnog zgloba kao i za zarastanje nesraslih preloma.

Drugi obilan izvor matičnih ćelija je **masno tkivo**. Terapijski supstrat dobijen ovim načinom naziva se ***stromalna vaskularna frakcija*** (SVF). Ove ćelije se dobijaju nakon aspiracije masnog tkiva iz predela bedara ili trbuha, kada se 60-150 ml. lipoaspirata centrifugira u nekoliko navrata, ili se u pojedinim tehnološkim rešenjima podvrgava enzimskoj digestiji. (12, 13). Šematski prikaz dobijanja regenerativnog preparata iz masnog tkiva prikazan je na ***Slici 4.***

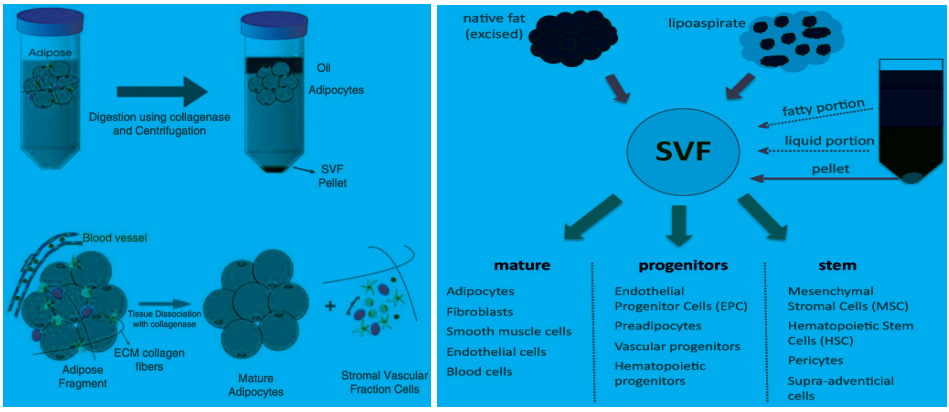

SLIKA 4. Metoda dobijanja SVF /preuzeto od Dos-Anjos S., Catalán J.M. (2019) Techniques and Processing Methods to Isolate Stem Cells and Stromal Vascular Fraction Cells. In: Pinto H., Fontdevila J. (eds) Regenerative Medicine Procedures for Aesthetic Physicians. Springer i Cham i XCells Biotechnologies USA, LLC. / https://link.springer.com/chapter/10.1007/978-3-030-15458-5_18

Danas najčešće korišćena ćelijska terapija u regenerativnoj medicini je ***plazma obogaćena trombocitima ili PRP*** *(Platelet Rich Plasma* engl.). Postoji nekoliko definicija plazme obogaćene trombocitima. PRP se definiše kao koncentrat trombocita nekoliko puta veći od normalne vrednosti a najmanje 1.000.000 /μL rastvorenih u plazmi. Druga definicija PRP opisuje kao suspenziju plazme koja sadrži sve komponente krvi u odnosima različitim od fizioloških. Plazma bogata trombocitima je koncentrat trombocita u limitiranom volumenu plazme koji se koristi u različitim procedurama hirurške regeneracije tkiva, gde faktori rasta koji potiču iz trombocita pospešuju rast tkiva i proces izlečenja. Važnu ulogu u mnogim biološkim mehanizmima trombocitima daje sadržaj njihovih granula. Postoje tri vrste trombocitnih granula: ***dense*** granule, ***alfa*** granule i ***lizozomne*** granule, i u svakom trombocitu se nalazi 50-80 granula koje su potpuno heterogene po svom sastavu. Do danas je poznato preko 300 proteina koji se nalaze u trombocitnim granulama sa velikim brojem bioloških funkcija. Kada se uzmu u obzir i membranski proteini samih trombocita, opisano ih je više od 1.048 u suvom ostatku trombocita (14-16). Klasičan, manuelni način dobijanja PRP koristi protokol od dva koraka centrifugiranja venske krvi. Prvo se određena količina venske krvi (uobičajeno je 60-100 ml), kojoj se dodaje jedan od komercijalnih antikoagulanata, centrifugira na manjim brzinama (tzv softspin). Nakon određenog vremena koji se meri minutima (u zavisnosti od vrste centrifuge) stub krvi se separiše na tri sloja: 1) ***eritrociti*** (RBCs - *Red Blood Cells), 2)* tzv ***buffy coat*** (BC) ili srednji sloj, koji služi za dobijanje PRP i 3) sloj ***čiste plazme siromašne trombocitima*** (PPP - *platelet-poor plasma).* BC čini samo 1% stuba ali je veoma tipičan jer se karakteriše beličastom bojom koja je u kontrastu sa izraženom crvenom bojom eritrocita koji su na dnu stuba i žutom bojom plazme koja je na vrhu stuba i sadrži uglavnom trombocite i leukocite. Šematski prikaz faza dobijanja PRP nalazi se na ***Slici 5.*** Faktori rasta koji se nalaze u izraženijoj koncentraciji su transformišući faktor rasta beta ***(TGF-β),*** faktor rasta poreklom od trombocita ***(PDGF),*** vaskularni endotelijalni faktor rasta ***(VEGF)*** i epidermalni faktor rasta ***(EGF)*** , faktor rasta poput insulina ***(IGF),*** trombocitni faktor 4 ***(PF-4)*** itd. Kada se trombociti nađu u inflamatornom ili ozlednom okruženju oslobađaju svoje eksosome u kojima se nalaze aktivne supstance. PRP je danas u ortopediji najčešće korišćen regenerativni preparat, koji se aplicira kako putem inekcije u zglob ili meko tkivo tako i hirurški, a često može da služi i kao *scaffold* ili nosač za druge ćelije. (17). Na kraju, jedan od često korišćenih preparata u regenerativnoj ortopediji su ***preparati hijaluronske kiseline (Hyaluronic Acid - HA).*** Hijaluronska kiselina (C33H54N2O23) prirodni je ugljeni hidrat koji se nomalno nalazi u ljudskom telu u više tkiva a prirodan je sastojak zglobne sinovijalne tečnosti. Za potrebe lečenja, preparati HA se sintetišu laboratorijski a mogu biti dobijeni iz bioloških izvora. Mogu se koristiti kao injekcioni rastvori ili kao acelularni nosači za lečenje oštećenja tkiva. Najčešće se u kliničkoj primeni ovi preparati dele prema molekularnoj težini pa tako postoje injekcije HA niske molekularne težine, intermedijalne i visoke molekuarne težine. U obolelom zglobu, pored dejstva samim fizičkim prisustvom, HA

deluje terapeutski različitim mehanizmima: hondroprotektivnim dejstvom, antiinflamatornim dejstvom, sintezom proteoglikana i glikozaminoglikana (GAG) i analgetskim efektom. (18)

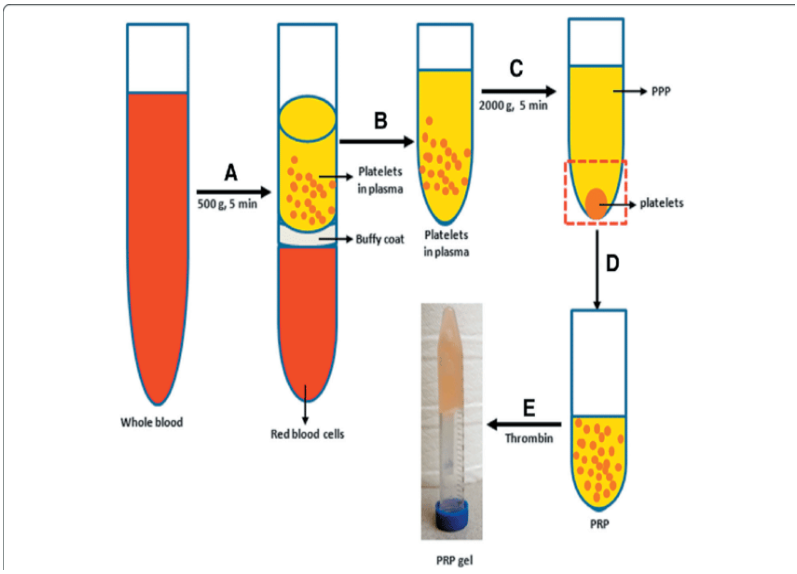

SLIKA 5. Metoda pripreme PRP i izgled PRP koji je spreman za aplikaciju /preuzeto od: Liu F, Xu H, Huang H. A novel kartogenin-platelet-rich plasma gel enhances chondrogenesis of bone marrow mesenchymal stem cells in vitro and promotes wounded meniscus healing in vivo. Stem cell research & therapy. 2019 Dec;10(1):201/. https:// stemcellr es.biomedcentral.com/articles/10.1186/s13287-019-1314-x/figures/1

Nosači ili Scaffoldi. Prilikom regeneracije defekata solidnih tkiva, poput kosti, hrskavice, tetive ili ligamenta, pored prisustva ćelija i bioaktivnih supstanci, neophodno je da postoji i dvo ili trodimezionalna struktura u koju će različitim tehnološkim procesima biti ugrađeni prethodno spomenuti faktori. Nosači mogu biti ***prirodni***, proizvedeni od prirodnih materijala ili ***sintetički***, koji su napravljeni od inertnih a često i biodegradibilnih veštačkih materijala. Najčešći prirodni materijali od kojih se nosači proizvode su različite vrste kolagena, elastina, svile, alginate, fibrina, aragonita dok su najčešći sintetički veliki broj polimera i vlakana. Oni mogu biti solidne strukture, polutečni ili u gel fazi ili tečni. Nosači mogu biti ***celularni***, dakle oni sa ćelijama, gde je glavni regnerativni potencijal na ćelijama, ili ***acelularni***, gde su nosači sami po sebi regenerativno aktivni ili induktivni. Izgled nekih od najčešće primenjivanih nosača u kliničkoj praksi prikazan je na ***Slici 6.***



SLIKA 6. Prikaz acelularnog skafolda proizvedenog od hidroksiapatita poreklom od morskog korala (levo), fibrinski skafold u kojeg se usađuju ćelije (u sredini) i gel-scaffold od hijaluronke kiseline (desno). Preuzeto od Kon et al.: Clinical results of multilayered biomaterials for osteochondral regeneration. Journal of Experimental Orthopaedics 2014 1:10 i Zhu Z, Wang YM, Yang J, Luo XS. Hyaluronic acid: a versatile biomaterial in tissue engineering. Plast Aesthet Res 2017;4:219-227. https://link.springer.com/article/10.1186/s40634-014-0010-0/figures/1

PRIMENA BIOREGENERATIVNIH PREPARATA U LEČENJU OSTEOARTRITISA I OBOLJENJA HRSKAVICE

Osteoartritis (OA) kolena (engl. ***Osteoartrhritis***), degenerativna bolest zgloba ili artroza (*gonartroza* ili latinski *Gonarthrosis*) jeste bolest koja se karak-

teriše progresivnim propadanjem hrskavice i promenama u svim strukturama zgloba - subhondralnoj kosti, koštanoj srži, sinovijalnoj membrani, meniskusima i ligamentima kolena i posledičnim patološkim rastom kosti uz stvaranje tzv. osteofita. Bolešću su, u krajnjem stadijumu zahvaćeni i zglobna kapsula ali i periartikularni krvni sudovi, nervi, mišići, burze i lokalno masno tkivo. Krajnji stadijum bolesti podrazumeva ireverzibilnu destrukciju hrskavice i gubitak funkcije obolelog zgloba. OA je posledica abnormalnog remodeliranja različitih tkiva zgloba koje su u okruženju u kojem predominiraju inflamatorni medijatori. Kompleksna interakcija između metaboličkih, biohemijskih i mehaničkih faktora je u „srži" ove bolesti. Bioregenerativne terapije imaju danas veoma značajnu ulogu u lečenju kako simptoma OA tako i modifikovanja ili zaustavljanja same bolesti u ranim fazama. U našoj zemlji se najčešće u lečenju OA primenjuju ***inekcije BMAC*** (jedna doza aspirate iz proksimalne golenjače za OA kolena ili skočnog zgloba ili aspirate iz krila bedrene kosti za terapiju OA kuka), zatim ***inekcija PRP bez leukocita*** (jedna doza visokog koncentrata trombocita, koji podrazumeva koncentrat od 7 x osnovna vrednost ili tri doze na 7 dana niskokoncentrovanog PRP, koji je sa koncentracijom trombocita 2-3 x osnovna vrednost) ili ***injekcija Orthokin***® preparata 5 injekcija na 7 dana (Il-1 Ra koji uspešno zaustavlja inflamatornu kaskadu u zglobu) ili terapija preparatima ***hijaluronske kiseline*** (jedna intraartikularna doza visokomolekularne inekcije HA ili 3-5 nedelja po jedna intraartikularna injekcija niskomolekularne HA). Sve ove terapije daju poboljšanje kako kliničkih parametara, smanjenje bola i vraćanja funkcije zgloba, tako i kvaliteta života pacijenata i duže od godinu dana a rezultati su bolji kod mlađih ljudi sa slabije izraženim promenama zgloba. (10, 19-21)

Oštećenje hrskavice kolena. Lečenje može biti injekcijama regenerativnih preparata poput PRP i BMAC, ali se najčešće radi operativno zbrinjavanje čišćenjem oštećene zone od nekrotičnog i ožiljno-sklerotičnog tkiva, otvaranje mikroputeva ka subhondralnoj kosti bogatog krvnim sudovima i matičnim ćelijama i ugradnje nekog od nosača sa ćelijama (BMAC, uzgajane MsC) ili acelularnog sa osteoinduktivnim svojstvima. Opisano je više tehnika lečenja oštećenja hrskavice koje se razlikuju po tipu nosača koji se implantira u obraćeni defekat hrskavice među kojima su: OATS (ostehondralni autologni graft), ACI (autologna hondrocitna implantacija) i njegova modifikacija MACI (matriks indukovana autologna implantacija), potom alograftovi i različite vrste acelularnih i celularnih graftova *(AgiliC, Mayoregen* itd.). Sve ove daju dokazano poboljšanje kliničkih paramterara (22-25) uz različit rezultat histološkog oporavka osteohondralne jedinice. Na ***Slici 7*** dat je primer dva različita načina rešavanja oštećenja hrskavice kolena.

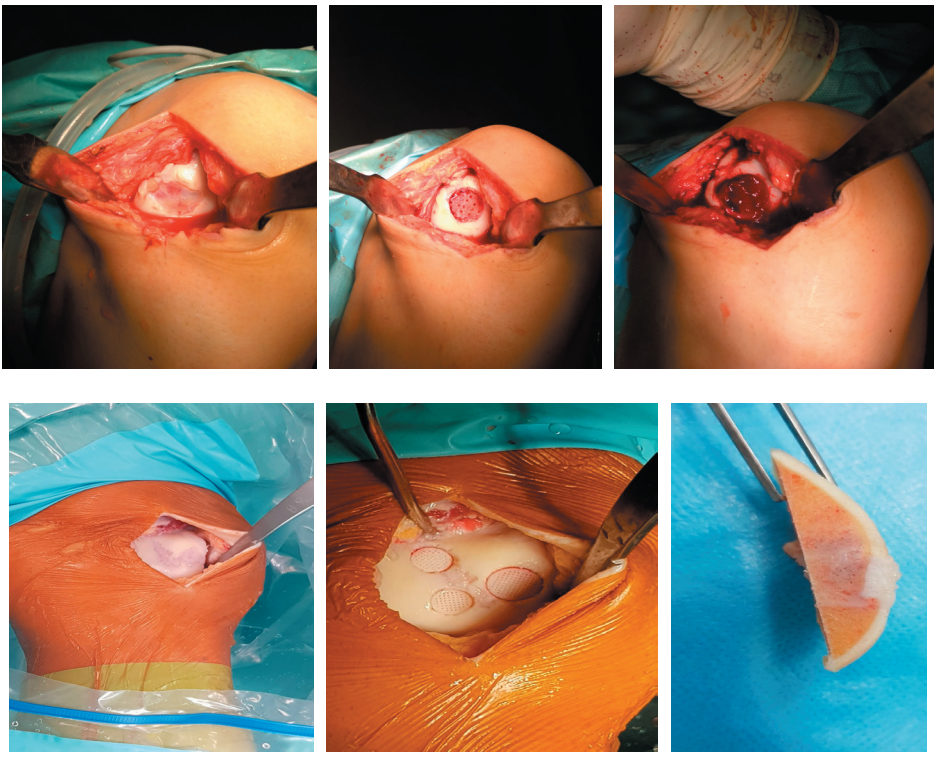

SLIKA 7. Gore: Izgled tipične lezije hrskavice preoperativno (levo) koja se tretira operativno debridmanom i mikrofrakturom (sredina) i potom se na leziju plasira fibrinski skafold (desno) dobijen iz PRP sa matičnim ćelijama dobijenim iz BMAC / preuzeto iz autorove arhive

Dole: Lezija hrskavice (levo) koja se debridira i plasiraju se (sredina) tri acelularna skafolda od denaturisanog hidroksiapatita i aragonita poreklom od morskog korala (Agili C implant). Prikaz preseka hrskavice koja je prerasla defekt 12 meseci nakon ugradnje ovog implanta sa kompletnim popunjavanjem defekta i subhondralne kosti / preuzeto iz autorove arhive/

PRIMENA BIOREGENERATIVNIH PREPARATA U LEČENJU OŠTEĆENJA PREDNJE UKRŠTENE VEZE (LCA)

U ovom trenutku ne postoji pouzdana potvrda da je primenom regenerativnih procedura moguće uspostaviti ponovni kontinuitet LCA nakon njenog potpunog oštećenja. Slab regenerativni potencijal, nemogućnost spontanog uspostavljanja kontakta između pokidanih krajeva veze kao i dejstvo velikih sila prilikom pokreta kolena su objašnjenja za nemogućnost spontanog srastanja ove veze kvalitetnim tkivom. U slučaju delimičnih ozleda, u zavisnosti od lokacije, moguće je očekivati srastanje. Ono se očekuje u predelu proksimalnog ili distalnog tetivno-koštanog prelaza sa upitnošću kvaliteta novoformiranog tkiva u smislu predominacije neadekvatnog ožiljnog tkiva i njegovoj nesposobnosti da

učestvuje u urednoj biomehanici kolena. Primenom BMAC, PRP i drugih regenerativnih preparata dokazano je poboljšanje morfoloških kvaliteta novonastalih tkiva u slučaju parcijalnih ruptura LCA te se ove terapije preporučuju ukoliko ne postoji indikacija za ligamentoplastiku LCA (26). Takođe, primena ovih preparata se preporučuje radi bolje integracije koštano-tetivnog grafta u operativno izrađene tunele (27). Prilikom tubularizacije grafta ili prilikom *internalbrace* tehnike (prošivanja parcijalno pokidanog ligameta posebnim trakama) takođe se preporučuje korišćenje regenerativnih procedura (28). Naravno, u slučaju da se donese odluka o neoperativom lečenju nestabilnosti kolena kao posledice povrede LCA, regenerativne procedure se preporučuju kao prevencija razvoja ranog osteoartritisa.

U eksperimentalnim modelima rekonstrukcije ACL-a, upotreba mezenhimalnih ćelija dovela je do poboljšanog histološkog izgleda tkiva i superiornijih biomehaničkih rezultata (29, 30),. Međutim, ovi obećavajući rezultati još nisu potvrđeni kliničkim studijama. Većina kliničkih studija koje istražuju primenu PRP posle rekonstrukcije ACL-a ne ispunjavaju standarde koji nedvosmisleno upućuju na efikasnost PRP-a za poboljšano strukturno zarastanje kalema. Pored toga, rezultati evaluirani u studijama se veoma razlikuju i mnogi ne prijavljuju funkcionalne rezultate a ni koji to rade nisu pronašli nikakvu značajnu razliku. (31) PRP može imati ulogu u poboljšanju rekonstrukcije ACL-a i potvrditi dalja istraživanja (32). Potrebna su značajna dodatna istraživanja da bi se definisala populacija pacijenata prikladnih za reparaciju ACL, a ne rekonstrukcija, sa biološkom augmentacijom ili bez nje, u dobro kontrolisanim i osmišljenim kliničkim studijama.

LITERATURA

1. Evans CH. Advances in regenerative orthopedics. Mayo Clin Proc. 2013;88(11):1323-9.
2. Ziegler CG, Van Sloun R, Gonzalez S, Whitney KE, DePhillipo NN, Kennedy MI, et al. Characterization of growth factors, cytokines, and chemokines in bone marrow concentrate and platelet-rich plasma: a prospective analysis. Am J Sports Med. 2019;47(9):2174-87.
3. Caplan AI. Mesenchymal stem cells: time to change the name! Stem Cells Transl Med. 2017;6(6):1445-51.
4. Dwivedi A, Dwivedi SS, MR T, Muhammad S, Lauritano D. Stem cell rege-nerative medicine (SCRM)-a new hope in orthopedics-review article. J Stem Cell Biol Transpl. 2019;3(1):4.
5. Li MH, Xiao R, Li JB, Zhu Q. Regenerative approaches for cartilage repair in the treatment of osteoarthritis. Osteoarthr Cartil. 2017;25(10):1577-87.
6. Murphy MB, Moncivais K, Caplan AI. Mesenchymal stem cells: envi-ronmentally responsive therapeutics for regenerative medicine. Exp Mol Med. 2013;45(11):e54.

7. Caplan AI. Review: mesenchymal stem cells: cell-based reconstructive the-rapy in orthopedics. Tissue Eng. 2005;11(7-8):1198-211.
8. Jones IA, Togashi R, Wilson ML, Heckmann N, Vangsness CT. Intra-articu-lar treatment options for knee osteoarthritis. Nat Rev Rheumatol. 2019;15(2):77-90.
9. Dulić O, Lalić I, Janjić N, Rašović P, Gavrilović G, Abazović D. In step with contemporary trends-stem-celltherapy as a key driver of regenerative ortho-pedics at the Clinical Center of Vojvodina-preliminary data for the treatment of knee osteoarthritis and osteochondral lesions. Med Pregl. 2016;69(Suppl 1):7 7- 8 4 .
10. Dulic O, Rasovic P, Lalic I, Kecojevic V, Gavrilovic G, Abazovic D, et al. Bone marrow aspirate concentrate versus platelet rich plasma or hyaluronic acid for the treatment of knee osteoarthritis. Medicina (Kaunas). 2021;57(11):1193.
11. Dulic O, Lalic I, Kecojevic V, Gavrilovic G, Abazovic D, Miskulin M, et al. Do knee injection portals affect clinical results of bone marrow aspirate con-centrate injection in the treatment of osteoarthritis? A prospective randomi-zed controlled study. Regen Med. 2020;15(8):1987-2000.
12. Mehranfar S, Abdi Rad I, Mostafavi E, Akbarzadeh A. The use of stromal vascular fraction (SVF), platelet-rich plasma (PRP) and stem cells in the tre-atment of osteoarthritis: an overview of clinical trials. Artif Cells Nanomed Biotechnol. 2019;47(1):882-90.
13. Ude CC, Shah S, Ogueri KS, Nair LS, Laurencin CT. Stromal vascular fracti-on for osteoarthritis of the knee regenerative engineering. Regen Eng Transl Med. 2022;8(2):210-24.
14. Andia I, Maffulli N. Platelet-rich plasma for managing pain and inflammati-on in osteoarthritis. Nat Rev Rheumatol. 2013;9(12):721-30.
15. Anitua E, Prado R, Sánchez M, Orive G. Platelet-rich plasma: preparation and formulation. Oper Tech Orthop. 2012;22(1):25-32.
16. Ehrenfest DMD, Andia I, Zumstein MA, Zhang C-Q, Pinto NR, Bielecki T. Classification of platelet concentrates (Platelet-Rich Plasma-PRP, Platelet-Rich Fibrin-PRF) for topical and infiltrative use in orthopedic and sports medicine: current consensus, clinical implications and perspectives. Muscles Ligaments Tendons J. 2014;4(1):3.
17. Pawlak A, Jaremek A, Kępa J, Kandefer N, Wyszkowski M, Grabarczyk A, et al. The use of platelet-rich plasma in osteoarthritis-the current state of knowledge. J Educ Heal Sport. 2023;44(1):23-34.
18. Altman R, Hackel J, Niazi F, Shaw P, Nicholls M. Efficacy and safety of repeated courses of hyaluronic acid injections for knee osteoarthritis: a systema-tic review. Semin Arthritis Rheum. 2018;48(2):168-75.
19. Sampson S, Smith J, Vincent H, Aufiero D, Zall M, Botto-van-Bemden A. Intra-articular bone marrow concentrate injection protocol: short-term effi-cacy in osteoarthritis. Regen Med. 2016;11(6):511-20.

20. Dulić O. Klinička efikasnost intraartikularnih aplikacija koncentrata aspira-ta kostne srži, plazme obogaćene trombocitima i preparata hijaluronske ki-seline u lečenju osteoartritisa kolena [dissertation]. Beograd: Univerzitet u Beogradu, Medicinski fakultet; 2021.
21. Rasovic P, Dulic O, Lalic I, Matijevic R, Janjic N, Tosic M, et al. The role of osteoarthritis severity, BMI and age on clinical efficacy of bone marrow as-pirate concentrate in the treatment of knee osteoarthritis. Regen Med. 2023;18(9):735- 47.
22. Johnstone T, Shea K. ACI & MACI for the management of osteochondritis dissecans. Oper Tech Sports Med. 2023;31(2):151008.
23. Kon E, Robinson D, Verdonk P, Drobnic M, Patrascu JM, Dulic O, et al. A novel aragonite-based scaffold for osteochondral regeneration: early experi-ence on human implants and technical developments. Injury. 2016;47 Suppl 6:S27-32 .
24. Kon E, Di Matteo B, Verdonk P, Drobnic M, Dulic O, Gavrilovic G, et al. Aragonite-based scaffold for the treatment of joint surface lesions in mild to moderate osteoarthritic knees: results of a 2-year multicenter prospective study. Am J Sports Med. 2021;49(3):588-98.
25. Altschuler N, Zaslav KR, Di Matteo B, Sherman SL, Gomoll AH, Hacker SA, et al. Aragonite-based scaffold versus microfracture and debridement for the treatment of knee chondral and osteochondral lesions: results of a multicen-ter randomized controlled trial. Am J Sports Med. 2023;51(4):957-67.
26. Hao Z, Wang S, Zhang X, Lu J. Stem cell therapy: a promising biological strategy for tendon–bone healing after anterior cruciate ligament recon-struction. Cell Prolif. 2016;49(2):154-62.
27. Munde K, Banerjee S, Gahlot N, Elhence A, Mandal S, Yadav T. Effect of pla-telet-rich plasma on healing of autologous graft after anterior cruciate liga-ment reconstruction: a randomized control trial. Regen Med. 2023;18(8):601-10.
28. Wilson WT, Hopper GP, Banger MS, Blyth MJG, Riches PE, MacKay GM. Anterior cruciate ligament repair with internal brace augmentation: a syste-matic review. Knee. 2022;35:192-200.
29. Kanaya A, Deie M, Adachi N, Nishimori M, Yanada S, Ochi M. Intraarticu-lar injection of mesenchymal stromal cells in partially torn anterior cruciate ligaments in a rat model. Arthroscopy. 2007;23(6):610-7.
30. Oe K, Kushida T, Okamoto N, Umeda M, Nakamura T, Ikehara S, et al. New strategies for anterior cruciate ligament partial rupture using bone marrow transplantation in rats. Stem Cells Dev. 2011;20(4):671-9.
31. Hexter AT, Thangarajah T, Blunn G, Haddad FS. Biological augmentation of graft healing in anterior cruciate ligament reconstruction: a systematic re-view. Bone Joint J. 2018;100-B(3):271-84.
32. Nelson PA, George T, Bowen E, Sheean AJ, Bedi A. An update on orthobiologics: cautious optimism. Am J Sports Med. 2024;52(1):242-57.

BIOLOŠKA TERAPIJA KOD REKONSTRUKCIJE PREDNJE UKRŠTENE VEZE KOLENA

Andonovski Alan, Andonovska Biljana

Povrede prednjeg ukrštenog ligamenta (*Anterior Cruciate Ligament* – ACL) uobičajene su povrede kod sportista. Iako je došlo do značajnog poboljšanja rekonstruktivnih hirurških tehnika kod ACL, postoperativni klinički rezultati kod ovih pacijenata nisu se značajno promenili. Prema literaturi, 82% pacijenata nastavlja sa sportskim aktivnostima nakon operacije, ali se samo 63% vraća na nivo sportske aktivnosti kao pre povrede (1). Incidencija posttraumatskog osteoartritisa nakon ACL povrede je između 32 do 51% nakon hirurške rekonstrukcije i između 24% do 42% nakon konzervativnog lečenja povrede (2). Period od ACL operacije i početka sportskih aktivnosti ostao je nepromenjen u poslednjih 30 godina i kreće se od šest do 13 meseci (3). Ovo može biti veliki problem jer pacijenti sa povredom ACL mogu biti veoma zahtevna kategorija, posebno profesionalni sportski igrači koji žele da nastave sa sportskim aktivnostima što je pre moguće. Agresivniji programi fizioterapije kao oni koje su predložili Vilk i saradnici (*Wilk et al.*) (4) sa ciljem ubrzanja postoperativne rehabilitacije i bržeg funkcionalnog oporavka kolena kod nekih pacijenata nisu dali očekivane rezultate jer nisu bili u skladu sa biološkim procesima zarastanja grafta nakon rekonstrukcije ACL. Agresivna rehabilitacija u fazi kada je graft slab i nije u potpunosti sazreo nije uvek dobra opcija jer može dovesti do elongacije grafta, rupture i loših kliničkih rezultata. Razlozi za rupture grafta trebalo bi da se više traže u poremećenoj biološkoj integraciji tetivnog grafta, a manje u biomehaničkim razlozima jer bi početna tenzija i fiksacija grafta mogli biti uzrok ranog oštećenja grafta, ali oni ne mogu objasniti kasne rupture grafta. Prema Salmonu (5), ove rupture su posledica naporne fizičke aktivnosti i slabosti grafta. Nova istraživanja teže pronalaženju novih rekonstruktivnih hirurških tehnika ACL koje bi postigle brzu biološku integraciju grafta i bržu postoperativnu rehabilitaciju pacijenta. One obuhvataju biološke terapije koje imaju za cilj da stimulišu procese zarastanja grafta koji dovode do brže postoperativne rehabilitacije i boljih kliničkih rezultata kod ovih pacijenata sa rekonstruktivnom hirurgijom ACL (6). Iako danas biološka terapija koja se koristi u ortopediji uključuje upotrebu pluripotentnih matičnih ćelija, biokompatibilnih skafolda, gensku terapiju, faktore rasta iz plazme bogate trombocitima i očuvanje rezidualnih ostataka ACL, većina studija istražuje faktore rasta iz plazme bogate trombocitima i prezervacija rezidualnih ostataka ACL kao glavne biološke terapije koje imaju za cilj stimulisanje procesa zarastanja grafta nakon rekonstrukcije ACL.

Plazma bogata trombocitima (*Platelet Rich Plazma* – PRP) je preparat autologne ljudske plazme sa povećanom koncentracijom trombocita proizvedenih centrifugiranjem sopstvene krvi pacijenta. Faktori rasta oslobođeni iz a granula

aktiviranih trombocita imaju značajan uticaj na ćelijsku diferencijaciju i proliferaciju, na hemotaksu, angiogenezu i sintezu kolagena. Najvažniji od njih su: transformišući faktor rasta b (TGF-b), faktor rasta izveden iz trombocita (PDGF), osnovni faktor rasta fibroblasta (b-FGF), faktor rasta vaskularnog endotela (VEGF), faktor rasta sličan insulinu (IGF) i epidermalni faktor rasta (EGF). Ovi faktori rasta dobijeni iz plazme bogate trombocitima se široko koriste u lečenju mnogih ortopedskih poremećaja kao što su tendinopatije, osteoartritis, povrede kolena i ramena (7). Biološka stimulacija zarastanja grafta nakon rekonstrukcije ACL uz pomoć faktora rasta iz PRP-a je istraživano u poslednjih 15 godina. In vitro studije, kao i ispitivanja na životinjama, potvrdili su potencijalni efekat PRP-a na stimulisanje zarastanja tkiva kroz povećanje ekspresije gena prokolagena i sintezu proteina kolagena i smanjenje apoptoze i stimulisanje metaboličke aktivnosti fibroblasta (8). U životinjskom modelu je takođe primećeno da je PRP bio u stanju da obezbedi superiorna biomehanička svojstva kao što su veće zatezno opterećenje i linearna krutost grafta nakon rekonstrukcije ACL (9). Nažalost, ovi pozitivni rezultati iz prethodnih eksperimentalnih studija o biološkoj efikasnosti PRP-a kod ACL rekonstrukcije nisu potvrđeni u dostupnim kliničkim studijama. Upotreba PRP-a u hirurgiji rekonstrukcije ACL fokusirana je na dva biološka procesa: (1) zarastanje grafta za kosti u tibijalni i femoralni tunel, (2) sazrevanje ili ligamentizacija intraartikularnog dela grafta. Prema većini studija [Orrego, Figuroa, Vadala, Silva (10–13) PRP nema stimulativni uticaj na integraciju grafta u koštanim tunelima sprečavajući proširenje tunela. Samo studije Rupreta i saradnika (*Rupreht*) (14) i Vogrin (15) pokazali su značajno veću neovaskularizaciju na interfejsu graft–tunel 4–6 nedelja nakon primene PRP-a, kao i smanjeni edem kostiju i povećano formiranje kortikalne kosti oko zida tibijalnog tunela šest meseci nakon rekonstrukcije ACL-a i primene PRP-a. Ove studije su koristile MRI sa kontrastom i odredile *Signal Noise Quotient* (SNK) kako bi se dobili kvantitativni rezultati. U vezi sa sazrevanjem intraartikularnog deo grafta nakon rekonstrukcije ACL, studije su pokazale da PRP ima pozitivni uticaj na ubrzanje ovog procesa. Radis (*Radice*) i saradnici, Seijas i Orego i saradnici u svojim studijama dokazali su da PRP augmentacija dovodi do bržeg i boljeg sazrevanja grafta 4–12 meseci nakon operacije ACL upoređujući MRI signal grafta sa signalom intaktnog PCL (16, 17, 10). Ovaj proces bi se mogao indirektno pratiti putem MR jer je dokazano da su loša biomehanička svojstva i nepotpuno sazrevanje grafta povezani sa hiperintenzivnim signalom grafta na MRI. Sa histološke tačke gledišta, intraartikularni dio grafta prolazi kroz proces sazrevanja i remodeliranja u tri faze: početna avaskularna nekroza i inflamacija, revaskularizacija i ćelijska proliferacija i finalna faza remodeliranja (18); hiperintenzivan signal grafta je u korelaciji sa prisustvom novog hipervaskularnog i hipercelularnog reparativnog tkiva što znači da je graft slab i da nije sazreo. Pored MRI evaluacije, Sančez (*Sanchez*) i saradnici izvršili su *second-look* artroskopiju i napravili histološki pregled biopsije grafta pa su potvrdili superiorni kvalitet tkiva kod pacijenata sa rekonstrukcijom ACL i primenom PRP (19). Iz etičkih razloga, ova ispitivanja nisu rađena u drugim studi-

jama. Studije Figuera (*Figuero*) i saradnika. i Nina i saradnika takođe su prikazali bolje i brže sazrevanje grafta na MRI u grupi sa PRP-om, ali bez statističkog značaja koji se verovatno pripisuje maloj veličini uzorka uključenom u ove studije (11, 20). Studija Vogrina i saradnika (15) je jedina koja nije pokazala pozitivan efekat PRP na sazrevanje grafta nakon rekonstrukcije ACL. Ponekad je problematično doneti opšte zaključke o uticaju PRP na procese zarastanja grafta nakon rekonstrukcije ACL na osnovu dostupnih kliničkih studija iz sledećih razloga: prvo, svaka studija koristi različitu tehniku za rekonstrukciju ACL koristeći različite tipove grafta, pa stoga i poređenje rezultata je teško; drugo, PRP se primenjivao na različite načine jer su ga neki autori primenjivali jednostavnom intraartikularnom injekcijom nakon zahvata, drugi su ga koristili za pokrivanje grafta pre ili posle njegove intraartikularne fiksacije, treći su ubrizgavali PRP u graft, a neki autori su primenili PRP unutar koštanih tunela što znači da različiti specifični ciljevi mogu odrediti različite ishode; treće, postoji heterogenost PRP preparata koji se razlikuju u pogledu metoda pripreme, aktivacije i sadržaja ćelija što može uticati na ukupni regenerativni potencijal PRP-a. Smatramo da neposredna primena PRP-a unutar kolenskog zgloba tokom operacije ACL u cilju stimulisanja zarastanja grafta nije opravdana jer tokom ove operacije dolazi do izraženog krvarenja unutar zgloba; hirurzi stavljaju drenove za vađenje krvi i tako se PRP ispire iz kolenskog zgloba. Priprema aktiviranog trombocitnog gela mešanjem PRP-a sa goveđim trombinom i kalcijum hloridom može biti bolja opcija kako bi se obezbedilo da se trombociti zadrže na istom mestu u zglobu kolena. Sistemi koji proizvode PRP siromašnim leukocitima (LP) mogli bi biti bolji izbor od onih koji proizvode PRP bogat leukocitima (LR), jer prema trenutnim studijama LR PRP sadrži kataboličke citokine sa proinflamatornim efektima, kao što je interleukin-1b, tumor-faktor nekroze-a i metaloproteinaze, koji mogu da antagonizuju anaboličke citokine sadržane u trombocitima (21). Zbog toga su potrebne dalje visokokvalitetne studije da bi se odredila najbolja formulacija, modaliteti primene i ciljevi sa najboljim odgovorom na PRP kako bi se dobio stimulativni efekat na zarastanje grafta u rekonstruktivnoj hirurgiji ACL.

Očuvanje rezidualnih ostatočnih snopova ACL tokom rekonstrukcije ACL je veoma važno zbog njegove biomehaničke, vaskularne, proprioceptivne i zaštitne funkcije. Prema nekim studijama (22), kod 50% pacijenata sa povredom ACL, artroskopski pregled je pokazao prisustvo rezidualnih ostataka ACL. Kod većine pacijenata sa potpunom rupturom ACL-a ovi rezidualni snopovi imaju neanatomski femoralni pripoj na interkondilarnom nocu ili zadnjem ukrštenom ligamentu (PCL), ali ponekad može doći do delimične rupture anteromedijalnog (AM) ili posterolateralnog (PL) snopa ACL-a. U svojoj studiji (23) Kazus i saradnici dali su najdetaljniju klasifikaciju ostataka ACL-a. Oni su klasifikovali zaostale snopove u sedam grupa: (1a) delimična ruptura PL snopa ACL-a sa rezidualnim snopom koji odgovara AM snopu; (1b) delimična ruptura AM snopa sa rezidualnim snopom koji odgovara PL snopu ACL-a; (1c) delimična ruptura ACL sa rezidualnim ostatkom koji se ne može opisati ni kao AM ni kao PL snop; (2a) potpuna ruptura ACL sa zaostalim snopom zaraslim na PCL; (2b) potpuna rup-

tura ACL sa rezidualnim snopom zaraslim na krovu interkondilarnog zareza; (2c) potpuna ruptura ACL sa rezidualnim snopom zaraslim za bočni zid interkondilarnog zareza na neanatomskom prednjem položaju; i (2d) potpuna ruptura ACL bez rezidualnog snopa (Slika 1).

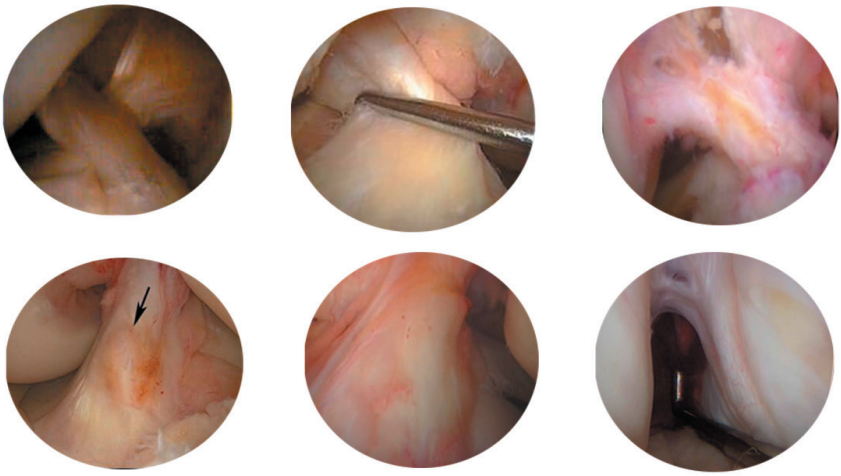

Slika 1 – Klasifikacija rezidualnih snopova prednjeg ukrštenog ligamenta prema Kazusa et al.

Rezidualni snopovi ACL imaju biomehaničku funkciju obezbeđujući mehaničku stabilnost kolena nakon rekonstrukcije ACL, što je od suštinskog značaja bilo u ranom postoperativnom periodu, kada graft nije zarastao i kada njegova snaga zavisi samo od primarne fiksacije šrafovima, dugmadima i drugim materijalima za fiksaciju grafta, ili u fazi ligamentizacije kada može doći do izduženja i rupture grafta. Očuvanje propriocepcije je od velikog značaja za pacijente sa povredama ACL, jer se kod nekih pacijenata loši postoperativni rezultati mogu objasniti oštećenom propriocepcijom. Tako, uprkos solidnoj anatomskoj rekonstrukciji ACL-a sa dobrom tenzijom grafta i stabilnim kolenom pri kliničkim ispitivanjima, pacijenti se i dalje žale na osećaj nestabilnosti operisanog kolena. Rizik od ponovne povrede grafta nakon rekonstrukcije ACL je takođe veći kod ovih pacijenata sa oštećenom propriocepcijom. Čuvajući rezidualni snop ACL-a čuvamo određeni broj mehanoreceptora smeštenih u snopu koji su važni za očuvanje propriocepcije. Biološka stimulacija zarastanja grafta nakon rekonstrukcije ACL korišćenjem prezervacije rezudualnih snopova ACL kao biološke terapije treba očekivati najviše zbog njegove vaskularne funkcije. To znači da očuvanjem rezidualnog snopa ACL i njegovog sinovijalnog omotaca delimično čuvamo krvne sudove koji su veoma važni za revaskularizaciju, zarastanje i biološku inkorporaciju grafta. Međutim, ovo je potvrđeno samo u eksperimentalnim studijama Vua (24), gde su postoperativni MRI i pregledi sinovije grafta pokazali da

ubrzana revaskularizacija može da pokrene brže zarastanje grafta nakon rekonstrukcije ACL. Nažalost, ovo još uvek nije jasno podržano kliničkim nalazima. Gohil et al. pokazazali su da je intenzitet signala na MRI veći u grupi gde je ocuvan rezidualni snop ACL u poređenju sa standardnom grupom bez ostatka ACL do prvih šest meseci, podržavajući ideju da se proces revaskularizacije dogodio ranije u grupi koja je čuvala rezidualni snop ACL (25). Ahn i saradnici otkrili su veći ACL graft u grupi koja je sačuvala rezidualni snop na MRI proceni (293,4 naspram 219,6 mm^2), ali klinički značaj ovih podataka sa revaskularizacijom grafta i bržom inkorporacijom nije jasan jer nisu pronašli razliku u intenzitetu signala grafta na MRI. Studije En (*Ann*) i saradnika (26), Gua (*Guo*) i saradnika (27) i Noe (Noh) i saradnika (28) pokazali su da je *second-look* artroskopija pokazala bolju pokrivenost grafta sinovijalnom omotačem u grupi koja je sačuvala rezidualni snop ACL. Nažalost, ovaj metod procene ponekad može biti previše subjektivan, a najbolji metod procene je biopsija grafta i histološki pregled procesa zarastanja, koji je suviše komplikovan uglavnom iz etičkih razloga. Prema Junkinu i Džonsonu (29), rezidualni ostaci ACL imaju zaštitnu funkciju ne dozvoljavajući curenje sinovijalne tečnosti u tunel tibije zbog adhezija između grafta i rezidualnog ostatka i ovaj uticaj je veoma važan za biološku stimulaciju zarastanja grafta nakon rekonstrukcije ACL. Sinovijalna tečnost bogata inflamatornim citokinima kao što su interleukini 1, 6, 8 i 10, faktor nekroze tumora alfa i prostaglandin E2, prisutni u prva tri meseca nakon operacije ACL, dovode do aktivnosti osteoklasta, poremećenog zarastanja grafta u koštani tunel i proširenja tunela nakon ACL rekonstrukcija. Studije Demiraka i saradnika (30), i Zanga (*Zhang*) i saradnika (31), pokazali su da je očuvanje rezidualnog ostataka u rekonstrukciji ACL smanjilo procenat proširenja tibijalnog tunela. Iako je na osnovu dostupnih kliničkih studija problematično doneti opšte zaključke o uticaju očuvanja ACL rezidualnih snopova na procese zarastanja grafta nakon rekonstrukcije ACL, još je teže sumirati rezultate ovih kliničkih ispitivanja iz sledećih razloga: pre svega, postoje različite vrste rezidualnih ostataka ACL prema klasifikaciji Kazusa i saradnika (23) i postoje različite tehnike rekonstrukcije ACL (AM ili PL *bundle* ACL *augmentation* ili *remnant preserving* ACL *reconstruction*); drugo, svaka studija koristi drugačiju tehniku za rekonstrukciju ACL koristeći različite tipove autografta ili alografta, pa je poređenje rezultata teško; treće, koriste se različiti postoperativni protokoli nakon rekonstrukcije ACL-a. Stoga su potrebne dalje visokokvalitetne studije da bi se dobili relevantniji rezultati o biološkom uticaju rezidualnih ostataka ACL na zarastanje grafta nakon rekonstrukcije ACL.

Kombinovani tretman dve biološke terapije na zarastanja grafta nakon rekonstrukcije ACL-a javlja se u dve studije. Studija koju su sproveli de Silveira i saradnici (32) pokazala je da kombinovani tretman sa biokompatibilnim skafolda i PRP-om nakon reparacije ACL-a daje bolje rezultate od tretmana samim biokompatibilnim skafolda ili PRP-om. Prema našim saznanjima, doktorska teza Andonovskog A. (33) je jedina studija koja je kombinovala PRP i očuvanje ACL rezidualnih snopova kao dve biološke terapije kako bi se ispitalo da li mogu

postići sinergistički efekat, ubrzati proces zarastanja grafta kao i dobiti bolje kliničke rezultate kod pacijenata sa rekonstrukcijom ACL. Studija je obuhvatila sve pacijente sa rezidualnim ostacima ACL nakon delimične i potpune rupture ACL-a, ali sa prečnikom rezidualnih snopova većim od 1/3 normalnog ACL-a merenog artroskopskom kukom. Plazma bogata trombocitima proizvedena je korišćenjem takozvanog *Arthrex double syringe system*, a intraartikularna primena PRP-a u kolenskom zglobu je urađena 7–10 dana nakon operacije ACL. Studija je izvršila MRI evaluaciju *sazrevanja grafta* upoređujući intenzitet signala grafta sa intenzitetom signala PCL (Slika 2), i *zarastanje grafta za koskenog tunela* utvrđujući: 1. prisustvo ili odsustvo sinovijalne tečnosti na interfejsu tunel-graft (Slika 3), 2. površina koštanog edema oko grafta (Slika 4) i 3. procenat formiranja sklerotičnog koštanog prstena oko grafta (Slika 5).

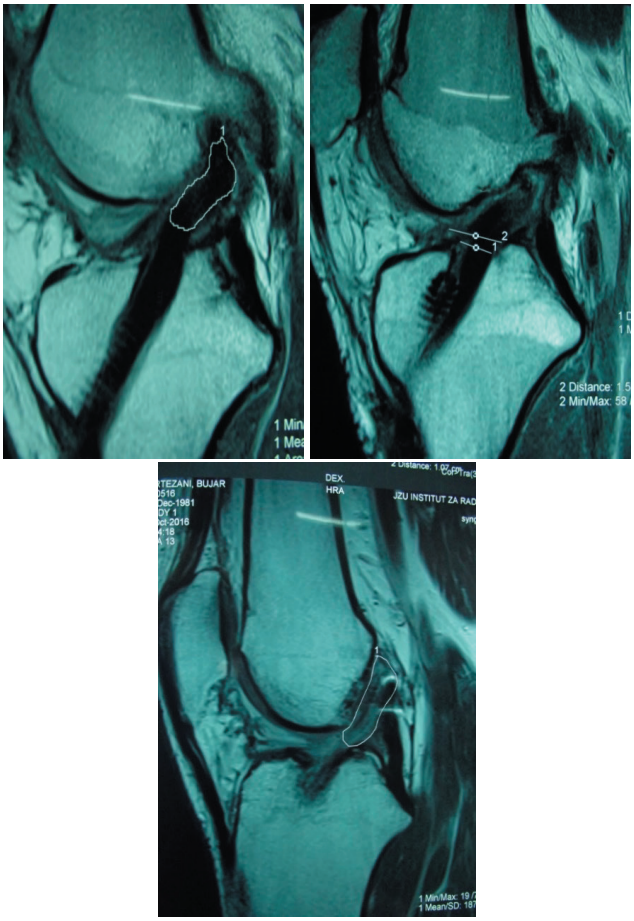

Slika 2 - Sagitalni MRI prikaz kolena u T2 sekvenci koji prikazuje graftove sa lesno hiperintenzivnim (A), umereno hiperintenzivnim (B) i izraženim hiperintenzivnim signalom (C)

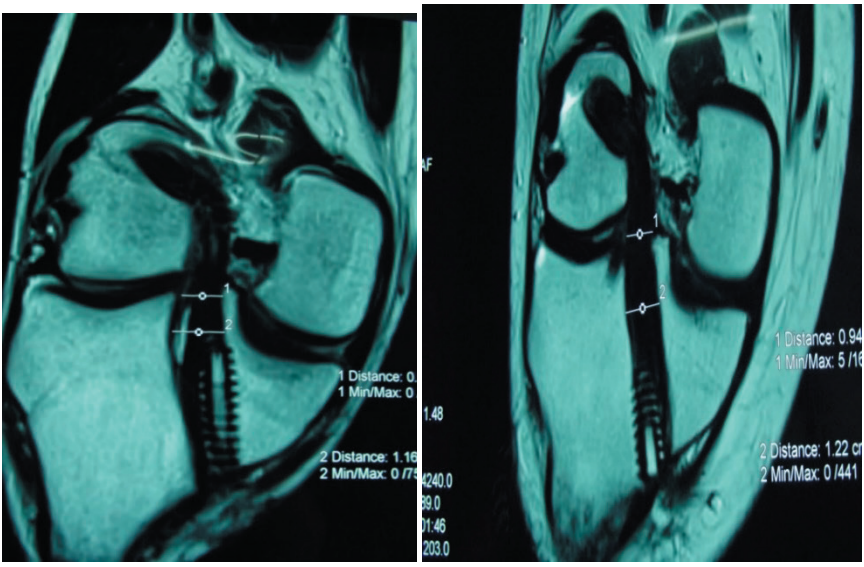

Slika 3 - Koronalni MRI prikaz kolena u T2 sekvenci koji pokazuje prisustvo (A) i odsustvo (B) sinovijalne tečnosti na interfejsu tunel-graft

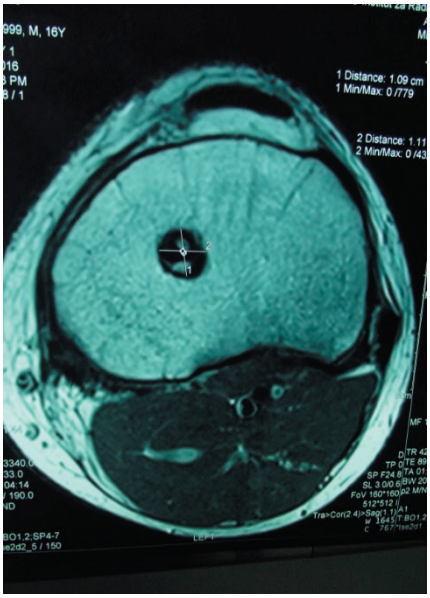

Slika 4 - Aksijalni MRI prikaz kolena u T2 sekvenci koji pokazuje površinu koštanog edema oko grafta sa r2 i r1 radijusom krugova

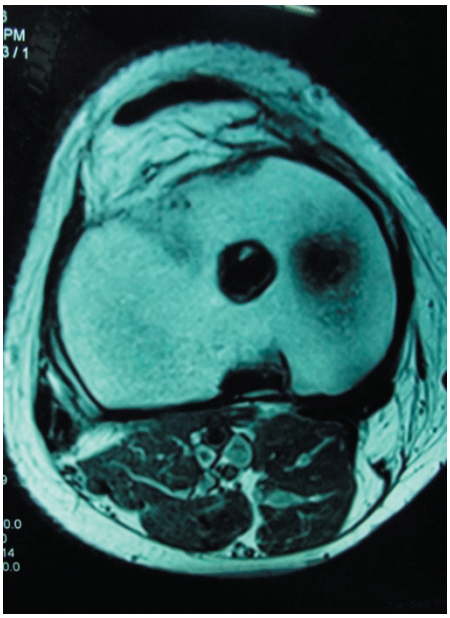

Slika 5 - Aksijalni MRI prikaz kolena okomito na osu tunela tibije u T2 sekvenci koja prikazuje sklerotični prsten kosti oko grafta

Studija je pokazala da kombinovana upotreba PRP-a i prezervacija rezidualnog snopa ACL-a ima pozitivan uticaj na procese zarastanja grafta nakon rekonstrukcije ACL-a što dovodi do bržeg sazrevanja grafta i bržeg zarastanja grafta u koštanog tunela. Ovo je otvorilo mogućnost kombinovanja ove dve terapije kako bi se postigao sinergistički efekat, ubrzao proces zarastanja grafta i dobili bolji klinički rezultati kod pacijenata sa rekonstrukcijom ACL.

Omogućavanje pacijentu da se brže vrati sportu i neograničenoj fizičkoj aktivnosti nakon rekonstrukcije ACL je jedna od najizazovnijih i najtežih odluka koje ortopedski hirurg mora da donese. „Kada mogu ponovo da igram, doktore?“, emocionalno je nabijeno, najčešće pitanje koje postavlja skoro svaki sportista nakon povrede ACL-a. Pošto je sazrevanje grafta ključni proces tokom oporavka nakon rekonstrukcije ACL, studije su pokazale da PRP i očuvanje ACL rezidualnih ostataka kao biološke terapije pozitivno utiče na procese zarastanja grafta. Treba ih koristiti zajedno kako bi se postigao sinergistički efekat smanjujući vreme sazrevanja grafta i skraćujući vreme oporavka za početak sportskih aktivnosti nakon rekonstrukcije ACL. Ovo je posebno važno za profesionalne sportiste jer bi njihovo udaljavanje od sportskih aktivnosti na duži period moglo značiti kraj njihove karijere. Neophodne su nove studije koje uključuju veći broj pacijenata kako bi se dobili relevantniji rezultati.

LITERATURA

1. Ardern CL, Webster KE, Taylor NF, Feller JA. Return to sport following anterior cruciate ligament reconstruction surgery: a systematic review and meta-analysis of the state of play. Br J Sports Med. 2011;45(7):596-606.
2. Harris KP, Driban JB, Sitler MR, Cattano NM, Balasubramanian E. Tibiofemoral osteoarthritis after surgical or nonsurgical treatment of anterior cruciate ligament rupture: a systematic review. J Athl Train. 2017;52(6):507-17.
3. Lai CCH, Ardern CL, Feller JA, Webster KE. Eighty-three per cent of elite athletes return to preinjury sport after anterior cruciate ligament reconstruction: a systematic review with meta-analysis of return to sport rates, graft rupture rates and performance outcomes. Br J Sports Med. 2018;52(2):128-38.
4. Wilk KE, Reinold MM, Hooks TR. Recent advances in the rehabilitation of isolated and combined anterior cruciate ligament injuries. Orthop Clin North Am. 2003;34(1):107-37.
5. Salmon L, Russell V, Musgrove T, Pinczewski L, Refshauge K. Incidence and risk factors for graft rupture and contralateral rupture after anterior cruciate ligament reconstruction. Arthroscopy. 2005;21(8):948-57.
6. Franciozi CE, Ingham SJ, Gracitelli G, Luzo M, Fu HF, Abdalla R. Updates in biological therapies for knee injuries: anterior cruciate ligament. Curr Rev Musculoskelet Med. 2014;7(3):228-38.
7. Le ADK, Enweze L, DeBaun MR, Dragoo JL. Current clinical recommendations for use of platelet-rich plasma. Curr Rev Musculoskelet Med. 2018;11(4):624-34.
8. Cheng M, Johnson VM, Murray MM. Effects of age and platelet-rich plasma on ACL cell viability and collagen gene expression. *J Orthop Res*. 2012;30(1):79-85.
9. Joshi SM, Mastrangelo AN, Magarian EM, Fleming BC, Murray MM. Collagen-platelet composite enhances biomechanical and histologic healing of the porcine anterior cruciate ligament. *Am J Sports Med*. 2009;37(12):2401-10.
10. Orrego M, Larrain C, Rosales J, Valenzuela L, Matas J, Durruty J, et al. Effects of platelet concentrate and a bone plug on the healing of hamstring tendons in a bone tunnel. *Arthroscopy*. 2008;24(12):1373-80.
11. Figueroa D, Melean P, Calvo R, Vaisman A, Zilleruelo N, Figueroa F, et al. Magnetic resonance imaging evaluation of the integration and maturation of semitendinosus-gracilis graft in anterior cruciate ligament reconstruction using autologous platelet concentrate. Arthroscopy. 2010;26(10):1318-25.
12. Vadalà A, Iorio R, De Carli A, Ferretti M, Paravani D, Capernaet D, et al. Platelet-rich plasma: does it help reduce tunnel widening after ACL reconstruction? *Knee Surg Sports Traumatol Arthrosc*. 2013;21(4):824-9.

13. Silva A, Sampaio R. Anatomic ACL reconstruction: does the platelet-rich plasma accelerate tendon healing? *Knee Surg Sports Traumatol Arthrosc*. 2009;17(6):676-82.
14. Rupreht M, Jevtič V, Serša I, Vogrin M, Jevšek M. Evaluation of the tibial tunnel after intraoperatively administered platelet-rich plasma gel during anterior cruciate ligament reconstruction using diffusion weighted and dynamic contrast-enhanced MRI. *J Magn Reson Imaging*. 2013;37(4):928-35.
15. Vogrin M, Rupreht M, Dinevski D, M Hašpl, Kuhta M, Jevseket M, et al. Effects of a platelet gel on early graft revascularization after anterior cruciate ligament reconstruction: a prospective, randomized, double-blind, clinical trial. *Eur Surg Res*. 2010;45(2):77-85.
16. Radice F, Yánez R, Gutiérrez V, Rosales J, Pinedo M, Coda S. Comparison of magnetic resonance imaging findings in anterior cruciate ligament grafts with and without autologous platelet-derived growth factors. *Arthroscopy*. 2010;26(1):50-7.
17. Seijas R, Ares O, Catala J, Alvarez-Diaz P, Cusco X, Cugat R. Magnetic resonance imaging evaluation of patellar tendon graft remodelling after anterior cruciate ligament reconstruction with or without platelet-rich plasma. *J Orthop Surg*. 2013;21(1):10-4.
18. Janssen RP, Scheffler SU. Intra-articular remodelling of hamstring tendon grafts after anterior cruciate ligament reconstruction. Knee Surg Sports Traumatol Arthrosc. 2014;22(9):2102-8.
19. Sánchez M, Anitua E, Azofra J, Prado R, Muruzabal F, Andia I. Ligamentization of tendon grafts treated with an endogenous preparation rich in growth factors: gross morphology and histology. *Arthroscopy*. 2010;26(4):470-80.
20. Nin JR, Gasque GM, Azcárate AV, Beola JD, Gonzalez MH. Has platelet-rich plasma any role in ACL allograft healing? *Arthroscopy*. 2009;25(11):1206-13.
21. Sundman EA, Cole BJ, Fortier LA. Growth factor and catabolic cytokine concentrations are influenced by the cellular composition of platelet-rich plasma. Am J Sports Med. 2011;39(10):2135-40.
22. Durafour H, Panisset JC. Anatomic analysis of ACL tears and laxity. In: Congrès annuel de la Société Française d'Arthroscopie; Athens; 2007.
23. Kazusa H, Nakamae A, Ochi M. Augmentation technique for anterior cruciate ligament injury. Clin Sports Med. 2013;32(1):127-40.
24. Wu B, Zhao Z, Li S, Sun L. Preservation of remnant attachment improves graft healing in a rabbit model of anterior cruciate ligament reconstruction. Arthroscopy. 2013;29(8):1362-71.

25. Gohil S, Annear PO, Breidahl W. Anterior cruciate ligament reconstruction using autologous double hamstrings: a comparison of standard versus minimal debridement techniques using MRI to assess revascularisation. J Bone Joint Surg. 2007;89(9):1165-71.
26. Ahn JH, Wang JH, Lee YS, Gyoon Kim J, Kang Jh, Koh KH. Anterior cruciate ligament reconstruction using remnant preservation and a femoral tensioning technique: clinical and magnetic resonance imaging results. Arthroscopy. 2011;27(8):1079-89.
27. Guo L, Chen H, Luo JM, Yang L, Gu LC, Fu DJ. An arthroscopic second-look study on the effect of remnant preservation on synovialization of bone-patellar tendon-bone allograft in anterior cruciate ligament reconstruction. Arthroscopy. 2016;32(5):868-77.
28. Noh JH, Kyung HS, Roh YH, Kang TS. Remnant-preserving and re-tensioning technique to cover the graft in anterior cruciate ligament reconstruction. Knee Surg Sports Traumatol Arthrosc. 2017;25(4):1205-10.
29. Junkin DM Jr, Johnson DL. ACL tibial remnant, to save or not? Orthopedics. 2008;31(2):154-9.
30. Demirağ B, Ermutlu C, Aydemir F, Durak K. A comparison of clinical outcome of augmentation and standard reconstruction techniques for partial anterior cruciate ligament tears. Joint Dis Related Surg. 2012;23(3):140-4.
31. Zhang Q, Zhang S, Cao X, Liu L, Liu Y, Li R. The effect of remnant preservation on tibial tunnel enlargement in ACL reconstruction with hamstring autograft: a prospective randomized controlled trial. Knee Surg Sports Traumatol Arthrosc. 2014;22(1):166-73.
32. da Silveira Franciozi CE, Ingham SJ, Gracitelli GC, Luzo MV, Fu FH, Abdalla RJ. Updates in biological therapies for knee injuries: anterior cruciate ligament. Curr Rev Musculoskelet Med. 2014;7(3):228-38.
33. Andonovski A. Vlijanie na rezidualniot snop od skinatiot preden vkrsten ligament na koleno i na plazma preparatot bogat so faktori na rast vrz zarasnuvanjeto na graftot po izvršeno hirurško pojačuvanje na preden vkrsten ligament na koleno [dissertation]. Skoplje: Univerzitet Sv. Kiril i Metodij: Medicinski fakultet; 2017.

POGLAVLJE 6
POSTOPERATIVNO PRAĆENJE REZULTATA HIRURŠKOG LEČENJA PREDNJE UKRŠTENE VEZE

ULOGA ANESTEZIOLOGA NA ZADOVOLJSTVO BOLESNIKA POSLE REKONSTRUKCIJE PREDNJE UKRŠTENE VEZE KOLENA

Tubić Teodora , Dolinaj Vladimir, Zdravkoviuć Ranko

Savremeni anesteziolozi učestvuju u svim fazama perioperativnog perioda. Anesteziolog ima medicinsku i pravnu obavezu da u čitavom perioperativnom periodu brine o svom bolesniku (1). Uloga anesteziologa u postoperativnom periodu od velikog je značaja – doprinosi smanjenju postoperativnih komplikacija i bržem oporavku bolesnika, kao i većem zadovoljstvu bolesnika tokom postoperativnog perioda. Idealno bi bilo da isti anesteziolog učestvuje u svim fazama perioperativnog perioda, kako bi bolesnik imao više sigurnosti u anesteziološke postupke i proces oporavka koji mu sledi (2). Epidemiološki podaci ukazuju na to da se u svetu na godišnjem nivou izvede oko dvadeset pet miliona anestezija. Svaki 100.000 bolesnik ima smrtni ishod od anestezije (3). Bolesnici često ne znaju ni ime svog anesteziologa, a ni značaj njegovog rada u čitavom perioperativnom periodu, što doprinosi nesigurnosti i pojačanom intenzitetu straha (4). Ranih šezdesetih godina 20. veka, Šefer (*Sheffer*) i Grajfenstajn (*Greifenstein*) istraživali su emotivni doživljaj bolesnika u vezi sa hirurškom procedurom i anestezijom. Oni su zaključili da zadovoljstvo bolesnika anestezijom zavisi od kvaliteta uspostavljenog odnosa anesteziolog-bolesnik (5). Značaj vizite anesteziologa nakon operacije ogleda se u uspostavljenom kontaktu između anesteziologa i bolesnika, što veoma utiče na zadovoljstvo bolesnika anestezijom. Postoperativna vizita anesteziologa smanjuje postoperativni morbiditet i mortalitet, jer se - zahvaljujući njoj - na vreme prepoznaju postoperativne komplikacije (6). Svojom posetom bolesniku, pre i nakon operativnog zahvata, anesteziolog uspostavlja odnos s njim. Na taj način, bolesnik stiče sigurnost i slobodu da iskaže svoje simptome i nedoumice koje mogu ukazivati na eventualne komplikacije (7). Češće posete anesteziologa bolesniku omogućuju i to da anesteziolog evaluira stepen postoperativnog bola i poboljša postoperativnu analgeziju (4). U Holandiji, *Van Wijk* je u svojoj studiji dokazao da se 30% bolesnika više boji anestezije nego hirurške intervencije (8). *Matthey* i saradnici, u svom istraživanju u Kanadi, pokazali su da se bolesnici više plaše anestezije od same hirurgije, a da iznad svega imaju strah od poremećaja svesti, oštećenja mozga i smrti od anestezije (9).

Rekonstrukcija prednjeg ukrštenog ligamenta kolena može da se uradi u opštoj anesteziji, regionalnoj anesteziji i kombinovanoj opštoj i regionalnoj anesteziji. Svaka od ovih tehnika anestezije ima svoje prednosti, ali nosi sa sobom i moguće neželjene posledice (10,11). Iz perspektive anesteziologa, pored osiguranja maksimalne bezbednosti za bolesnika i optimalnih uslova za izvođenje same procedure, cilj je da bolesnici koji se podvrgavaju hirurškoj intervenciji rekon-

strukcije prednjeg ukrštenog ligamenta kolena budu zadovoljavajućeg opšteg stanja što ranije u postoperativnom toku, kako bi na vreme započeli oporavak. Pod zadovoljavajućim opštim stanjem podrazumeva se pre svega hemodinamska stabilnost bolesnika, kao i minimalne neželjene posledice, a to su glavobolja i nesvestica, mučnina i povraćanje, postoperativno drhtanje i postoperativni bol (12). Izbor tehnike anestezije zavisi ne samo od vrste hirurške procedure, već i od opšteg stanja bolesnika. Uvažava se i želja, odnosno prihvatanje tehnike anestezije od strane bolesnika, poštujući medicinske uslove ako je to moguće. Možemo zaključiti da su i opšta i regionalna anestezija za rekonstrukciju prednjeg ukrštenog ligamenta kolena podjednako zastupljene, a da konačnu odluku o tehnici anestezije donosi anesteziolog koji daje anesteziju (13).

Zadovoljstvo bolesnika anestezijom jedna je od značajnih mera za procenu kvaliteta rada anesteziologa (14). Informacije koje anesteziolog pruža bolesniku i kvalitet odnosa uspostavljenog s bolesnikom izuzetno su važni faktori za zadovoljstvo bolesnika anestezijom (15). Percepcija pruženog lečenja kod bolesnika ima velikog udela u zadovoljstvu bolesnika anestezijom . Bolesnici traže emocionalnu podršku svojih anesteziologa, usled koje se osećaju bezbednije. Stalno praćenje, procena i adaptacija na promene u očekivanjima naših bolesnika jesu osnov za kontinuiranu procenu zadovoljstva bolesnika anestezijom.

Ispitati zadovoljstvo bolesnika anestezijom i ispitati šta sve utiče na njegovo zadovoljstvo, kao i na utisak o radu anesteziologa, poslednjih godina predstavlja sve češće predmet interesovanja istraživača, ali i društva. Najčešći metod za utvrđivanje zadovoljstva bolesnika radom anesteziologa i anestezijom jeste kvalitativna analiza podataka, dobijenih primenom upitnika. Imajući u vidu činjenicu da se postoperativna vizita anesteziologa na bolničkom odeljenju ne sprovodi rutinski za sve bolesnike, a da rezultati pojedinih studija pokazuju da ona ima pozitivan uticaj na kvalitet složenog multidisciplinarnog lečenja operisanih bolesnika, predmet jedinog istraživanja sprovedenog na našim prostorima bio je uticaj postoperativne vizite anesteziologa na zadovoljstvo bolesnika anestezijom posle rekonstrukcije prednjeg ukrštenog ligamenta kolena. Problem istraživanja mogao bi se formulisati u vidu sledećeg pitanja: Da li postoji povezanost, i kog je ona smera, između postoperativne vizite anesteziologa i zadovoljstva bolesnika anestezijom (16)?

Upitnik o zadovoljstvu anestezijom konstruisan je za potrebe istraživanja. Upitnik se sastoji od četiri faktora:

- Prvi faktor - *Zadovoljstvo odnosom anesteziologa prema bolesniku*.
- Drugi faktor - *Perianestezijski komfor.*
- Treći faktor - *Nezadovoljstvo postoperativnom brigom*.
- Četvrti faktor - *Strah od anestezije*.

Kada je u pitanju najznačajniji faktor *Zadovoljstvo odnosom anesteziologa prema bolesniku*, bolesnici koje je postoperativno posetio anesteziolog bili su zadovoljniji ovim aspektom i od bolesnika koje je postoperativno obišao medicin-

ski tehničar koji nije učestvovao u davanju anestezije i od bolesnika koje niko nije obišao. Takođe, bolesnike koje je postoperativno obišao medicinski tehničar na anesteziji bili su zadovoljniji odnosom anesteziologa (odnosno medicinskog tehničara na anesteziji) od bolesnika koje niko nije obišao.

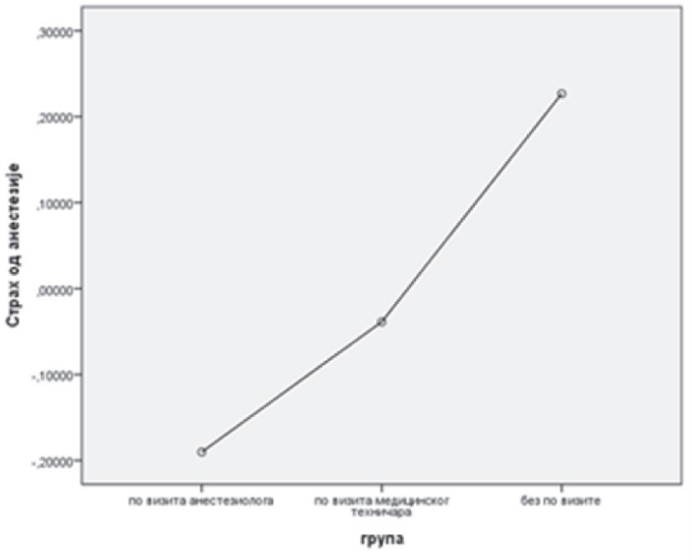

Grafik 1. Tendencija razlika između grupa u stepenu Zadovoljstva odnosom anesteziologa prema bolesniku

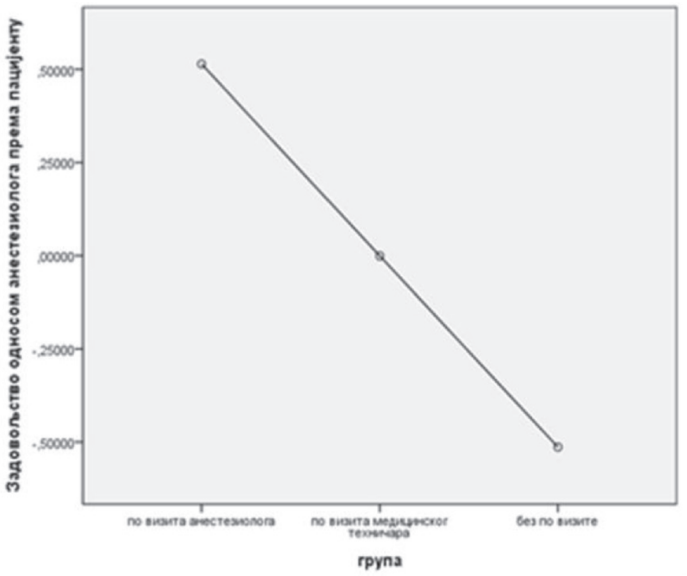

Grafik 2. Tendencija razlika između grupa u stepenu Straha od anestezije

Prisutnost anesteziologa koji objašnjava bolesnicima proceduru anestezije i koji je tu za njihova moguća pitanja doprinosi smanjenju anksioznosti i stresa, i predstavalja vid preoperativne pripreme koja ima značaj u bolesnikovom doživljaju operacije i kasnijem procesu oporavka.

Pored važnosti objektivnog stanja ispitanika, u literaturi se ističe i važnost subjektivnog stanja ispitanika. „Samo zadovoljan bolesnik koji se dobro oseća slediće savete svog lekara (*Brennan*)" (17). Generalno, u većini istraživanja ističe se značaj subjektivnog doživljaja naspram objektivne situacije. Način na koji osoba doživljava određenu situaciju ili sopstveno stanje relevantnije je nego percepcija drugih, jer individua formira stavove, uverenja i način mišljenja u skladu sa sopstvenom percepcijom i u skladu s ličnim doživljajem se i ponaša u datoj situaciji.

Podaci iz literature govore da je bol jedan od izuzetno važnih faktora kada je zadovoljstvo bolesnika u pitanju (18). Ukoliko je bol srednjeg i jakog intenziteta u prva 24 sata nakon završene hirurške intervencije, on ometa san bolesnika i fizičku aktivnost. Prema intenzitetu postoperativnog bola, procedure u ortopedskoj hirurgiji su po bolnosti na četvrtom mestu hirurških procedura s jakim postoperativnim bolom. Za ovu vrstu hirurške procedure izuzetno je važno da bolesnici osećaju minimalan postoperativni bol ili da ga ne osećaju uopšte, zbog njihove rane aktivacije koja počinje prvog postoperativnog dana. Mlađi bolesnici, bez prethodnog hirurškog iskustva i bez dobijene informacije od strane anesteziologa o očekivanom postoperativnom bolu, osećaju izraženiji postoperativni bol (19).

Uprkos velikom napretku medicine kada posmatramo tehnologiju, svest i snovi tokom anestezije ostaće još dugo misteriozan deo za anesteziloge i neurofiziologe. Iako već dugi niz godina anesteziolozi mere dubinu svoje anestezije, upotrebom bispektralne analize ektroencefalograma, nivo svesti tokom anestezije i prilikom buđenja bolesnika često su predmet mnogih istraživanja(20).

Postoperativno objektivno stanje bolesnika izuzetno je važno za dalji tok lečenja, kao i za ranu rehabilitaciju. Bolesnici dobrog opšteg stanja, s minimalnim postoperativnim bolom ili bez njega, lakše će podnositi ranu aktivaciju koja nastupa već prvog postoperativnog dana nakon rekonstrukcije prednjeg ukrštenog ligamenta kolena. Subjektivno stanje bolesnika najčešće je u korelaciji sa objektivnim stanjem (16).

Boolesnici koji osećaju veći perianestezijski komfor procenjuju da im je subjektivno postoperativno stanje nultog dana dobro. Bolesnici koji su objektivno boljeg stanja zadovoljniji su odnosom sa anesteziologom, dok je subjektivno stanje bolesnika o postoperativnom oporavku tokom nultog dana značajnije za zadovoljstvo kada su u pitanju svi faktori koje obuhvata zadovoljstvo anestezijom (20).

Značaj uvođenja postoperativne vizite anesteziologa koji je davao anesteziju, ogleda se u većem zadovoljstvu anestezijom i kraćim periodom oporavka, kao i manjim brojem komplikacija. Subjektivna procena zadovoljstva oblikuje mi-

šljenje, emocije, stavove i uverenja osobe, što nadalje utiče i na njeno ponašanje. U slučaju bolesnika koji su bili podvrgnuti operativnom zahvatu i anestezijom, pozitivna subjektivna procena zadovoljstva anestezijom može dovesti od razvoja pozitivnog stava prema postoperativnom tretmanu i stimulisati bolesnika da doprinese svom oporavku. S obzirom na to što je polje medicine polje koje se konstantno razvija i unapređuje, jedina relativno nepromenljiva kategorija, koja se kao i znanje i tehnologija može razvijati i nadograđivati, jeste odnos prema bolesnicima.

LITERATURA

1. Gracott MPW, Pearse RM. Perioperative medicine: the future of anaesthesia. Br J Anaesth. 2012;108(5):723-6.
2. Lagasse RS. Anesthesia safety: model or myth? A review of the published literature and analysis of current original data. Anesthesiology. 2002;97(6):1609-17.
3. Kawashima Y, Takahashi S, Suzuki M, Morita K, Irita K, Iwao Y, et al. Anesthesia related mortality and morbidity over a 5-year period in 2363038 patients in Japan. Acta Anaesthesiol Scand. 2003;47(7):809-17.
4. Zvara DA, Nelson JM, Brooker RF, Mathes DD, Petrozza PH, Anderson MT, at al. The importance of the postoperative anestethic visit: do repeated visits improve patient satisfaction or physician recognition? Anesth Analg. 1996;83:793-7.
5. Sheffer MB, Greifenstein FE. The emotional responses of patients to surgery and anesthesia. Anesthesiology. 1960;21:502-7.
6. Saal D, Heidegger T, Nuebling M, Germann R. Does a postoperative visit increase patient satisfaction with anesthesia care? Br J Anaesth 2011;107(5):703-9.
7. Ateleanu B, Burckett-St Laurent D, Srinivasa L, Shenoy S. A decade on: a 10-year cycled survey of staff and patients, views on anaesthetic postoperative visits. J Rom Anest Terap Int. 2013;20(1):23-30.
8. van Wijk MG, Smalhout B. A postoperative analysis of the patient's view of anaesthesia in a Netherlands' teaching hospital. Anesthesiology. 1990;45(8):679-82.
9. Matthey P, Finucane BT, Finegan BA. The attitude of the general public towards preoperative assessment and risks associated with general anesthesia. Can J Anaesth. 2001;48(4):333-9.
10. Williams BA, Kentor ML, Williams JP, Figallo CM, Sigl JC, Anders JW, at al. Process analysis in outpatient knee surgery: effects of regional and general anesthesia on anesthesia-controlled time. Anesthesiology. 2000;93(2):529-38.

11. Korhonen AM, Valanne JV, Jokela RM, Ravaska P, Korttla KT. A comparison of selective spinal anesthesia with hyperbaric bupivacaine and general anesthesia with desfluran for outpatient knee arthroscopy. Anesth Analg. 2004;99(6):1668-73.
12. Gonano C, Leitgeb U, Sitzwohl C, Ihra G, Weinstabl C, Kettner SC. Spinal versus general anesthesia for orthopedic surgery: anesthesia drug and supply costs. Anesth Analg. 2006;102(2):524-9.
13. Mulroy MF, Larkin KL, Hodgson PS, Helman JD, Pollock JE, Liu SS. A comparison of spinal, epidural, and general anesthesia for outpatient knee arthroplasty. Anesth Analg. 2000;91(4):860-4.
14. Heideger T, Saal D, Nübling M. Patient satisfaction with anaesthesia care: what is patient satisfaction, how should it be measured, and what is the evidence for assuring high patient satisfaction? Clin Anaesth. 2006;20(2):331-46.
15. Smith AF, Shelly MP. Communication skills for anaesthesists: a practical introduction. Can J Anaesth. 1999;46(11):1082-8.
16. Božić T. Uticaj postoperativne vizite anesteziologa na zadovoljstvo bolesnika anestezijom posle rekonstrukcije prednjeg ukrštenog ligamenta kolena [dissertation]. Novi Sad: Univerzitet u Novom Sadu, Medicinski fakultet; 2016.
17. Brennan PF. Patient satisfaction and normatice decision theory. J Am Med Inform Assoc. 1995;2(4):250-9.
18. Chan DK, Lonsdale C, Ho PY, Yung PS, Chan KM. Patient motivation and adherence to postsurgery rehabilitation exercise recommendations: the influence of physiotherapists' autonomy-supportive behaviors. Arch Phys Med Rehabil. 2009;90(12):1977-82.
19. Nikolić J, Marinković M, Jovanović M, Mijatov I, Božić T. Evaluation of upper blepharoplasty outcome-objective measurements and patient satisfaction. Vojnosanit Pregl. 2022;79(1):40-7.
20. Tubić T, Mihajlović D, Petrović J, Vicković S, Nikolić J, Dolinaj V, et al. The influence of an anesthesiologist's postoperative visit on patient satisfaction with anesthesia for the reconstruction of the anterior cruciate knee ligament. Vojnosanit Pregl. 2022;79(10):984-95.

LOKALNA PRIMENA TRANEKSAMIČNE KISELINE POSLE REKONSTRUKCIJE PREDNJE UKRŠTENE VEZE KOLENA

Mikić Milena, Milinkov Milan, Ninković Srdjan

Već više od pedeset godina unazad traneksamična kiselina se koristi u različitim oblastima medicine. Traneksamična kiselina je otkrivena 1957. godine kada je grupa japanskih istraživača na čelu sa Utako Okomoto vršila opsežna istraživanja, sistematski tražeći supstancu sa antifibrinolitičkim svojstvima koja bi se mogla klinički upotrebljavati u zaustavljanju krvarenja, prvenstveno kod postpartalnih hemoragija, koje su u to vreme bile vodeći uzrok smrtnosti žena u svetu (1). I dok su prva istraživanja bila usmerena na smanjenje smrtnosti usled postporođajnih krvarenja, kasnija istraživanja su bila usmerena na primenu traneksamične kiseline u različitim oblastima medicine i hirurgije, kao i na različite puteve administracije leka i dozne režime.

Traneksamična kiselina (*skr.* TXA) je sintetski derivat aminokiseline lizin (*hem.* $C_8H_{15}NO_2$). Ona je jedan od najčešće korišćenih i široko istraživanih antifibrinolitičkih agenasa u lečenju i prevenciji velikih krvarenja. Mehanizam delovanja TXA je sličan mehanizmu delovanja aminokapronske kiseline, ali je približno deset puta snažniji. Nakon intravenske aplikacije, kada se nađe u krvi, TXA se reverzibilno vezuje za molekule plazminogena, na mestu gde se inače vezuje lizin, i na ovaj način se formira reverzibilni kompleks leka i plazminogena. Na taj način inhibiše reakciju plazminogena i teškog lanca plazmina sa lizinskim partikulama na površini fibrina. Iako plazminogen još uvek može biti formiran pod ovim okolnostima, on ne može vezati i razgraditi fibrin (Slika 1). Značajno je istaći da TXA ne deluje sistemski na koagulaciju, ne utiče na broj i funkciju trombocita, kao ni na aktivisano parcijalno tromboplastinsko vreme i protrombinsko vreme (*activated partial thromboplastin time* – aPTT, *prothrombin time* – PT). Ukoliko bi bilo neophodno da se zbog određenih indikacija, kod pacijenta uz TXA primeni i niskomolekularni heparin (LMH), on neće remetiti funkciju TXA (2).

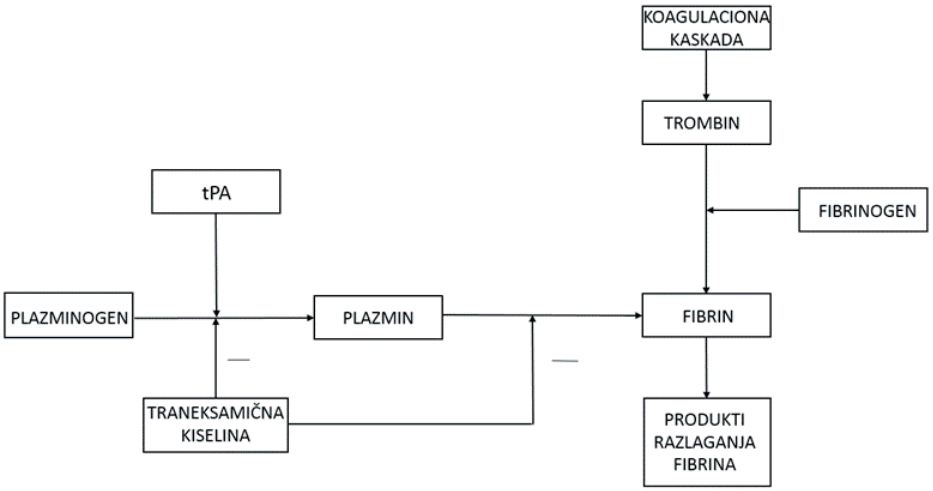

Slika 1. Shematski prikaz vezivanja TXA

Prvobitna namena, prva iskustva i efekte u primeni TXA odnosila su se na žene sa teškim menstrualnim i postporođajnim gubitkom krvi ili naslednim poremećajima krvarenja, a što je, s obzirom na tadašnju stopu smrtnosti žena, i bio prvobitni cilj istraživanja Utako Okomoto i saradnika (3). S obzirom na pozitivne efekte i značajno smanjenje smrtnosti kod žena, vrlo brzo su se indikacije za primenu TXA proširile i na druge grane medicine. Sistemska upotreba TXA je zabeležena u stomatologiji, kardiohirurgiji, transplantacionoj hirurgiji, urologiji, ginekologiji i ortopediji, ali i u drugim hirurškim oblastima (1). Iako je TXA u najvećem procentu bezbedna za upotrebu, postoje izuzeci kada se ne preporučuje njena primena (preosetljivost na aktivnu supstancu ili na bilo koju pomoćnu supstancu, fibrinolitička stanja nakon diseminovane intravaskularne koagulacije (DIK), teško renalno oštećenje). Teoretski, primena TXA može uzazvati tromboembolijske događaje (tj. arterijska i venska tromboza, plućna embolija, infarkt miokarda, moždani udar), ali do sada nijedna studija nije prijavila porast neželjenih ishoda (3). Iako su navedene specifične indikacije za primenu leka TXA, prema kojima je navedeno da je način primene TXA ograničen isključivo na sporu intravensku injekciju, mnogobrojna dosadašnja istraživanja idu dalje od ovih uobičajenih indikacija i načina primene.

Najčešći primenjivan put aplikacije TXA je intravenski put (i. v.). Intravenski aplikovana doza od 1 g TXA, dostiže maksimalnu koncentraciju u plazmi nakon pet do petnaest minuta, pri čemu brzo difunduje u sinovijalnu tečnost i sinovijalne membrane. Generalno, preporučena preoperativna doza kreće se od 10 do 15 mg/kg i. v. (ili 1 g), u jednoj ili dve doze, kao kontinuirana intravenska infuzija (1). Intravenska primena TXA zavisi od opšteg stanja pacijenta, pridruženih oboljenja i telesne mase, a vreme same administracije je sporo i iziskuje stalnu kontrolu, usklađenost anesteziologa i hirurga, kao i postoperativni nadzor

zdravstvenih radnika na odeljenju. Rezultatima kliničkih studija utvrđeno je da se najbolji efekti primene TXA postižu ukoliko se TXA aplikuje neposredno po početku hirurške intervencije i neposredno pre otpuštanja pneumatske poveske (u slučajevima kada se pneumatska poveska koristi) (1). Apsorpcija TXA nakon oralnog davanja predstavlja približno 30 do 50% unete doze, a unos hrane nema uticaj na bioraspoloživost. Vezivanje traneksaminske kiseline za proteine u plazmi je oko 3% na terapijskom nivou. Više od 90% leka se izluči putem urina u toku 24 h, što je i glavni put eliminacije, a samo mali deo leka se metaboliše (manje od 5%). Lokalna upotreba TXA je zastupljena u stomatologiji i oralnoj hirurgiji, najčešće kod pacijenata sa hemofilijom, pri čemu se maksimalna koncentracija dostiže tri sata nakon unošenja (1).

Kasnija istraživanja efekata primene TXA su usmerena na intraartikularnu (i.a.) primenu u različitim doznim režimima u ortopedskoj hirurgiji. Doza TXA aplikovana intraartikularno ne zavisi od telesne mase, primena je jednostavna i pod kontrolom hirurga, a šansa za sistemsku apsorpciju je svedena na minimum. Utvrđeno je da biološki poluživot u zglobnoj tečnosti iznosi oko tri sata (1).

Pribavljajući značajno mesto u hirurškoj oblasti, TXA je svoju primenu našla i u ortopedskoj hirurgiji i traumatologiji. I u ovoj grani hirurgije zabeleženo je više načina aplikacije TXA, koje se odnose se na intravensku (i. v.), intraartikularnu (i. a.) i oralnu aplikaciju leka (4, 5). Odabir puta primene TXA zavisi od dužine i vrste operativnog zahvata, tehnike koja se primenjuje, ali i stanja pacijenta. Kako smo već naveli, najbolji efekti primene TXA postižu se ukoliko se aplikuje neposredno po početku hirurške intervencije i neposredno pre otpuštanja pneumatske poveske (u slučajevima kada se ona koristi) (4, 5).

Gubitak krvi u ortopedskim procedurama varira u odnosu na tip operacije. Ugradnja totalne proteze kuka i/ili kolena (TPK) je intervenicija koja je povezana sa velikim gubicima krvi (6). Istraživanja o uticaju primene TXA tokom ugradnje TPK započela su devedesetih godina prošlog veka. Pozitivni rezultati podstakli su na dalja istraživanja primene TXA tokom ovih ortopedskih operacija. Rezultati istaživanja ukazuju na značajno manji prosečan gubitak krvi, kao i na smanjen broj pacijenata kojima je bila neophodna nadokanda krvi i krvnih derivata 30–60% u grupi pacijenata kod kojih je aplikovana TXA (6, 7). Trideset četiri studije u kojima je TXA primenjena u toku operacija totalne zamene zgloba kuka uzete su u razmatranje u metaanalizi Filingama (*Fillingham*) i sar (7). Rezultati ovih istaživanja ukazuju da je intraratikularna, intravenska i oralna primena TXA smanjila intraoperativni i postoperativni gubitak krvi, potrebu za transfuzijom u poređenju s placebom. Međutim, niti jednom vidu aplikacije nije data prednost u odnosu na drugi način primene TXA. Posledično, primenom TXA smanjena je i potreba za transfuzijom krvi i krvnih drivata, a smanjen je i broj komplikacija usled njene primene. Shodno tome, skraćen je postoperativni oporavak, broj dana hospitalizacije, pa su značajno smanjeni i materijalni troškovi prilikom ugradnje totalne proteze. Druge značajne razlike u vidu kompli-

kacija (duboke venske tromboze, plućne embolije) nisu zabeležene u dostupnim istraživanjima. Zbog dokazanih pozitivnih efekata, primena TXA postaje uobičajena pri izvođenju operacija zamene zgloba kuka i kolena (1, 4, 5, 8).

I dok većina radova ukazuje na opravdanost i efikasnost upotrebe TXA u različitim doznim režimima i načinima aplikacije prilikom zamene zgloba kuka i kolena, još uvek ne postoji konsenzus o količini i načinu administracije TXA u odnosu na tip ortopedskih operacija. U toku istraživanja primene TXA, zabeležen je još jedan ne manje značajan efekat. Osim što inhibira fibrinolizu, utvrđeno je da TXA suprimira inflamatorni odgovor. Kako pokazuju rezultati studija, kod pacijenata koji su podvrgnuti ortopedskim operacijama uz primenu TXA, utvrđen je izražen antiinflamatorni efekat, pri čemu je zabeležen snižen nivo C-reaktivnog proteina i interleukina-6, u poređenju sa pacijentima kojima nije aplikovana TXA (6, 9).

Pozitivni efekti primene TXA na krajnji ishod operacija i oporavak pacijenata u ortopedskoj hirurgiji, otvorili su vrata za istraživanje efekta primene TXA prilikom operacije rekonstrukcije prednjeg ukrštenog ligamenta kolena.

Artroskopska rekonstrukcija prednjeg ukrštenog ligamenta (LCA) kolena smatra se jednom od najčešće izvođenih i jednom od najsigurnijih endoskopskih procedura sa niskim procentom komplikacija, koja se sprovodi u sportskoj medicini i ortopedskoj hirurgiji (10).

Kao i kod većine ortopedskih hirurških zahvata, i prilikom rekonstrukcije LCA dolazi do krvarenja (intraoperativnog i postoperativnog), odnosno postoje dva izvora krvarenja: unutar zgloba kolena (intraartikularno) i izvan zgloba. Koliko će biti izraženo intraoperativno krvarenje, zavisi od hirurškog pristupa, kao i od toga da li se u toku operacije koristi pneumatska poveska ili ne. Ukoliko se postavi pneumatska poveska na ekstremitet koji se operiše, ne postoji intraoperativno krvarenje i intervencija se izvodi u beskrvnom operativnom polju. Ovo omogućava bolju vizuelizaciju, a time i potencijalno skraćenje vremena trajanja operativnog zahvata. Otpuštanjem poveske na kraju intervencije, izaziva povećano postoperativno krvarenje. Evakuacija ovog sadržaja se omogućava postavljanjem odvodnog drena, koji još uvek predstavlja temu spora ortopedskih hirurga (11, 12).

Iako su autori saglasni da je procenat komplikacija nakon rekonstrukcije LCA nizak, vrlo često su ove komplikacije nepravedno potcenjene. Kao veoma česte komplikacije navode se pojava hemartroze i bola. Hemartroza nakon procedura rekonstrukcija LCA izaziva otok kolena, ograničava pokrete u zglobu kolena, ugrožava funkcionalni ishod, što odlaže rehabilitaciju i vreme oporavka. S obzirom na to da je krv tkivo bogato hranljivim materijama, krv nakupljena u zglobu kolena predstavlja svojevrstan medijum za kolonizaciju i razvoj mikroorganizama, što, u zavisnosti od uzročnika, može da izazove infekciju (10). Kod izraženih hemartroza neophodno je izvršiti artrocenteza – aspiraciju krvi iz zglobne kapsule, kako bi se smanjio izliv, ublažila napetost i smanjila bol. Iako u pojedinim situacijama neophodna, artrocenteza je invazivna procedura, koja

nosi sa sobom i rizik od septičnog artritisa čija se incidencija kreće od 0,14 do 1,8% (10, 13). Zbog svih navedenih razloga značajno je uzeti u razmatranje primenu TXA i prilikom rekonstrukciji LCA.

Prvo objavljeno istraživanje o upotrebi TXA u toku rekonstrukcije prednjeg ukrštenog ligamenta kolena objavljeno je 2015. godine (14). U ovoj prospektivnoj randomizovanoj kontrolisanom istraživanju Karaaslan i saradnici su uzorak od 105 pacijenata podelili u dve grupe. Prvoj grupi pacijenata i. v. je aplikovana TXA prema doznom režimu – 15 mg/kg TM, 10 min i. v. pre otpuštanja pneumatske poveske, a potom kao i. v. infuzija od 10 mg/kg/h 3 h nakon operacije. Kontrolnoj grupi pacijenata, na isti način je aplikovana ekvivalentna količina slanog rastvora. Rezultati ove studije utvrdili su da primena TXA utiče na smanjenje postoperativnog krvarenja koje su evidentirali postavljanjem odvodnog drena. Zabeležena je i niska stopa hematoma u grupi pacijenata kojima je i. v. aplikovana TXA. Vizelno analogna skala (VAS) koja je bila jedan od kontrolnih parametara u proceni intenziteta bola ovog istraživanja, ukazivala je na snižen intenzitet bola u TXA grupi pacijenata, kako u prvim danima nakon operacije, tako i nakon 2. i 3. postoperativne nedelje. Postoperativni analgetički protokol nije naveden u ovom istraživanju. U zaključku autori navode poboljšan funkicionalni ishod u ranom postoperativnom periodu, bez zabeleženih neželjenih efekata (14). Četiri godine kasnije, Feli i sar. objavljuju rezultate istraživanja sa sličnom metodologijom, na uzorku od 80 pacijenata, dok u isto vreme Pande sa saradnicima sprovodi istraživanje pri čemu na uzorku od 48 pacijenata primenjuje nešto izmenjenu metodologiju i dozni režim TXA od 1 g (15, 16). U svom istraživanju Pande i saradnici aplikuju pojedinačnu dozu i. v. TXA od 10 ml pre postavljanja pneumatske poveske, a za razliku od Karaslana i Felija ne postavlja odvodni dren. Rezultati ove prospektivne, randomizovane studije pokazuju da je TXA smanjila količinu postoperativnih hemartroza i potreba za aspiracijom kolena, a smanjen je i postoperativni bol i poboljšan opseg pokreta u zglobu kolena. Na kraju druge nedelje autori su prijavili da je bila neophodna aspiracija kod tri pacijenta TXA grupe, dok je u kontrolnoj grupi bilo sedam slučajeva (16). Uprkos manjim razlikama u metodologiji, rezultati ovih istraživanja ukazuju na pozitivne efekte i. v. primene TXA na postoperativni oporavak pacijenata nakon rekonstrukcije LCA.

Primena TXA intravenski iziskuje dobru koordinaciju anesteziologa, hirurga i drugih zdravstvenih radnika. S obzirom da su pozitivni efekti intraartikularne primene TXA dokazani tokom ugradnje TPK, usledila su istraživanja o primeni TXA intraartikularno prilikom rekonstrukcije LCA. Razmatrajući ovaj put aplikacije TXA, Chiang i saradnici su na uzorku od 304 pacijenata TXA primenili i. a., uz postavljanje odvodnog drena. Kod 151 pacijenta autori su aplikovali 10 ml TXA i. a. što je, prema njihovim rezultatima, imalo uticaj na smanjenje postoperativnog krvarenja u prva 24 h. Takođe, rezultati njihovog istraživanja utvrdili su da je i. a. primena TXA imala uticaj i na smanjenje bola i hemartroza, a potreba za aspiracijom nije zabeležena među pacijentima. Zanimljivo je da je razlika u rezultatima VAS skora između grupa u četvrtoj nedelji bila rela-

tivno minimalna. Ovakav rezultat može da implicira da se efekat TXA umanjuje nakon dužeg postoperativnog perioda. Kao i u istraživanjima prethodno navedenih autora, svi pacijenti su pratili standardni program rehabilitacije (17). Suprotno Chiangovim rezultatima, Li (*Lee*) sa saradnicima je objavio rezultate svog istraživanja, na šest puta manjem uzorku, u kome navode da nakon i. a. aplikacije TXA u koncentraciji od 3 g nije bilo efekta na smanjenje gubitaka krvi niti postoperativnog bola. Međutim, kao limitirajući faktor navode nekoliko ograničenja, od čega prvo ističu merenje krvnih gubitaka indirektnom metodom, jer nisu postavili odvodni dren nakon operacije. Kao drugo ograničenje navode da je kontrolnoj grupi aplikovano 3 g TXA u 100 ml slanog rastvora pre otpuštanja pneumatske poveske, zbog čega je možda došlo do smanjenja koncentracije leka, dok kontrolnoj grupi nije aplikovana ekvivalnetna zapremina slanog rastvora, što je bio slučaj u prethodnim studijama (18).

Istraživanje efekta intraartikularne primene TXA tokom operacije rekonstrukcije prednjeg ukrštenog ligamenta kolena vršeno je i u Novom Sadu na Klinici za ortopedsku hirurgiju Univerzitetskog kliničkog centra Vojvodine. Ovo istraživanje, koje za sada nije objavljeno, dalo je pozitivne rezultate. Na uzorku od 124 pacijenta, TXA je i. a. aplikovana kod 62 pacijenta u ispitivanoj grupi, dok je kod 62 pacijenta kontrolne grupe aplikovana ekvivalentna količina rastvora slanog rastvora, neposredno pre otpuštanja pneumatske poveske. Pacijentima je postavljen odvodni dren koji je otpuštan 30 minuta nakon operacije. U periodu praćenje utvrđeno je da je ispitivana grupa imala statistički značajno manje postoperativno krvarenje u odvodnom drenu, a rezultati VAS skala govore u prilog sniženom intezitetu bola u ispitivanoj grupi kako u prvim danima tako i nakon treće nedelje praćenja.

Pojedini autori su izneli izvesnu zabrinutost u vezi sa i. a. aplikacijom TXA, ukazujući na mogući toksični efekat TXA na zglobnu hrskavicu *in vitro* i *ex vitro*. Ipak, trebalo bi ovo uzeti sa rezervom s obzirom da potencijalna toksičnost zavisi od doze i dužine vremena izloženosti hondrocita rastvoru TXA (19, 20). S obzirom da je u TXA i. a. aplikovana neposredno pre puštanja pneumatske poveske, kao i da je postavljen odvodni dren otpušten nakon 30 minuta, odnosno dva sata, upitno je koja se količina razblažene TXA zadržala u zglobu kolena.

Kroz sva dosadašnja istraživanja, u različitim hirurškim granama, različitim tipovima ortopedskih operacija i sportskoj hirurgiji, nameće se isti zaključak, koji ide u prilog primeni TXA. Dostupna istraživanja sugerišu da je TXA korisna u smanjenju krvarenje, bola, hemartroze i poboljšanju kliničkih ishoda (21, 22). Da bi se doneo definitivni zaključak o ulozi TXA prilikom LCA rekonstrukcije, opravdanost intraartikularne primene i doznom režimu neophodno je sprovesti dodatna opsežna istraživanja.

LITERATURA

1. Tengborn L, Blombäck M, Berntorp E. Tranexamic acid--an old drug still going strong and making a revival. Thromb Res. 2015;135(2):231-42.
2. Lin ZX, Woolf SK. Safety, efficacy, and cost-effectiveness of tranexamic acid in orthopedic surgery. Orthopedics. 2016;39(2):119-30.
3. WOMAN Trial Collaborators. Effect of early tranexamic acid administration on mortality, hysterectomy, and other morbidities in women with postpartum haemorrhage (WOMAN): an international, randomised, double-blind, placebo-controlled trial. Lancet. 2017;389(10084):2105-16.
4. Subramanyam KN, Khanchandani P, Tulajaprasad PV, Jaipuria J, Mundargi AV. Efficacy and safety of intra-articular versus intravenous tranexamic acid in reducing perioperative blood loss in total knee arthroplasty: a prospective randomized double-blind equivalence trial. Bone Joint J. 2018;100-B(2):152-60.
5. De Francesco CJ, Reichel JF, Gbaje E, Popovic M, Freeman C, Wong M, et al. Effectiveness of oral versus intravenous tranexamic acid in primary total hip and knee arthroplasty: a randomised, non-inferiority trial. Br J Anaesth. 2023;130(2):234-41.
6. Prudovsky I, Kacer D, Zucco VV, Palmeri M, Falank C, Kramer R, et al. Tranexamic acid: beyond antifibrinolysis. Transfusion. 2022;62(Suppl 1):S301-12.
7. Fillingham YA, Ramkumar DB, Jevsevar DS, Yates AJ, Shores P, Mullen K, et al. The efficacy of tranexamic acid in total hip arthroplasty: a network meta-analysis. J Arthroplasty. 2018;33(10):3083-9.e4.
8. Poeran J, Chan JJ, Zubizarreta N, Mazumdar M, Galatz LM, Moucha CS. Safety of tranexamic acid in hip and knee arthroplasty in high-risk patients. Anesthesiology. 2021;135(1):57-68.
9. Okholm SH, Krog J, Hvas AM. Tranexamic acid and its potential anti-inflammatory effect: a systematic review. Semin Thromb Hemost. 2022;48(5):568-95.
10. Andrés-Cano P, Godino M, Vides M, Guerado E. Postoperative complications of anterior cruciate ligament reconstruction after ambulatory surgery. Rev Esp Cir Ortop Traumatol. 2015;59(3):157-64.
11. Zaid HHG, Hua X, Chen B, Yang Q, Yang G, Cheng W. Tourniquet use improves intraoperative parameters, leading to similar postoperative outcomes compared with no tourniquet use in anterior cruciate ligament reconstruction: a prospective, double-blind, randomized clinical trial. Arthroscopy. 2023;39(3):626-37.e3.
12. McCormack RG, Greenhow RJ, Fogagnolo F, Shrier I. Intra-articular drain versus no drain after arthroscopic anterior cruciate ligament reconstruction: a randomized, prospective clinical trial. Arthroscopy. 2006;22(8):889-93.

13. Rousseau R, Labruyere C, Kajetanek C, Deschamps O, Makridis KG, Djian P. Complications after anterior cruciate ligament reconstruction and their relation to the type of graft: a prospective study of 958 cases. Am J Sports Med. 2019;47(11):2543-9.
14. Karaaslan F, Karaoğlu S, Yurdakul E. Reducing intra-articular hemarthrosis after arthroscopic anterior cruciate ligament reconstruction by the administration of intravenous tranexamic acid: a prospective, randomized controlled trial. Am J Sports Med. 2015;43(11):2720-6.
15. Felli L, Revello S, Burastero G, Gatto P, Carletti A, Formica M, et al. Single intravenous administration of tranexamic acid in anterior cruciate ligament reconstruction to reduce postoperative hemarthrosis and increase functional outcomes in the early phase of postoperative rehabilitation: a randomized controlled trial. Arthroscopy. 2019;35(1):149-57.
16. Pande A, Bhaskarwar AP. Assessing the effect of per operative intravenous injection of tranexamic acid in patients undergoing arthroscopic anterior cruciate ligament reconstruction. Int J Res Orthop. 2019;5(4):639-44.
17. Chiang ER, Chen KH, Wang ST, Ma HL, Chang MC, Liu CL, et al. Intra-articular injection of tranexamic acid reduced postoperative hemarthrosis in arthroscopic anterior cruciate ligament reconstruction: a prospective randomized study. Arthroscopy. 2019;35(7):2127-32.
18. Lee JW, Kim SG, Kim SH, Cho HW, Bae JH. Intra-articular administration of tranexamic acid has no effect in reducing intra-articular hemarthrosis and postoperative pain after primary ACL reconstruction using a quadruple hamstring graft: a randomized controlled trial. Orthop J Sports Med. 2020;8(7):2325967120933135.
19. McLean M, McCall K, Smith IDM, Blyth M, Kitson SM, Crowe LAN, et al. Tranexamic acid toxicity in human periarticular tissues. Bone Joint Res. 2019;8(1):11-8.
20. Parker JD, Lim KS, Kieser DC, Woodfield TBF, Hooper GJ. Is tranexamic acid toxic to articular cartilage when administered topically? What is the safe dose? Bone Joint J. 2018;100-B(3):404-12.
21. Milankov M, Savic D. Reducing intra-articular hemarthrosis after arthroscopic ACL reconstruction. Am J Sports Med. 2016:44(3)NP9.
22. Mikić M. Postoperativni oporavak pacijenata sa prekidom prednjeg ukrštenog ligamenta kolena nakon lokalno primenjene traneksamične kiseline. Novi Sad: Univerzitet u Novom Sadu, Medicinski fakultet; 2020.

REGENERATIVNE OSOBINE TETIVA MIŠIĆA SEMITENDINOZUSA I GRACILISA POSLE REKONSTRUKCIJE PREDNJE UKRŠTENE VEZE KOLENA

Stevanović Vladan

Tetive polužilastog i mišića semitendinozusa (St) i gracilisa (Gr) su veoma popularan autograft u brojnim rekonstruktivnim procedurama: augmentacija pri reparaciji Ahilove tetive, procedure za patelarnu nestabilnost (rekonstrukcija medijalnog patelofemoralnog ligamenta) i nestabilnost skočnog zgloba (rekonstrukcija talofibularnog ligamenta), hronične rupture patelarnog ligamenta I, svakako, rekonstrukcija povreda ligamenata kolena (prednja i zadnja ukrštena veza; posterolateralni ugao; MCL). Tetive semitendinozusa (St) i gracilisa (Gr) obično se koriste kao zamenski transplantat tokom rekonstrukcije prednjeg ukrštenog ligamenta (LCA) (1). Postoje mnoge prednosti korišćenja tetiva, uključujući tehniku resekcije, odgovarajuću morfologiju kao LCA grafta, i niži morbiditet na mestu donora. Međutim, još uvek nije pokazano da li je ukupan morbiditet na donorskom mestu manji kod transplantata tetive kolena nego kost-patelarnih tetiva – koštanih (BTB) transplantata (2–4).

Fenomen i proces regeneracije tetive St nakon resekcije pune debljine i dužine u svrhu pripreme grafta za rekonstrukciju LCA je podrobno ispitan u literaturi. Tabela pokazuje pregled najvažnijih referenci iz ove oblasti (5–9).

Ardren et al. (5)	Studijom obuhvaćeno 50 pacijenata koji su se, u proseku nakon 32,5 meseci, vratili sportskim aktivnostima posle rekonstrukcije povrede LCA (kod 30 upotrebljen StG graft, a kod 20 rekonstrukcija izolovanim St graftom). Rezultati su pokazali da nema statistički značajne razlike među opisane dve grupe pri analizi izometričke ili izokinetičke funkcije upotrebljenih mišića – tetiva, odnosno struktura regenerata, kao ni pri merenju ugla fleksije kolena u stojećem stavu. Stepen funkcionalnog deficita (mišićne snage) operisanog u odnosu na neoperisani ekstremitet, u proseku je iznosio između 3% i 27% kod oba izabrana modela tetivnog grafta, navodeći na zaključak da postoji gubitak snage mišića hamstringsa bez obzira na stepen uspešnosti rehabilitacije (*Ardern CL, Webster KE, Taylor NF, Feller JA 2010*)
Ahlen et al. (6)	Kod 19 pacijenata (praćenih minimum šest godina) nakon rekonstrukcije LCA učinjen je bilateralni MR i analizirana funkcija, snaga pri dubokoj fleksiji i unutrašnja rotacija objektivnim izokinetičkim testom. Tetive semitendinozusa i gracilisa su regenerisane kod većine pacijenata sa skoro normalnim pripojem na pes anserinusu; poprečni presek regenerisanih tetiva je bio bio sličan onima na suprotnoj, neoperisanoj strani; kod pacijenata je registrovan deficit snage pri dubokoj fleksiji, ali ne i pri unutrašnjoj rotaciji (*Ahlen M, Lidén M, Bovaller A et al. 2012*)

Eriksson et al. (7)	MR analiza i hirurška eksploracija (uz biopsiju) donorskog mesta je potvrdila prisustvo regenerisanih tetiva kod pet od šest pacijenata, nakon rekonstrukcije LCA sa četvorostrukim StG autograftom; makroskopski, histološki i imunohistohemijski regenerisane tetive su imale karakteristike primarnih uz ožiljne zone sa dezorganizovanim kolagenim vlaknima (*Eriksson K, Kindblom LG, Hamberg P, Larsson H, wredmark T 2001*)
Ferretti et al. (8)	Histološka analiza regenerisane tetive semitendinozusa od tri pacijenta šest meseci i dve godine nakon rekonstrukcije LCA otkriva prisustvo „neotetive" u svim slučajevima. Distalni pripoj formiran na 2-3 cm proksimalno od normalne insercije na pes anserinusu; nakon dve godine uočavaju se uniformno raspoređene vretenaste ćelije koje liče na zrele tenocite orijentisane u pravilne linijske strukture (*Ferretti A, Conteduca F, Morelli F, Massi V 2002*)
Papandrea (9)	Analiza ultrazvukom (statički snimak) anatomije donorske regije nakon resekcije St autografta za rekonstrukciju LCA kod 40 pacijenata. Količina regenerisanog tkiva je progresivno povećana tokom šest meseci sa sve uniformnijom eho-strukturom; snimci nakon godinu dana ukazuju na jasne ivične zone kao i redukciju u debljini i širini regenerata; nakon 18, odnosno 24 meseca, ehogene karakteristike tkiva u donorskoj regiji odgovaraju normalnoj tetivi St, uz jasno uočljivu inserciju na 4 cm proksimalno od pes anserinusa (*Papandrea P, Vulpiani MC, Ferretti A, Conteduca F 2000*)

Tabela: Pregled literature od značaja za regenerativne osobine tetiva St I Gr

Oporavak funkcije i snage mišića potkolenice, istraživalo je nekoliko autora (10–12). Iako se pokazao gubitak snage mišića tetive kolena kod takvih pacijenata, većina istraživača je pronašla samo neznatne razlike između operisane i neoperisane strane u postoperativnom periodu. Oporavak mišićne snage može se objasniti procesom funkcionalne regeneracije tetiva ili kompenzatornom hirtrofijom drugih, neometanih fleksora kolena.

U skorije vreme, morfološke promene uključujući atrofiju i skraćenje mišića St potvrđene su kod pacijenata sa rekonstrukcijom LCA pomoću St tetive (13). Razumevanje svih ovih pitanja ima praktične implikacije za odabir pacijenata, oporavak, reharvest tetive i preferirani izvor grafta (14).

U većini dosadašnjih studija, MRI je dijagnostička metoda za ispitivanje morfologije regenerisanih tetiva (15). Izveštaji ovih studija analizirali su pripoj regenerisane tetive, morfologiju kompleksa mišićnih tetiva i vremenski tok regeneracije. Rispoli i saradnici (16). dokumentovali su vremenski tok regeneracije tetiva. Kod pacijenata nakon dve nedelje od operacije, izgledalo je da je defekt na mestu resekcije ispunjen tečnošću ili edemom. Do šest nedelja, čvrsta struktura sa morfologijom normalne tetive bila je prisutna do nivoa patele. Vremenom se činilo da se ova struktura proteže u proksimalnom ka distalnom pravcu, a za 7–12 meseci skoro je dostigla pes anserinus. Rispoli je pretpostavio da se tetive prvo regenerišu proksimalno u više vaskularizovanom području, koje zatim nastavlja distalno duž fascijalnih ravni. Papandrea je koristio ultrasonografiju da dokumentuje proces regeneracije tetive kolena (9). Ultrazvuk je takođe sposoban da otkrije kolagena vlakna unutar tetive. Pojavljuju se kao hiperehoične linije unutar normalne tetive. Tokom prvih šest meseci nakon resekcije, kolagena vlakna su upadljivo odsutna iz regenerata, ali se nakon toga postepeno ponovo pojavljuju. Ovo sugeriše da tokom prvih šest meseci „neotetiva" nije tetivno tkivo,

već pre skela koja se remodelira procesom migracije fibrocita i depozicije kolagena. Rezultati nedavno obavljene sonografije kao i studije uzoraka biopsije pokazali su da se regeneracija i sazrevanje mogu pratiti kroz vreme i da je organizacija i struktura kolagenih vlakana izuzetno važna za te procese (17, 18)

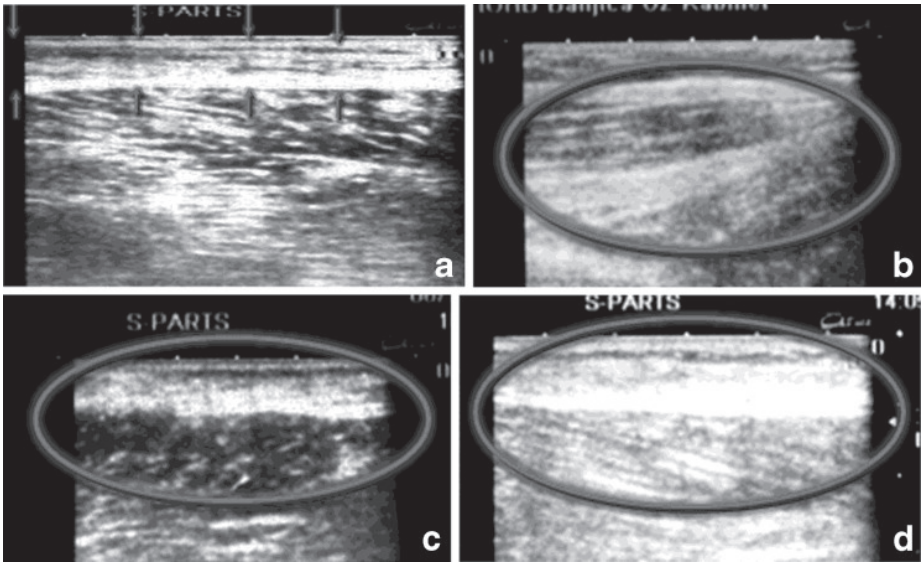

Slika 1. Uzdužni sonogram tetive semitendinozusa (ST), preoperativno (a, prikazano strelicama); mesec dana nakon resekcije tetive (b, uokvireno); šest meseci nakon resekcije (c); dve godine nakon resekcije (d)

Biopsija sa imunohistohemijskom analizom je objektivni standard verifikacije regenerata. Na ovaj način Erikson i saradnici (19) 10 su pregledali šest pacijenata koji su bili podvrgnuti vađenju tetiva 7–28 meseci ranije. Kod pet od šest pacijenata, izrazita čvrsta struktura je ispunila defekt. Makroskopski, strukture su imale glatki izgled normalne tetive; međutim, postojale su neke grublje žarišne oblasti u skladu sa ožiljkom. Ovo daje neosporan dokaz da dolazi do nekog oblika „regeneracije tetiva". Fereti i saradnici [20] su sproveli sličnu studiju sa tri pacijenta koji su bili šest, 24 i 27 meseci nakon resekcije tetive. Oni su izvestili da je regenerisana tetiva završila kao višestruke adhezije na fasciji gastroknemija, proksimalno i medijalno od pes anserinusa. Na histološkom nivou, neotendon je u početku fibrozna struktura, ali vremenom dobija mnoge karakteristike prave tetive. Sa šest meseci, struktura je pretežno vlaknasta sa samo nekoliko snopova kolagenih vlakana. Kapilari i fibroblasti ic proliferacija je istaknuta. Do dve godine većina „neotendona" izgleda veoma slična tetivama pre resekcije. Postoje longitudinalno orijentisana kolagena vlakna koja izgledaju odgovarajuće orijentacije i dimenzija. Međutim, postoje i male žarišne površine ožiljnog tkiva sa nepravilnom orijentacijom kolagena, povećane kapilare i fibroblastična proliferacija. Ovaj proces traje otprilike 18 meseci da se završi i daje neotendonu koja je po

strukturi i sastavu slična normalnoj tetivi, ali i dalje zadržava neke regione koji podsećaju na ožiljno tkivo. Neotendon obnavlja funkcionalni kompleks mišićnih tetiva koji je u stanju da generiše napetost (17, 18).

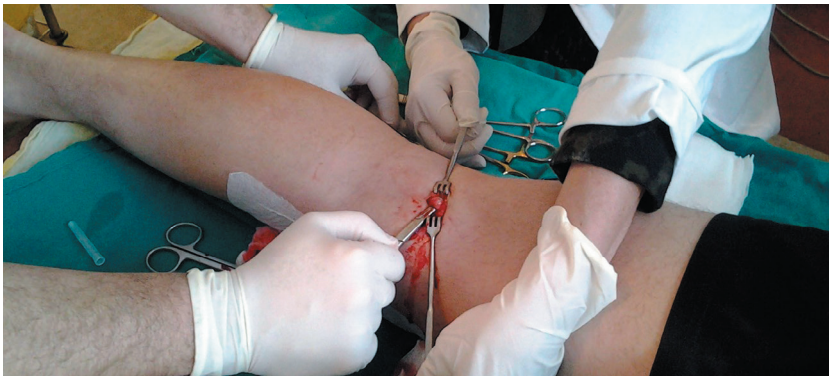

Slika 2. Makroskopski izgled regenerata tetive semitendinozusa („neotetiva"), nakon resekcije pune dužine i debljine za pripremu grafta u rekonstrukciji prednje ukrštene veze (LCA)

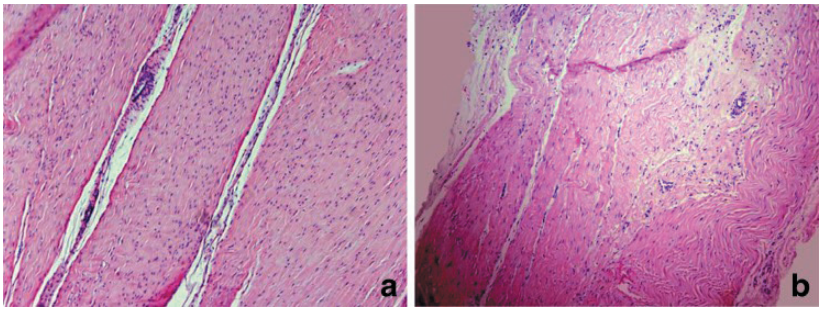

Slika 3. Histološki izgled regenerisane tetive mišića semitendinozusa
Histološki izgled kontrolne tetive semitendinozusa (ST) (a) i regenerisane ST tetive (b) (H&E, originalno uvećanje k10)

U animalnim studijama, Gill i saradnici (21) su proučavali regeneraciju tetiva semitendinozusa kod novozelandskih belih zečeva. 9–12 meseci nakon resekcije pomenutih tetiva, regeneracija je primećena kod 85% životinja. Regenerisana tetiva je nastala unutar mišićnog tela i obnovio se funkcionalni mišićno-tetivni kompleks koji je bio u stanju da prenese silu kada je stimulisan do tetanije. Insercija je bila veoma varijabilna i tipično locirana proksimalno i medijalno od originala, kao što se obično viđa kod ljudi.

U literaturi postoji mnogo dokaza da se tetive obnavljaju pomoću unutrašnjih, *intrinsic* faktora; tenosinovijalno okruženje obezbeđuje i reparativne ćelije i ishranu potrebnu za zarastanje tetiva. Vaskularni sloj tetive igra ključnu ulogu u mehanizmu njene regeneracije 38. Primenom zaobljenog tetivnog skidača stvara

se ujednačen cevasti defekt unutar fibroznog i masnog tkiva duboko do fascije lata. Nakon uklanjanja tetive celom dužinom, krvarenje iz posekotina sićušnih tendinalnih arterija i vena prestaje upornim kontrakcijama prstena arterijskog omotača glatkih mišića, dok oštećene vene prestaju da krvare uglavnom stvaranjem ugrušaka, formirajući hematom u tetivni kanal. Hematom sadrži visoku koncentraciju fibrina i trombocita, ćelije koje proizvode vazokonstriktorne agense i faktor rasta koji potiče od trombocita (PDGF) koji inicira lokalizovanu upalu i privlači neutrofile, ćelije važne za oslobađanje vaskularnog endotelnog faktora rasta (VEGF). Hematom nakon resekcije može delovati kao skela za mezenhimalne matične ćelije (MSC) koje bi mogle da napadnu to područje i započnu proliferaciju fibroblasta i proizvodnju kolagena, i moglo bi se pokrenuti intrinzično izlečenje. MSC se diferenciraju u tenocite (izdužene fibroblaste) koji su važni u sintezi kolagena unutar ekstracelularnog matriksa. MSC proizvode komponente matriksa i faktore diferencijacije specifične za tetivu ljudskog fetusa, koji zatim aktiviraju proces endogene regeneracije u tetivama. (17, 18).

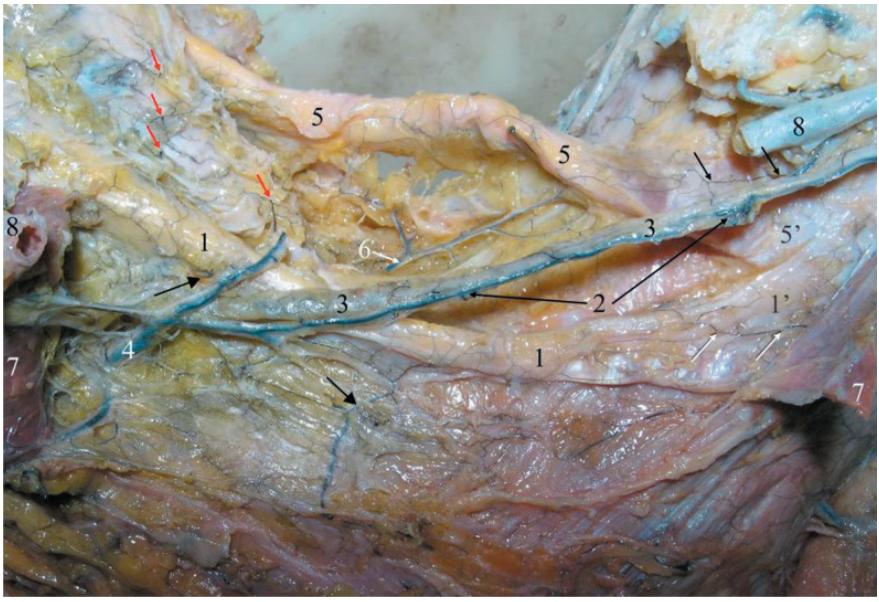

Slika 4. Vaskularizacija medijalnog aspekta kolena u zoni tetiva St i Gr Gracilis tetivu (1) napajaju dve male grane (velike strelice) koje potiču od femoralne arterije i od grane safene (2) (koja prati i snabdeva nerv saphenus (3, uzdignut) silazne genikularne arterije (4); tibijalni pričvrsni pes anserinus deo (1') ima male grane (male bele strelice) od donje medijalne genikularne arterije. ST tetiva (5) (uvučena) dobija velike grane (6) od poplitealne arterije i od safenus arterije (male crne strelice) za njen pes anserinus deo (5). Male arterije (male crvene strelice), iz okolnog labavog vezivnog tkiva i susednog mišićnog tkiva, granajući se i slobodno anastomozirajući, formiraju složenu arterijsku mrežu, vaskularno korito tetive (arterije ubrizgane indijskim mastilom i rastvorom želatina). Sartorius mišić (7) se preseče i reflektuje, a velika safena magna je uklonjena (8)

Nekoliko istraživača je pokušalo da funkcionalno proceni snagu mišića nakon što su tetive St i Gr resecirane za rekonstrukciju LCA (22, 23). Uprkos tome što su neki autori pokazali gubitak snage tetive kolena, većina ovih istraživača nije našla značajnu razliku između operisane i neoperisane strane u postoperativnom periodu. Postoje dva moguća objašnjenja za vraćanje snage mišića tetive kolena nakon žetve tetiva semitendinozusa i gracilisa: ili se tetive regenerišu ili postoji kompenzatorna hipertrofija neometanih fleksora kolena.

Upotreba regenerisanih tetiva je do sada opisana u literaturi (*Ioshia*, 2004) (24) uz analizu ultrastrukture regenerisane tetive, kao i za rekonstrukciju MPFL-a (17).

Najnovija studija koju su predstavili Janssen i saradnici (25) pokazala je važne nalaze regeneracije tetiva kolena nakon resekcije za rekonstruktivnu hirurgiju LCA. Klinički značaj će biti da pacijente treba obavestiti da se tetiva tetive kolena regeneriše, što je povezano sa manjim morbiditetom i snažnim uticajem na protokol rehabilitacije (26).

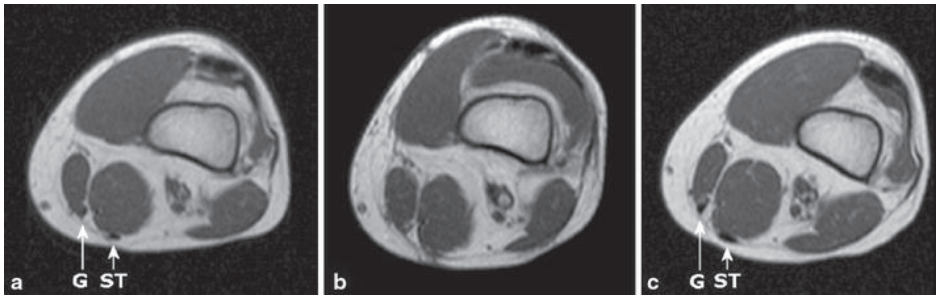

Slika 5. *Transverzalne MRI slike tetiva gracilisa (G) i semitendinozusa (ST) istog pacijenta 6,3 cm proksimalno od linije zgloba u vremenskim intervalima: (a) preoperativno; (b) dve nedelje postoperativno; (c) 12 meseci posle operacije*

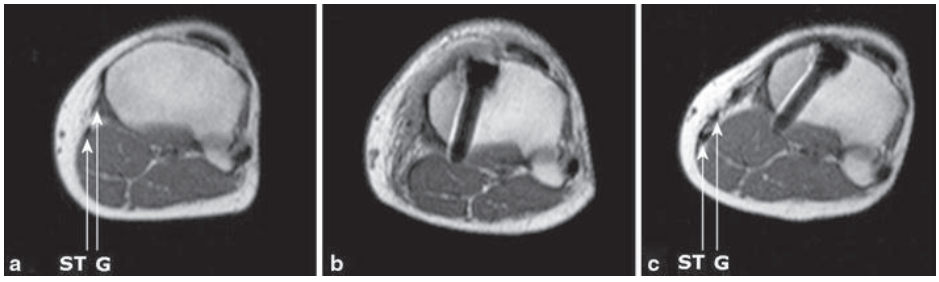

Transverzalne MRI slike tetiva gracilisa (G) i semitendinozusa (ST) istog pacijenta 2,7 cm distalno od linije zgloba u vremenskim intervalima: (a) preoperativno; (b) dve nedelje postoperativno; (c) 12 meseci posle operacije

Regeneracija tetive kolena više nije mit, a čak i više, u odabranim slučajevima, „neotetiva" se može ponovo koristiti ne samo u rekonstruktivnoj hirurgiji

kolena. Ovaj autologni regenerativni potencijal tela treba da bude podržan fizičkim i hemijskim faktorima i nova istraživanja ortobiološkog tretmana treba da se fokusiraju na ovu temu (matične ćelije sa skelom, autologni kondicionirani serum, plazma obogaćena trombocitima, mezenhimalne ćelije porekla koštane srži). Dalja istraživanja na ljudima će nam pomoći u rešavanju mehanizama u regeneraciji sa potencijalnom upotrebom na drugim tkivima i hirurškim i rehabilitacionim modifikacionim protokolima.

Ardren et al. (5)	Studijom obuhvaćeno 50 pacijenata koji su se, u proseku nakon 32,5 meseci, vratili sportskim aktivnostima posle rekonstrukcije povrede LCA (kod 30 upotrebljen StG graft, a kod 20 rekonstrukcija izolovanim St graftom). Rezultati su pokazali da nema statistički značajne razlike među opisane dve grupe pri analizi izometričke ili izokinetičke funkcije upotrebljenih mišića – tetiva, odnosno struktura regenerata, kao ni pri merenju ugla fleksije kolena u stojećem stavu. Stepen funkcionalnog deficita (mišićne snage) operisanog u odnosu na neoperisani ekstremitet, je u proseku iznosio između 3% i 27% kod oba izabrana modela tetivnog grafta, navodeći na zaključak da postoji gubitak snage mišića hamstringsa bez obzira na stepen uspešnosti rehabilitacije (*Ardern CL, Webster KE, Taylor NF, Feller JA 2010*)
Ahlen et al. (6)	Kod 19 pacijenata (praćenih minimum šest godina) nakon rekonstrukcije LCA učinjen je bilateralni MR i analizirana funkcija, snaga pri dubokoj fleksiji i unutrašnja rotacija objektivnim izokinetičkim testom. Tetive semitendinozusa i gracilisa su regenerisale kod većine pacijenata sa skoro normalnim pripojem na pes anserinus-u; poprečni presek regenerisanih tetiva je bio bio sličan onima na suprotnoj, neoperisanoj strani; kod pacijenata je registrovan deficit snage pri dubokoj fleksiji, ali ne i pri unutrašnjoj rotaciji (*Ahlen M, Lidén M, Bovaller A et al. 2012)*
Eriksson et al. (7)	MR analiza i hirurška eksploracija (uz biopsiju) donorskog mesta su potvrdile prisustvo regenerisanih tetiva kod pet od šest pacijenata, nakon rekonstrukcije LCA sa četvorostrukim StG autograftom; makroskopski, histološki i imunohistohemijski regenerisane tetive su imale karakteristike primarnih uz ožiljne zone sa dezorganizovanim kolagenim vlaknima (*Eriksson K, Kindblom LG, Hamberg P, Larsson H, wredmark T 2001)*
Ferretti et al. (8)	Histološka analiza regenerisane tetive semitendinozusa od tri pacijenta šest meseci i dve godine nakon rekonstrukcije LCA otkriva prisustvo „neotetive" u svim slučajevima. Distalni pripoj formiran na 2-3 cm proksimalno od normalne insercije na pes anserinusu; nakon dve godine uočavaju se uniformno raspoređene vretenaste ćelije koje liče na zrele tenocite orijentisane u pravilne linijske strukture (*Ferretti A, Conteduca F, Morelli F, Massi V 2002*)
Papandrea (9)	Analiza ultrazvukom (statički snimak) anatomije donorske regije nakon resekcije St autografta za rekonstrukciju LCA kod 40 pacijenata. Količina regenerisanog tkiva je progresivno povećana tokom šest meseci sa sve uniformnijom eho-strukturom; snimci nakon godinu dana ukazuju na jasne ivične zone kao i redukciju u debljini i širini regenerata; nakon 18, odnosno 24 meseca, ehogene karakteristike tkiva u donorskoj regiji odgovaraju normalnoj tetivi St, uz jasno uočljivu inserciju na 4 cm proksimalno od pes anserinusa (*Papandrea P, Vulpiani MC, Ferretti A, Conteduca* F 2000)

Tabela 2. Pregled literature od značaja za regenerativne osobine tetiva St I Gr

LITERATURA

1. Streich AN, Reichenbacher S, Barie A, Buchner M, Schmitt H. Long-term outcome of anterior cruciate ligament reconstruction with an autologous four-strand semitendinosus tendon autograft. Int Orthop. 2013;37(2):279-84.
2. Aglietti P, Buzzi R, Zaccherotti G, Biase P. Patellar tendon versus doubled semitendinosus and gracilis tendons for anterior cruciate ligament reconstruction. Am J Sports Med. 1994;22(2):211-8.
3. Anderson AF, Snyder RB, Lipscomb AB. Anterior cruciate ligament reconstruction. A prospective randomized study of three surgical methods. Am J Sports Med. 2001;29(3):272-9.
4. Gobbi A, Tuy B, Mahajan S, Panuncialman I. Quadrupled bone-semitendinosus anterior cruciate ligament reconstruction: a clinical investigation in a group of athletes. Arthroscopy. 2003;19(7):691-9.
5. Ardern CL, Webster KE, Taylor NF, Feller JA. Hamstring strength recovery after hamstring tendon harvest for anterior cruciate ligament reconstruction: a comparison between graft types. Arthroscopy. 2010;26(4):46-9.
6. Ahlen M, Lidén M, Bovaller A et al. Bilateral magnetic resonance imaging and functional assessment of the semitendinosus and gracilis tendons a minimum of 6 years after ipsilateral harvest for anterior cruciate ligament reconstruction. Am J Sports Med. 2012;40(8):1735-42.
7. Eriksson K, Larsson H, Wredmark T, Hamberg P. Semitendinosus tendon regeneration after harvesting for ACL reconstruction. A prospective MRI study. Knee Surg Sports Traumatol Arthrosc. 1999;7(4):220-5.
8. Ferretti A, Conteduca F, Morelli F, Masi V. Regeneration of the semitendinosus tendon after its use in anterior cruciate ligament reconstruction: a histologic study of three cases. Am J Sports Med. 2002;30(2):204-7.
9. Papandrea P, Vulpiani MC, Ferretti A, Conteduca F. Regeneration of the semitendinosus tendon harvested for anterior cruciate ligament reconstruction. Evaluation using ultrasonography. Am J Sports Med. 2000;28(4):556-61.
10. Lipscomb AB, Johnston RK, Snyder RB, Warburton MJ, Gilbert PR. Evaluation of hamstring strength following use of semitendinosus and gracilis tendons to reconstruct the anterior cruciate ligament. Am J Sports Med. 1982;10(6):340-2.
11. Eriksson K, Hamberg P, Jansson E, Larsson H, Shalabi A, Wredmark T. Semitendinosus muscle in anterior cruciate ligament surgery: morphology and function. Arthroscopy 2001;17(8):808-17.
12. Irie K, Tomatsu T. Atrophy of semitzendinosus and gracilis and flexor mechanism function after hamstring tendon harvest for anterior cruciate ligament reconstruction. Orthopedics. 2002;25(5):491-5.

13. Hioki S, Fukubayashi T, Ikeda K, Niitsu M, Ochiai N. Effect of harvesting the hamstrings tendon for anterior cruciate ligament reconstruction on the morphology and movement of the hamstrings muscle: a novel MRI technique. Knee Surg Sports Traumatol Arthrosc. 2003;11(4):223-7.
14. Maeda A, Shino K, Horibe S, Nakata K, Buccafusca G. Anterior cruciate ligament reconstruction with multistranded autogenous semitendinosus tendon. Am J Sports Med. 1996;24(4):504-9.
15. Eriksson K, Kindblom LG, Hamberg P, Larsson H, Wredmark T. The semitendinosus tendon regenerates after resection. A morphologic and MRI analysis in 6 patients after resection for anterior cruciate ligament reconstruction. Acta Orthop Scand. 2001;72(4):379-84.
16. Rispoli DM, Sanders TG, Miller MD, Morrison WB. Magnetic resonance imaging at different time periods following hamstring harvest for anterior cruciate ligament reconstruction. Arthroscopy. 2001;17(1):2-8.
17. Stevanović V, Blagojević Z, Petković A, Glišić M, Sopta J, Nikolić V, et al. Semitendinosus tendon regeneration after anterior cruciate ligament reconstruction: can we use it twice? Int Orthop. 2013 Dec;37(12):2475-81.
18. Stevanović V. Regenerativne osobine tetiva mišića semitendiozusa i gracilisa kod hirurške rekonstrukcije prednjeg ukrštenog ligamenta kolena [dissertation]. Beograd: Univerzitet u Beogradu, Medicinski fakultet; 2016.
19. Eriksson K, Kindblom LG, Hamberg P, Larsson H, Wredmark T. The semitendinosus tendon regenerates after resection: a morphologic and MRI analysis in 6 patients after resection for anterior cruciate ligament reconstruction. Acta Orthop Scand. 2001;72(4):379-84.
20. Ferretti A, Conteduca F, Morelli F, Masi V. Regeneration of the semitendinosus tendon after its use in anterior cruciate ligament reconstruction: a histologic study of three cases. Am J Sports Med. 2002;30(2):204-7.
21. Gill S, Turner M, Battaglia T, Leis H. Semitendinosus regrowth: biochemical, ultrastructural, and physiological characterization of the regenerate tendon. Am J Sports Med. 2004;32(5):1173-81.
22. Tadokoro K, Matsui N, Yagi M, Kuroda R, Kurosaka M, Yoshiya S. Evaluation of hamstring strength and tendon regrowth after harvesting for anterior cruciate ligament reconstruction. Am J Sports Med. 2004;32(7):1644-50.
23. Tashiro T, Kurosawa H, Kawakami A, Hikita A, Fukui N. Influence of medial hamstring tendon harvest on knee flexor strength after anterior cruciate ligament reconstruction. A detailed evaluation with comparison of single- and double-tendon harvest. Am J Sports Med. 2003;31(4):522-9.
24. Yoshiya S, Matsui N, Matsumoto A, Kuroda R, Lee S, Kurosaka M. Revision anterior cruciate ligament reconstruction using the regenerated semitendinosus tendon: analysis of ultrastructure of the regenerated tendon. Arthroscopy. 2004;20(5):532-5.

25. Janssen R, van der Velden M, Pasmans H, Sala H. Regeneration of hamstring tendons after anterior cruciate ligament reconstruction. Knee Surg Sports Traumatol Arthrosc. 2013;21(4):898-905.

26. Stevanovic V, Blagojevic Z, Nikolic V, Milisavljevic M. Hamstring regeneration following harvest for ACL reconstruction: a review of the current literature. In: Prodromos CC, editor. The anterior cruciate ligament: reconstruction and basic science. 2nd ed. Amsterdam, Holandija: Elsevier; 2017. p. 123-7.

SPECIJALIZOVANI PROGRAMSKI SISTEMI ZA PRE/ POSTOPERATIVNU ANALIZU REKONSTRUKCIJE PREDNJE UKRŠTENE VEZE KOLENA

Milojević Zoran, Tabaković Slobodan, Obradović Ratko

Osnovni cilj rekonstrukcije prednjeg ukrštenog ligamenta kolena je dobijanje pune stabilnosti kolena u celom obimu pokreta. Ovaj cilj se može postići anatomskom \srekonstrukcijom prednjeg ukrštenog ligamenta, tj. pozicioniranjem kalema što približnije njegovoj anatomskoj poziciji (1). Geometrije pripoja prednjeg ukrštenog ligamenta je individualna kod svakog pacijenta (2), što zahteva preoperativno planiranje i podešavanje parametara zahvata za svakog pacijenta individualno. Najčešće se oblik pripoja na golenjači analizira kao elipsa (3) i za kompletnu rekonstrukciju površine pripoja na golenjači preporučena je tabela sa parametrima insercije kalema (4). Kvalitet rekonstrukcije pripoja na butnoj kosti koji omogućava stabilnost i i slobodu pokreta kolena nakon rekonstrukcije prednjeg ukrštenog ligamenta umnogome zavise od pozicije sata (*o'clock*) kalema u butnoj kosti nakon rekonstrukcije (5, 6).

Bez obzira na razvoj operativne tehnike i rehabilitacije i dalje postoji jedan broj pacijenata koji nije u potpunosti zadovoljan rezultatom rekonstrukcije prednjeg ukrštenog ligamenta kolena, te je potrebno izvršiti ponovnu operaciju. Većina hirurga koji se bave ovom problematikom procenjuju poziciju kalema u golenjači na osnovu standardnih radiograma – prednje-zadnje i bočne projekcije, i na raspolaganju je velika baza ovih snimaka za pacijente kojima je urađen zahvat rekonstrukcije prednjeg ukrštenog ligamenta. U ekonomski razvijenim zemljama poziciju kalema određuju analizirajući snimke kompjuterizovane tomografije (CT) ili magnetne rezonance (MRI). Zbog smanjenja doze zračenja kojoj se izlažu pacijenti prilikom CT snimanja, ekonomskih razloga i zbog postojanja velike baze standardnih radiograma, bilo bi korisno razvijanje specijalizovanih programskih rešenja koji bi omogućili jeftino, precizno i jednostavno određivanje položaja kalema u golenjači i butnoj kosti nakon rekonstrukcije prednjeg ukrštenog ligamenta kolena.

Razvijeni su specijalizovani programski sistemi: za merenje prostorne površine pripoja na golenjači, za preoperativno planiranje rekonstrukcije prednjeg ukrštenog ligamenta kao i specijalizovani programski sitemi za postoperativnu analizu položaja kalema nakon rekonstrukcije prednjeg ukrštenog ligamenta na golenjači i butnoj kosti. Prikazani programski sitemi su rezultat dugogodišnje saradnje između Klinike za ortopedsku hirurgiju i traumatologiju Kliničkog centra Vojvodine i Fakulteta tehničkih nauka u Novom Sadu.

U cilju korelacije između površine pripoja prednje ukrštene veze na golenjači i veličine platoa golenjače (7) razvijen je specijalni programski sistem za

merenje 3D površine i projekcije pripoja na ravan platoa golenjače. Na Slici 1, prikazana je shematski aparatura koja je korišćena za generisanje površine tibijalnog pripoja. Ona se sastoji od heptičkog uređaja preko čije se referentne tačke dobijaju koordinate tačke na pripoju. Tibijalni plato se fiksira u stegi kao što je prikazano na Slici 1 – levo. Na Slici 1a – desno prikazano je merenje jednog tibijalnog platoa.

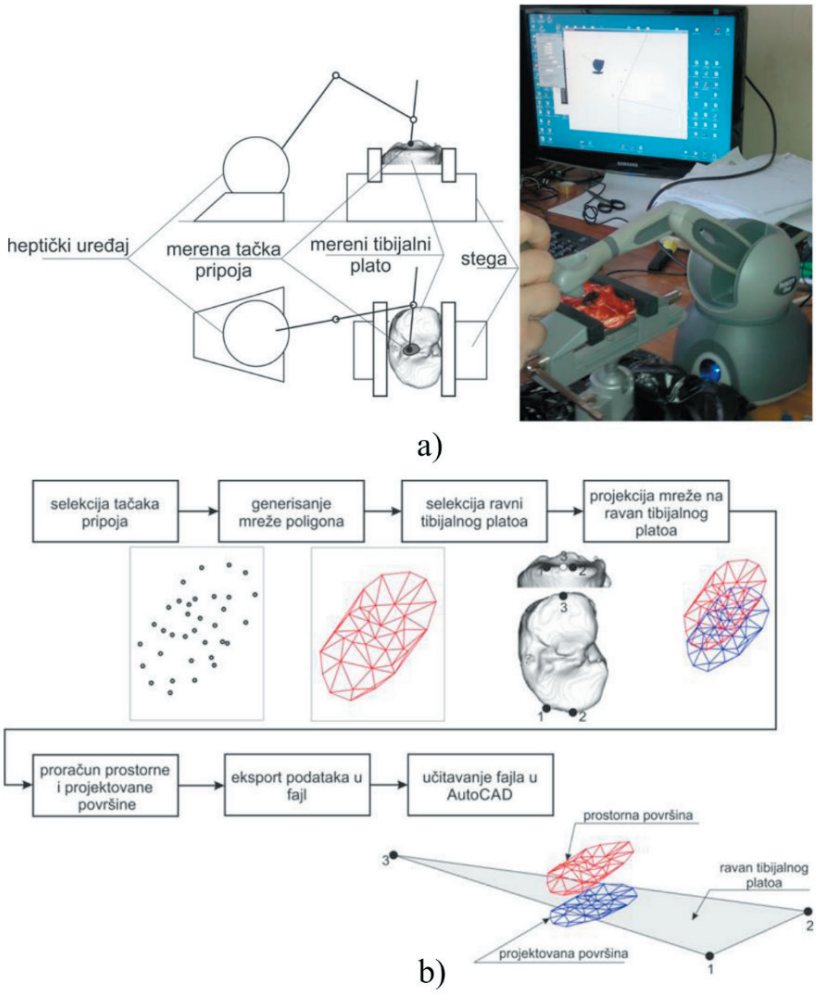

Slika 1. a) Aparatura za generisanje površine tibijalnog pripoja, shematski prikaz – levo, b) Merenje jednog tibijalnog platoa – desno, c) Model razvijenog programskog rešenja

Prvi korak predstavlja selekcija tačaka pripoja (Slika 1b) koja se obavlja preko haptičkog uređaja. Korisnik ostvaruje kontakt sa površinom preko referentne tačke i memorisanje koordinata selektovane tačke obavlja se pritiskom na taster koji se nalazi na uređaju. Da bi se mogla proračunati površina pripoja potrebno

je na osnovu selektovanih tačaka generisati mrežu koja će biti sastavljena od trougaonih poligona. Za generisanje trougaonih poligona iskorišćena je klasa *Delaunay_triangulation_2 iz CGAL* (*The Computational Geometry Algorithms Library*) bibilioteke (8). Pošto je potrebno osim prostorne površine pripoja (crvena površina na Slici 1b) odrediti i površinu pripoja projektovanu na ravan tibijalnog platoa, sledeći korak predstavlja selekcija tri tačke koje definišu ravan tibijalnog platoa. Njihova selekcija se vrši istim postupkom kao i selekcija tačaka pripoja. Nakon selekcije tačaka ravni tibijalnog platoa, generiše se još jedna mreža koja predstavlja projekciju prostorne mreže na prethodno selektovanu ravan (plava površina na Slici 1b). Ukupna površina prostornog i projektovanog pripoja na ravan tibijalnog platoa dobija se kao suma površina trouglova na jednoj i drugoj mreži. Poslednji korak u razvijenom programskom rešenju predstavlja snimanje dobijenih podataka (proračunate površine i koordinate tačaka trouglova generisanih mreža i tačke ravni tibijalnog platoa) u fajl. Ovako generisani fajl može se učitati u AutoCAD programski sistem u kome se naknadno, ukoliko je to potrebno, mogu izvršiti dodatne analize dobijenih podataka.

Primenom ovog metoda izmerene su 32 zglobne površine gornjeg okrajka golenjače sa pripojem prednje ukrštene veze i dobijeni rezultati jasno pokazuju prostornu (3D) prirodu pripoja prednje ukrštene veze na golenjači kao i korelativnu vezu između veličine pripoja i fizičih karakteristika pacijenta. Izmerena prostorna (3D) površina pripoja bila je u granicama 62,2 ÷ 238,9 [mm^2], dok je izmerena projektovana površina pripoja na ravan golenjače u granicama 46,6 ÷ 202,5 [mm^2].

Cilj svake rekonstrukcije prednjeg ukrštenog ligamenta kolena je da položaj kalema bude što približnije individualnoj anatomiji pacijenta, na taj način se omogućava puna stabilnost kolena u celom obimu pokreta. Uvođenje prostornog 3D oblika pripoja prednjeg ukrštenog ligamenta kolena u preoperatrivno planiranje dovodi do preciznije i individualno anatomske rekonstrukcije na golenjači. U cilju preoperativnog planiranja položaja ciljača, uglova kanala bušenja kroz golenjaču (Slika 2b α i β), prečnika burgije i dužine kanala, razvijen je specijalni programski sistem koji omogućava interaktivnu vizuelizaciju površine kanala na platou golenjače za različite parametre bušenja (9) na 3D modelu golenjače.

Za genereisanje 3D modela golenjače iskorišćena je VTK (*Visualisation Toolkit*) biblioteka (10), verifikovana softverska podrška za razvoj softvera za obradu snimaka u medicini i 3D grafici. VTK biblioteka poseduje veliki broj klasa sa funkcijama koje omogućavaju: učitavanje različitih formata snimaka, njihovu manipulaciju i omogućava generisanje 3D prikaza visokog kvaliteta. 3D model golenjače generisan je na osnovu DICOM (*Digital Imaging and Communications in Medicine*) serije snimaka dobijenog na CT skeneru. Procedura za generisanje 3D modela na osnovu DICOM serije snimaka prikazana je Slici 2a (11).

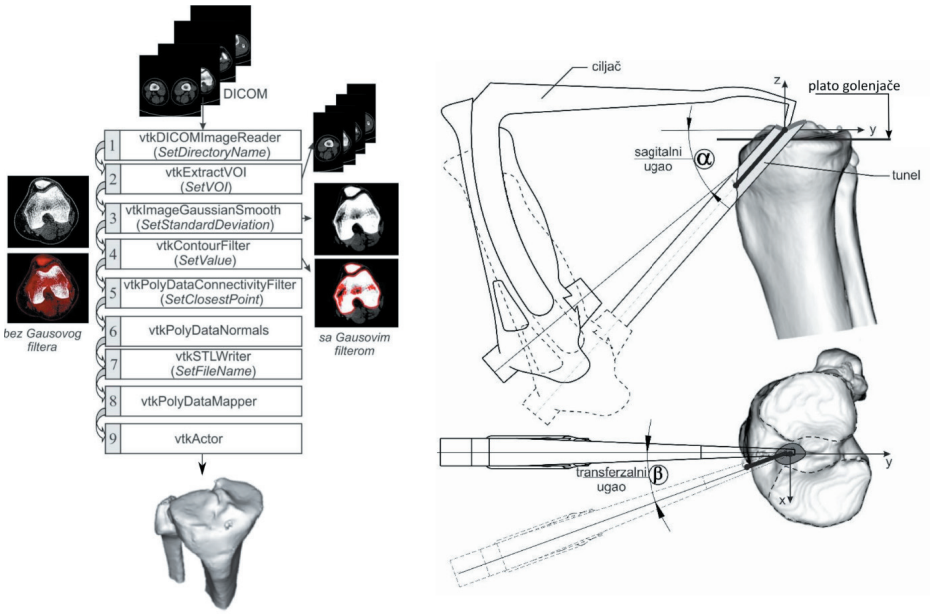

a) b)

Slika 2. a) Model aplikacije za generisanje 3D modela golenjače, b) Parametri insercije kalema

Generisani 3D model golenjače je importovan u razvijeni programski sistem i primenom heptičkog uređaja omogućena je selekcija pozicije ciljača na golenjači, definisanje prečnika burgije i interaktivna simulacija uglova bušenja. Model golenjače odštampan na 3D printeru kao i prostorna geometrija pripoja prikazani su na Slici 3a – levo, dok je na slici 3a – desno, prikazana 3D površina na platou golenjače generisana za definisane parametre bušenja u razvijenom programskom sistemu. Analiza površina otvora izvršena je za 10 pacijenata za prametre bušenja β = 10, prečnik burgije od 10 mm i α = *40, 50 i 60.* Na Slici 3b prikazane su uporedno površine 3D otvora generisanih za svih deset pacijenata u odnosu na površine oblika elipse koje bi se dobile ukoliko se pretpostavi da je površina pripoja na golenjači ravna i da nema 3D oblik.

Upotreba razvijenog programskog sistema i preoperativno podešavanje (simulacija) parametara bušenja, omogućava individualnu anatomsku rekostrukciju pripoja ligamenta kolena na golenjači za svakog pacijenta.

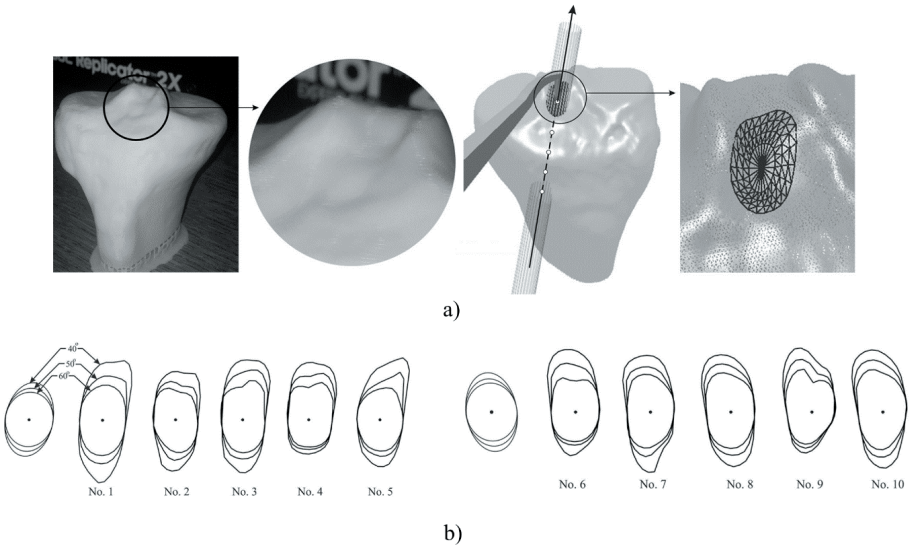

Slika 3. a) Golenjača generisana razvijenim metodom odštampana na 3D printeru sa uveličanim pripojem (levo), otvor generisan za podešene parametre bušenja (desno), b) Generisani otvori za 10 pacijenata u razvijenom programskom sistemu za različite sagitalne uglove (α)

Bez obzira na razvoj operativne tehnike i rehabilitacije i dalje postoji jedan broj pacijenata koji nije u potpunosti zadovoljan rezultatom rekonstrukcije prednjeg ukrštenog ligamenta kolena, te je potrebno izvršiti ponovnu operaciju. Smatra se da je najčešći uzrok rane ponovne nestabilnosti loša pozicija kalema u golenjači i butnoj kosti, tj. pozicija tunela koja nije na anatomskom mestu. Većina hirurga koji se bave ovom problematikom procenjuju poziciju kalema u golenjači na osnovu standardnih radiograma: prednje-zadnje i bočne projekcije, što svakako nije dovoljno precizno. U ekonomski razvijenim zemljama poziciju kalema određuju analizirajući CT i MRI snimke. Prvenstveno zbog smanjenja doze zračenja kojoj se izlažu pacijenti prilikom kompjuterizovane tomografije, ali i iz ekonomskih razloga bilo bi korisno razvijanje jednog lako dostupnog, jeftinog ali preciznog i jednostavnog metoda određivanja položaja kalema na osnovu prednje-zadnje i bočne projekcije. U nastavku su prikazani razvijeni specijalizovani programski sistemi za određivanje položaja kalema nakon rekonstrukcije prednjeg ukrštenog ligamenta kolena u butnoj kosti i golenjači na osnovu prednje-zadnje i bočne projekcije sa RTG snimaka.

Stabilnost i sloboda pokreta kolena nakon rekonstrukcije prednjeg ukrštenog ligamenta umnogome zavise od pozicije sata (*o'clock*) kalema u butnoj kosti nakon rekonstrukcije (5, 6). Ovu poziciju moguće je odrediti iz tunelske projekcije pri čemu se RTG snimak generiše zracima u pravcu Blumensatove linije. Da bi se iskoristila postojeća standardna baza radiograma prednje-zadnje i bočne projekcije i uključila u analizu pozicija sata kalema u butnoj kosti, razvijena su

dva specijalizovana programska sitema. Prvi programski sitem omogućava da se na osnovu dve standardne projekcije sa radiograma generišu 3D modeli butne kosti i fiksacionog šrafa i da se generiše treća specijana projekcija sa koje će biti omogućeno određivanje pozicije sata kalema u butnoj kosti (Slika 4).

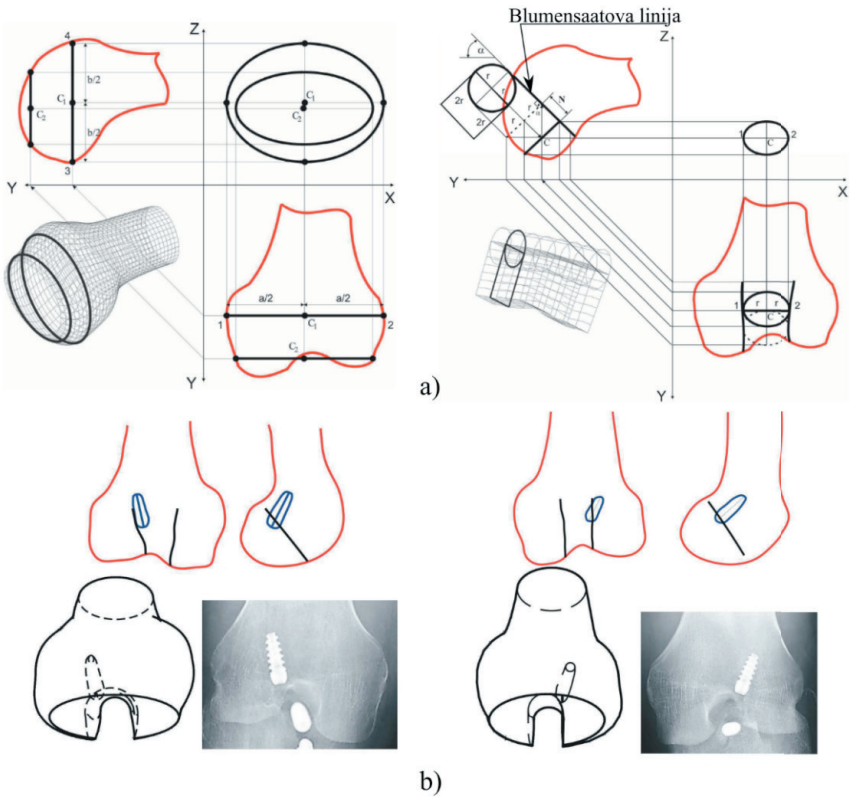

Slika 4. a) Princip generisanja 3D modela butne kosti metodom elipsi, b) Uporedni pregled generisane specijalne projekcije dobijene razvijenim programskim sistemom i tunelskog RTG snimka

Programsko rešenje je razvijeno za programski sitem AutoCAD, pri čemu je za generisanje modela butne kosti i šrafa za fiksaciju kalema primenjen metod elipsi (12). Prvi korak predstavlja generisanje modela butne kosti na osnovu kontura (crvene konture na Slici 4a – levo), dok se kanal u butnoj kosti generiše na osnovu kružnih profila prikazanim na Slici 4a – desno. Slična procedura je primenjena za generisanje modela šrafa na osnovu kontura šrafa sa RTG snimaka. Na Slici 4b – levo i Slici 4b – desno, prikazani su generisani specijalni pogledi u pravcu Blumensaatove linije uz pomoć razvijenog programskog sistema i tunelski RTG snimci za desno i levo koleno respektivno.

Drugi razvijeni programski sitem namenjen je za brzo određivanje pozicije fiksacionog šrafa u butnoj kosti, bez određivanja modela butne kosti (13). Na

osnovu selekcije četiri tačke sa RTG snimaka, generiše se treća projekcija i ugao šrafa α (Slika 5).

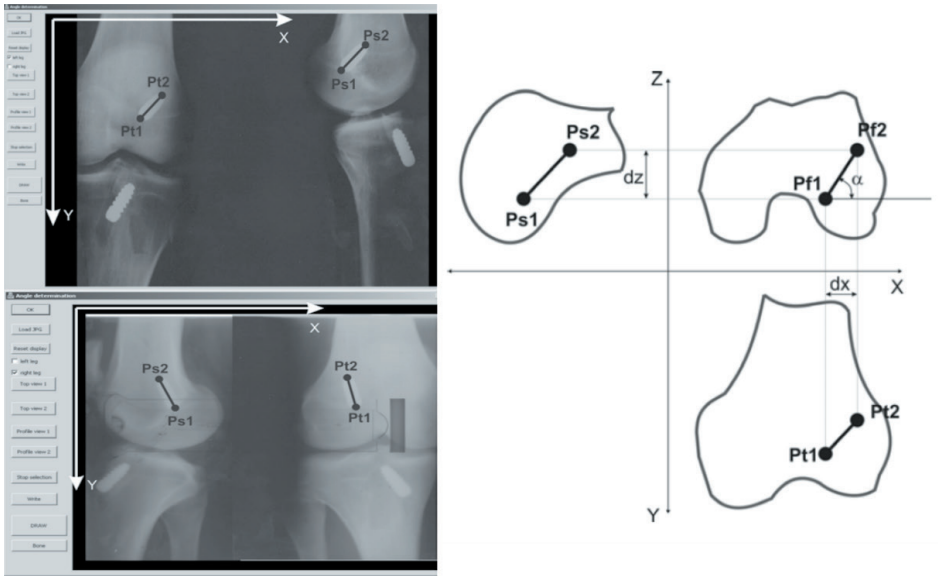

Slika 5. a) Izgled dijaloga programskog sistema za selekciji tačaka (levo),
b) Princip određivanja prednje projekcije šrafa na osnovu pogleda spreda i odozgo

Razvijeni programski sitemi uspešno su primenjeni u analizi položaja kalema u butnoj kosti nakon rekonstrukcije prednjeg ukrštenog ligamenta kolena na 60 pacijenata (14, 15).

Uspešnost rekonstrukcije prednjeg ukrštenog ligamenta kolena u velikoj meri zavisi od pravilnog formiranja tunela koji se dobija bušenjem golenjače i koji služi za pozicioniranje i fiksiranje kalema. Za određivanje prostornog položaja grafta u golenjači na osnovu samo dva standardna RTG snimka (prednje – zadnje i bočne projekcije) razvijen je specijalni programski sistem (16). Na Slici 5a – levo, prikazan je dijalog prozor koji je deo korisničkog interfejsa razvijenog programskog rešenja sa parametrima za selekciju karakterističnih tačaka, dok je na Slici 5a – desno, prikazan izlazni prikaz sa proračunatim parametrima.

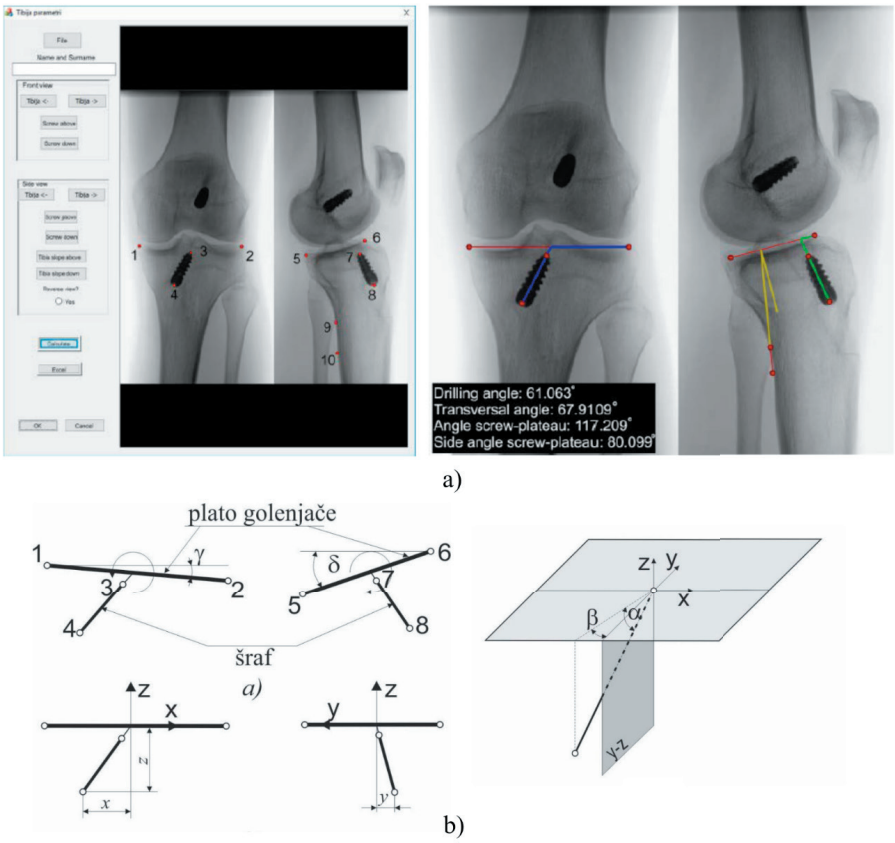

Slika 6. a) Prikaz dijaloga razvijene aplikacije sa parametrima za selekciju, b) Princip podešavanja selektovanih parametara sa RTG snimaka

Sa Slike 6a – levo, može se videti da se u procesu određivanja željenih parametara vrši selekcija deset karakterističnih tačaka sa RTG snimaka i to su: početne i krajnje tačke platoa golenjače na oba snimka (tačke 1, 2, 5 i 6), zatim početne i krajnje tačke kalema u obe projekcije (tačke 3, 4, 7 i 8), kao i tačke koje se nalaze na bočnom snimku i pripadaju uglu platoa golenjače (*posterior tibial slope*) (tačke 9 i 10). Razvijena aplikacija omogućava uvećavanje detalja na snimcima prilikom selekcije odgovarajućih tačaka, kako bi se one što preciznije selektovale. Izlaz iz aplikacije nakon proračuna prikazan je na Slici 6a – desno. Čini ga nova slika koja se sastoji od originalnih snimaka i sa ucrtanim selektovanim tačkama, na osnovu njih generisanim linijama i izračunatim uglovima. Uglovi su označeni odgovarajućom bojom, dok su u dnu slike upisane proračunate vrednosti kako uglova, tako i odnosa na platou golenjače u obe projekcije od presečne tačke kalema sa platoom golenjače.

Pored određivanja uglova u projekcijama sa snimaka, razvijena aplikacija omogućava i određivanje prostornih uglova kalema (α i β Slika 2b). Pre proračuna prostornih uglova potrebno je obe projekcije postaviti u odgovarajući položaj. Prethodno selektovane tačke sa snimaka prikazane su na Slici 6b – levo gore. Koordinatni sistem se postavlja u tačku preseka kanala sa ravni koja određuje plato golenjače. Da bi se odgovarajuće projekcije uskladile, potrebno je da se ova ravan u obe projekcije vidi kao horizontalna linija (x-y ravan). Prvi korak predstavlja određivanje uglova platoa golenjače u obe projekcije sa horizontalom (uglovi γ i δ). Rotacijom tačaka 4 i 8 oko presečnih tačaka za odgovarajuće uglove dobijaju se povezane projekcije (Slika 6b – levo dole). Iz tako rotiranih pogleda dobijaju se koordinate krajnje tačke kalema, iz pogleda spreda x i z koordinate, dok se iz pogleda sa strane dobija y koordinata. Druga tačka koja pripada liniji je presečna tačka kalema sa platoom golenjače i biće postavljena u koordinatni početak (Slika 5b – desno).

Razvijeni programski sistem je uspešno primenjen u određivanju prostornog položaja kalema u golenjači posle rekonstrukcije prednjeg ukrštenog ligmenta na uzorku od 120 pacijenata (17).

U ovom poglavlju prikazana su razvijena specijalizovana programska rešenja za pre/post operativnu analizu rekonstrukcije prednjeg ukrštenog ligamenta kolena, nastala kao rezultat dugogodišnje saradnje između Klinike za ortopedsku hirurgiju i traumatologiju Kliničkog centra Vojvodine i Fakulteta tehničkih nauka u Novom Sadu. Primena ovakvih sistema omogućava korišćenje velike baze standardnih RTG snimaka (prednje-zadnje i bočne projekcije) u cilju analize uticaja prostornih parametara insercije kalema na postoperativnu rehabilitaciju pacijenata i uspešnost zahvata rekonstrukcije prednjeg ukrštenog ligamenta kolena. Takođe, upotreba razvijenih programskih rešenja, može smanjiti upotrebu skupih CT i MRI metoda. Na ovaj način pacijenti se izlažu manjoj dozi zračenja kojoj se izlažu prilikom CT snimanja.

LITERATURA

1. Ristić V, Ninković S, Harhaji V, Milankov M. Causes of anterior cruciate ligament injuries. Med Pregl. 2010;63(7-8):541-5.
2. Kopf S, Musahl V, Tashman S, Szczodry M, Shen W, Fu FH. A systematic review of the femoral origin and tibial insertion morphology of the ACL. Knee Surg Sports Traumatol Arthrosc. 2009;17(3):213-9.
3. Kopf S, Martin DE, Tashman S, Fu FH. Effect of tibial drill angles on bone tunnel aperture during anterior cruciate ligament reconstruction. J Bone J Surg Am. 2010;92(4):871-81.

4. Siebold R. The concept of complete footprint restoration with guidelines for single- and double-bundle ACL reconstruction. Knee Surg Sports Traumatol Arthrosc. 2011;19(5):699-706.
5. Giron F, Cuomo P, Aglietti P, Bull AM, Amis AA. Femoral attachment of the anterior cruciate ligament. Knee Surg Sports Traumatol Arthrosc. 2006;14(3):250-6.
6. Loh JC, Fukuda Y, Tsuda E, Steadman RJ, Fu FH, Woo SL. Knee stability and graft function following anterior cruciate ligament reconstruction: comparison between 11 o'clock and 10 o'clock femoral tunnel placement. 2002 Richard O'Connor Award paper. Arthroscopy. 2003;19(3):297-304.
7. Kovačev N. Poređenje rezultata primarne i ponovne rekonstrukcije prednje ukrštene veze kolena [dissertation]. Novi Sad: Univerzitet u Novom Sadu, Medicinski fakultet; 2016.
8. Fabri A, Pion S. CGAL: The computational geometry algorithms library. Proceedings of the 17th ACM SIGSPATIAL International Conference on Advances in Geographic Information Systems; 2009 Nov 4-6; Seattle, Washington, USA; 2009.
9. Milojević Z, Tabaković S, Vićević M, Obradović M, Vranješ M, Milankov MŽ. The tibial aperture surface analysis in anterior cruciate ligament reconstruction process. Med Pregl. 2016;69(3-4):99-105.
10. Schroeder W, Martin KM, Lorensen WE. The visualization toolkit an object-oriented approach to 3D graphics: Hoboken, New Jersey, USA: Prentice-Hall, Inc.; 1998.
11. Milojević Z, Tabaković S, Zeljković M, Živković Aleksandar, Navalušić S. Methodology of knee bones models 3d printing based on ct series of images. Mach Des. 2017;9(2):69-72.
12. Milojević Z, Navalušić S, Obradović R, Milankov M, Dragoi MV, Beju L. System for 3d approximate model generation of the femur and screw built into human knee. Acad J Manuf Eng. 2010;8(1):73-8.
13. Navalušić S, Milojević Z, Milankov M, Dragoi MV, Beju L. System for verification of the human knee post-operative results. Acad J Manuf Eng. 2009;7:62-7.
14. Harhaji V. Prostorno određivanje položaja kalema u butnoj kosti posle rekonstrukcije prednjeg ukrštenog ligamenta kolena [dissertation]. Novi Sad: Univerzitet u Novom Sadu, Medicinski fakultet; 2013.
15. Harhaji V, Ninković S, Milojević Z, Till V, Ristić V, Harhaji S, et al. Comparative analysis of the position of the graft in the femur after anterior cruciate ligament reconstruction done through the front inner portal and through the shin bone. Acta Chir Iugosl. 2013;60(2):81-5.

16. Đuričin A, Tabaković S, Zeljković M, Milojević Z, Mazinjanin RJ, Milankov V. Determination of spatial position of tibial graft using X-ray images after anterior cruciate ligament reconstruction. Vojnosanit Pregl. 2023;80(2):143-50.
17. Đuričin A. Prostorno određivanje položaja kalema u golenjači posle rekonstrukcije prednjeg ukrštenog ligamenta kolena [dissertation]. Novi Sad: Univerzitet u Novom Sadu, Medicinski fakultet; 2018.

KOMPARATIVNA ANALIZA ANATOMSKE I TRANSTIBIJALNE ARTROSKOPSKE TEHNIKE ZA REKONSTRUKCIJU PREDNJE UKRŠTENE VEZE KOLENA

Kadija Marko, Raspopovic Dubljanin Emilija

Ruptura prednjeg ukrštenog ligamenta (*ligamentum cruciatum anterius*, LCA) jedna je od najčešćih povreda kolena (1). Najveći broj povreda nastaje u toku sportskih i rekreativnih aktivnosti (1, 2). Posledice rupture prednjeg ukrštenog ligamenta mogu biti razarajuće po zglob kolena. Pritom je oštećenje meniskusa, hrskavice i ostalih elemanata ligamentarnog aparata neminovno, bilo u akutnoj ili hroničnoj fazi povrede. Ubrzani razvoj degenerativnih promena i trajni invaliditet predstavlja krajnji ishod insuficijencije LCA.

Artroskopska rekonstrukcija predstavlja metodu izbora, ali su brojni detalji operativne tehnike i njihov uticaj na dugoročne rezultate i dalje nedovoljno jasni. Razvojem anatomskog pristupa nastala je aktuelna kontroverza u hirurškom lečenju rupture LCA. Brojne kliničke i anatomske studije kao i laboratorijska istraţivanja dokazale su presudan uticaj femoralne pozicije grafta na ishod, odnosno uspeh operativnog lečenja. Posmatrano u sagitalnoj ravni, što je graft postavljen bliže zadnjem korteksu interkondilarne incizure, rezultati su bolji (1). Značaj položaja pripoja kalema na butnoj kosti u koronalnoj ravni poslednjih godina postaje predmet interesovanja istraživača i dovodi do promena u operativnoj tehnici. Promenom nagiba tunela u golenjači, delimično se koriguje vertikalna pozicija kalema, karakteristična za standardnu transtibijalnu tehniku (1). Ulazni otvor tunela približava se unutrašnjem bočnom ligamentu (lat. *ligamentum collaterale mediale*, LCM), odnosno, udaljava se od kvrge golenjače (lat. *tuberositas tibiae*). Iako promena u položaju tunela u golenjači predstavlja napredak u operativnoj tehnici, nekoliko studija dokazuje da transtibijalnim pristupom, kalem nikada ne pokriva anatomski pripoj prednjeg ukrštenog ligamenta na butnoj kosti (1). Na osnovu ovih saznanja, približno anatomska pozicija grafta može se postići samo nezavisnim otvaranjem tunela (1).

TRANSTIBIJALNI PRISTUP

Artroskop od 30° se uvodi kroz anterolateralni portal. Pomoću motornog šejvera vrši se debridman zgloba, uklanjajući mukozni ligament, delimično sinoviju koja pokriva masno jastuče i najveći deo distalnog patrljka LCA. Dalji debridman zgloba usmeren je ka unutrašnjem zidu spoljašnjeg kondila butne kosti. Motornim brijačem i kiretom sa zida su uklonjena sva meka tkiva do kosti. Pedantno uklanjanje mekih tkiva, bez koštanog debridmana omogućava identifikaciju koštanih izbočina na unutrašnjem zidu spoljašnjeg kondila. Najupadljivi-

ja, uvek prisutna koštana prominencija poznata kao stažerski greben (*rezident's ridge*), kako je nazvao Vilijam Klensi (*William Clancy*), predstavljala je najznačajniju orijentacionu tačku, odnosno znak da se približavanju zadnjem korteksu (1). Posle identifikacije zadnjeg korteksa, ukoliko je neophodno, proširuje se ulaz interkondilarne incizure uklanjajući osteofite u hroničnim slučajevima i priprema adekvatan prostor za kalem. Posle završene pripreme na butnoj kosti pristupa se dodatnom debridmanu ostataka prednjeg ukrštenog ligamenta na golenjači i identifikaciji orijentacionih tačaka neophodnih za korektno postavljanje golenjačnog vodiča (engl. *tibial guide*). On se postavlja tako da vrh igle vodilice izlazi na zamišljenoj liniji, koja predstavlja produžetak ivice prednjeg roga lateralnog meniskusa. Posle postavljanja vodiča plasira se igla vodilica pomoću bušilice. Artroskopom se prati izlazak vrha igle u zglob. Posle izlaska igle vodič je uklanjan i pozicija igle se proverava. Kada je postignuta zadovoljavajuća pozicija igle vodilice, pravi se tunel odgovarajuče veličine u golenjači. Zadnjespoljašnja ivica tunela je pomoću raspe, posebno dizajnirane za obradu tunela, obori i zaobli, da bi se sprečilo oštećenje kalema i usmerilo ga ka otvoru na butnoj kosti. Kroz ovako pripremljen tunel, uvodi su vodič za pravljenje tunela u butnoj kosti (engl. *femoral guide*) sa odgovarajućimg odstojanjem (engl. *offset*) od zadnje ivice korteksa butne kosti. Za prečnik kalema od 10 mm, koristi se vodič od 6 ili 7 mm, što je obezbeđuje kortikalnu ivicu od 1 do 2 mm. Isti pirncip je primenjen i kod kalema manjih dimenzija. Posle postavljanja vodiča za butnu kost (tako da se osloni na zadnji korteks butne kosti, što obično zahteva nekoliko dodatnih stepeni savijanja kolena), rotira se otvor vodiča kako bi se udaljio od centralne pozicije, tj. okretali smo ga u pravcu 11 sati za desno koleno (l sat za levo). Posle toga sprovodi se igla vodilica nekoliko centimetara u kost. Vodič se izvlači i uvodi se burgija odgovarajućeg dijametra. Napravi se samo nekoliko okreta, da se ostavi otisak (engl. *footprint*) na butnoj kosti i potom se i burgija i igla vodilica izvlače i izvrši inspekcija kontura, budućeg ulaza u tunel (154). Kada se inspekcijom potvrdi korektan položaj ulaza tunela u butnoj kosti, igla vodilica se kroz tunel u golenjači sprovede kroz spoljašnji kondil butne kosti, probije kožu i izađe na spoljašnjoj strani donjeg dela natkolenice. Preko vodilice, burgijom se otvara tunel u dužini od 2,5 do 3 cm u zavisnosti od izbora kalema i tehnike njegove fiksacije. Posle ispiranja zgloba, uklanjanja deberisa stvorenog bušenjem, ponovo se proverava integritet i pozicija tunela. Posle provere oba tunela i eventualnog dodatnog debridmana, igla vodilica se ponovo sprovede istom putanjom. Na tupom kraju igle kroz postojeći otvor, uvuče se hirurški konac (*Dexon* ili *Vycril # 2*) čiji su krajevi spojeni čvorom. Igla se, zajedno sa koncem izvlači kroz tunele u golenjači i butnoj kosti, tako da na ulazu u tunel u golenjači ostane samo omča za konce koji su fiksirani za kalem. Izvlačenjem igle, omče i vodećih konaca, omogućeno je uvođenje kalema u tunele. Povlačenjem za konce na kalemu on se, prolazeći prvo kroz tunel u golenjači, transportuje do slepog kraja tunela u butnoj kosti.

Fiksacija interferentnim zavrtnjima u tunelu u butnoj kosti zahteva pripremu ulaza u tunel da bi zavrtanj mogao da prodire u kost, paralelno sa okrajkom

grafta. Prostor za titanijumske interferentne zavrtnje proširuje se i priprema da zavrtanj lako napreduje. Kroz anteromedijalni portal uvodi je fleksibilna, nitinolska igla vodilica za interferentne zavrtnje, paralelno sa delom kalema smešetnim u tunelu. Transtibijalnom tehnikom tunel u butnoj kosti se otvara pod različitim uglom od ugla pod kojim se uvodi zavrtanj što ima za posledicu manju ili veću divergenciju zavrtnja i tunela. Da bi se postigla približno paralelna pozicija zavrtnja i kalema (interferencija), neophodno je da se prilikom uvođenja zavrtnja koleno maksimalno savije. Značajno je da zavrtanj bude postavljen anteriorno i centralno u odnosu na kalem, jer se na taj način postiže posteriorna pozicija kalema, približno izometrijskoj tački na butnoj kosti. Posle fiksacije kalema u butnoj kosti, kalem se uz pomoć tenziometra zateže silom od 70 do 100 N, dok je koleno u lakoj fleksiji do 30°, uz manevar suprotan izvođenju Lašmanovog testa, i fiksira zavrtnjem u golenjači. Posle završene fiksacije kalema u golenjači, ponovo se uvodi artroskop i proverava zategnutost kalema i odnosu prema koštanim zidovima interkondilarne incizure.

ANTEROMEDIJALNI PRISTUP

Priprema mesta pravljenja tunela u butnoj kosti i golenjači je ista, kao i kod transtibijalne tehnike.

Pomoću vodiča za transtibijalnu tehniku, koji se uvodi kroz AM portal, centar tunela se postavlja na dovoljnoj udljenosti od zadnjeg korteksa, ali tako da se nalazi iza lateralnog interkondilarnog grebena. Prema uobičajenoj metodi opisivanja orijentacije tunela, pomoću lica časovnika, tunel se lokalizuje na poziciji između 10 i 11 časova za desno, odnosno jedan i dva časa za levo koleno. Motornim brijačem, sa okruglim nastavkom za obradu kosti, prečnika 5 mm formira se otisak na unutrašnjem zidu spoljašnjeg kondila butne kosti na izabranoj poziciji za tunel u butnoj kosti. Posle plasiranja igle vodilice kroz anteromedijalni portal, odgovarajućom burgijom, u zavisnosti od prečnika kalema, napravi se tunel u butnoj kosti dok je koleno maksimalno savijeno. U pojedinim slučajevima, kada je AM portal previše centralno postavljen, otvara se pomoćni anteromedijalni portal, obično 1–1,5 cm medijalno od strandardnog i neposredno iznad prednjeg roga unutrašnjeg meniskusa. Pored odnosa prema tunelu u butnoj kosti pri postavljanu pomoćnog portala, posebna pažnja se usmerava na odnos portala prema unutrašnjem kondilu butne kosti da bi se izbeglo jatrogeno oštećenje hrskavice. Pronalaženje najbolje pozicije pomoću spinalne igle je jednostavan i siguran način da se izbegnu nepotrebna intraartikularna oštećenja.

Postupak otvaranja obrade tunela u butnoj kosti je isti kao kod transtibijalne tehnike, samo se orijentacione tačke za postavljanje igle vodilice razlikuju. Transtibijalnom tehnikom, konci su prateći iglu vodilicu, direktno prolazili iz tibijalnog u femoralni tunel. Anteromedijalnim pristupom igla vodilica prolazi samo kroz femoralni tunel uvodeći konac kroz anteromedijalni portal. Naknadno, artroskopskom hvatalicom sprovodni konac je izvlačen kroz tunel na pred-

nju stranu golenjače. Provlačenje kalema kroz tunele različitog pravca koji nastaju primenom anteromedijalnog pristupa je nešto komplikovanije nego kod transtibijalne tehnike. U toku provla-čenja kalema, sprovodni konci se usmeravaju instrumentom, najčešće sondom, u pravcu tunela u butnoj kosti. Posle izlaska proksimalnog okrajka iz tunela u golenjači i usmeravanja ka ulazu u tunel formiran u butnoj kosti, provlačenje i pozicioniranje kalema odvijalo se bez dodatnih manipulacija, jednostavnim povlačenjem za sprovodne konce. Anteromedijalnim pristupom tunel u butnoj kosti i interferentni zavrtanj postavljeni su iz istog pravca tako da nema divergencije koja se javlja kod transtibijalnog pristupa. Tenzionisanje i fiksacija kalema interferentnim zavrtnjima u golenjači se ne razlikuje u odnosu na transtibijalnu tehniku. Po završenoj fiksaciji kalema i uobičajenoj intraartikularnoj proveri rekonstrukcije, manžetna turniketa se popušta, u zglob se plasira aspiracioni dren (14 mm) i operativna rana zatvara na uobičajen način.

Artroskopska rekonstrukciji LCA sa jednim kalemom, transtibijalnim pristupom, i dalje predstavlja najčešće primenjivanu metodu rekonstrukcije LCA. Ovom tehnikom se kroz tunel na golenjači pristupa proksimalnom pripoju novog ligameta na butnoj kosti. Primena anteromedijalnog pristupa omogućava nezavisno otvaranje koštanih tunela. Tunel u butnoj kosti se pravi iz anteromedijalnog artroskopskog portala ili iz akcesornog, takođe anteromedijalnog portla, koji se postavlja nešto distalnije nego u standardnim artroskopskim procedurama. Tunel u golenjači kreira se na sličan način kao kod transtibijalne tehnike, ali bez uticaja na poziciju proksimalnog pripoja novog ligamenta. Anteromedijalni pristup omogućava prihvatanje anatomskih principa rekonstrukcije i ne predstavlja složenu i potencijalno rizičnu operativnu proceduru. Individualni pristup hirurškom lečenju zahteva pravilnu procenu i izbor metode koja odgovara specifičnim potrebama povrede i pacijenta.

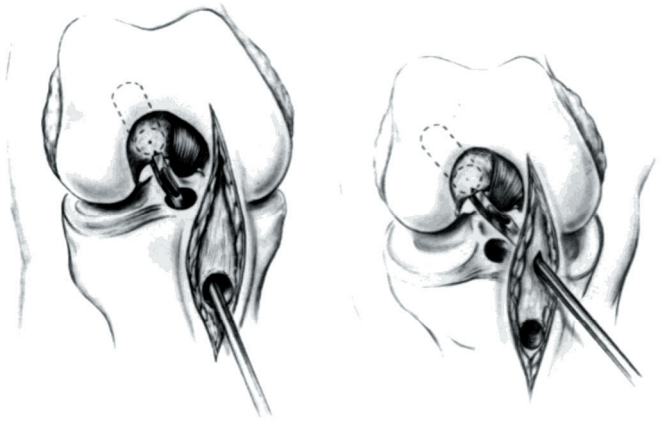

Slika 1. A – desno koleno sa vodičem postavljenim kroz tunel u golenjači (transtibijalni pristup). B – Vodič postavljen kroz anteromedijalni portal (anteromedijalni pristup). Koleno je u hiperfleksiji, a portal je postavljen nisko (inferomedijalno) uz medijalnu ivicu ligamenta čašice. Položaj tunela u butnoj kosti je nazavisan od položaja tunela u golenjači (modifikovano prema Ferrari JD (2)).

Najznačajniji uticaj na postoperativne rezultate rekonstrukcije LCA ima pozicija kalema. Transtibijalna tehnika pruža ograničenu mogućnost za izbor pozicije oba tunela za postavljanje kalema (2). Tunel u golenjači je ograničen mogućim kontaktom sa krovom interkondilarne jame, dok je femoralni tunel determinisan položajem tunela u golenjači. Pozicija tunela u butnoj kosti posebno je ugrožena malim dimenzijama grafta, odnosno malim dijametrom tunela u golenjači, što smanjuje mogućnost manipulacije vodičem i izbora bolje pozicije(2) (Slika 1A). Posledica ograničenja transtibijalnog pristupa je udaljavanje tačaka pripoja novog ligamenta od anatomskih pripoja originala. To se posebno ogleda u vertikalnoj poziciji kalema, zbog čega izostaje kontrola rotacije kolena (2). Veću slobodu izbora pozicije kalema omogućavaju tehnike nezavisnog otvaranja tunela u butnoj kosti primenom dve incizije ili primenom anteromedijalnog portala. Tehnika sa dve incizije predstavlja deo istorije i razvoja artroskopske operativne procedure. Manje je popularna zbog dve operativne rane i shodno tome, ekstenzivnijem pristupu koji je zahtevao da se vodič na butnoj kosti sprovede anterogradno oko spoljašnjeg kondila butne kosti. Kozmetički efekat, postoperativni bol i nešto slabiji mišićni oporavak u toku rehabilitacije učinili su metodu manje atraktivnom. Imajući u vidu da ovaj pristup ne zahteva hiperfleksiju kolena, da danas postoji instrumentarijum za retrogradno otvaranje tunela grafta i da je potrebna minimalna incizija nad lateralnim kondilom femura, velika je verovatnoća da će metoda ponovo steći popularnost. Najznačajnija karakteristika tehnike sa dve incizije je što obezbeđuje uslove za anatomski prihvatljiviju poziciju femoralnog tunela grafta (2). Druga tehnika koja obezbeđuje uslove za nezavisno otvaranje tunela je korišćenjhe anteromedijalnog portala (2) (Slika 1B). Ovom tehnikom anatomske tačke pripoja ligamenta dostupne su na oba kraja. Poseban značaj ove metode je što obezbeđuje horizontalnu poziciju tunela u butnoj kosti za koju se veruje da omogućava bolju kontrolu rotacije rekonstruisanog kolena nego transtibijalna tehnika (Slika 2A i 2B) (2, 3). Na unutrašnjem zidu spoljašnjeg kondila butne kosti moguće je bušiti tunel direktno u otisak pripoja, ali je za to neophodna hiperfleksija kolena koja kompromituje vidljivost. Postavljanje artroskopa u anteromedijalni portal i upotreba akcesornog radnog portala dovodi do sudaranja instrumenata u malom prostoru, što značajno otežava rad. Pored navedenog, tunel bušen iz ove pozicije može biti kratak, odnosno nedovoljne dužine za adekvatnu fiksaciju, a perforacija zadnjeg korteksa predstavlja čestu intraoperativnu komplikaciju. Probijanje zadnjeg korteksa tunela u butnoj kosti je komplikacija koja se najčešće dešava u transtibijalnoj rekonstrukciji kada je tibijalni tunel horizontalno postavljen ili kada udaljenost od zadnjeg korteksa nije dobro procenjena (previše posteriorno). Posledica ove intraoperativne komplikacije je insuficijentna fiksacija interferentnim zavrtnjem, kao i otežano urastanje grafta u tunel ako postoji defekt zida. Probijanja korteksa u maloj dužini se lako rešavaju produbljivanjem femoralnog tunela i često ne predstavljaju problem za fiksaciju interferentnim zavrtnjima (2). Veći defekti zahtevaju promenu načina fiksacije nekom od suspenzionih metoda ili hibridnom fiksacijom (nekim suspenzionim sredstvom i interferentnim zavrtnjem) (2). Postoji veliki rizik

perforacije zadnjeg korteksa anteromedijalnim pristupom, ali zbog kraće dužine tunela, češće dolazi do probijanja lateralnog korteksa (2). Probijanjem lateralnog korteksa izgubljena je mogućnost primene suspenzionih metoda fiksacije.

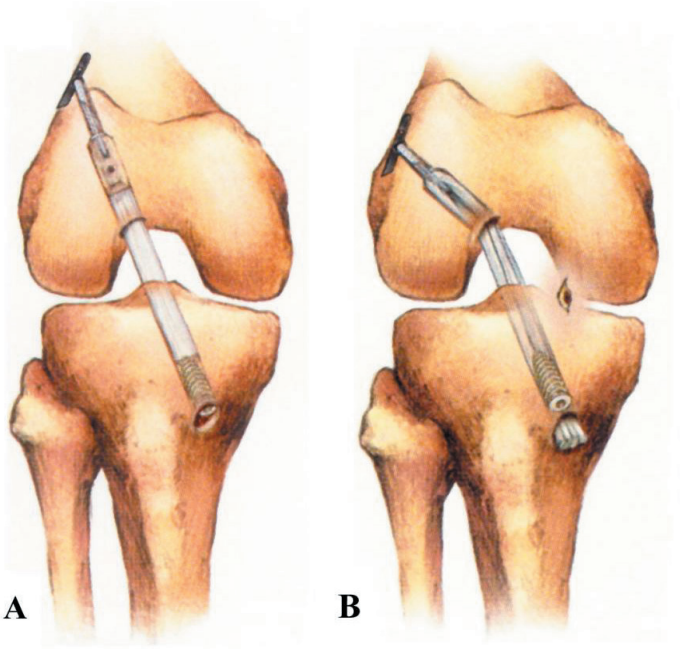

Slika 2 A. Rekonstrukcija LCA transtibijalnom tehnikom. B. Rekonstrukcija LCA anteromedijalnim pristupom

Prednost anteromedijalnog pristupa u odnosu na transtibijalni je što se iz istog pristupa otvara femoralni tunel i uvodi interferentni zvrtanj za fiksaciju. Ovim pristupom nema divergencije izmedu grafta i zavrtnja. Femoralna fiksacija interferentnim zavrtnjem kod transtibijalne tehnike uvek rezultira nekim stepenom divergencije. Divergencija preko 15° drastično smanjuje snagu fiksacije. Povećanjem ugla fleksije kolena na 100° do 120°, zavrtanj i tunel se dovode u približno istu osu, što smanjuje ugao divergencije. Komplikacija se može prevazići i uvođenjem zavrtnja u interkondilarnu incizuru a odvijač kroz tibijalni tunel, ali tehnika najčešće zahteva proširenje tibijalnog tunela (2). Zbog horizontalne pozicije kalema kontakt sa krovom interkondilarne jame nije moguć, ali je zato graft u bliskom kontaktu sa zidom incizure, što može dovesti do oštećenja grafta i insuficijentne rekonstrukcije.

Transkondilarna femoralna, fiksaciona sredstva, dizajnirana za primenu transtibijalnim pristupom, mogu se primeniti kroz anteromedijalni portal. U zavisnosti od individualnih anatomskih karakteristika kolena, moguća su oštećenja intraartikularnih struktura, posebno hrskavice lateralnog kondila femura. Anteromedijalni pristup je idealan za fiksaciju interferentnim zavrtnjima. Ovim

pristupom obezbeđen je paralelan položaj grafta i zavrtnja (nema divergencije), što sa aspekta čvrstine fiksacije predstavlja najpovoljniji odnos, ali ne treba zanemariti i rizik od oštećenja grafta navojima interferentnog zavrtnja. Rekonstrukcija LCA primenom anteromedijalnog pristupa je složena operativna procedura za koju je neophodno isustvo u artroskopskoj hirurgiji. Prelazak sa transtibijalne tehnike na anteromedijalni pristup zahteva naporan period učenja sa brojnim intraoperativnim problemima. Dalje usavršavanje anteromedijalnog pristupa i prilagođavanje instrumentarijuma značajno će uticati na lakšu primenu metode.

LITERATURA

1. Ristić V, Ninković S, Harhaji V, Milankov M. Causes of anterior cruciate ligament injuries. Med Pregl. 2010;63(7-8):541-5.
2. Kadija M, Knežević O, Milovanović D, Nedeljković A, Mirkov DM. The effect of anterior cruciate ligament reconstruction on hamstring and quadriceps muscle function outcome ratios in male athletes. Srp Arh Celok Lek. 2016;144(3-4):151-7.
3. Kadija M, Knezevic O, Milovanovic D, Bumbasirevic M, Mirkov D. Effect of isokinetic dynamometer velocity on muscle strength deficit in elite athletes after ACL reconstruction. Medicina dello Sport. 2010;63(4):495-507.
4. Sommer C, Friederich NF, Muller W. Improperly placed anterior cruciate ligament grafts: correlation between radiological parameters and clinical results. Knee Surg Sports Traumatol Arthrosc. 2000;8(4):207-13.
5. Howell SM, Gittins ME, Gottlieb JE, Traina SM, Zoellner TM. The relationship between the angle of the tibial tunnel in the coronal plane and loss of flexion and anterior laxity after anterior cruciate ligament reconstruction. Am J Sports Med. 2001;29(5):567-74.
6. Heming JF, Rand J, Steiner ME. Anatomical limitations of transtibial drilling in anterior cruciate ligament reconstruction. Am J Sports Med. 2007;35(10):1708-15.
7. Steiner ME, Battaglia TC, Heming JF, Rand JD, Festa A, Baria M. Independent drilling outperforms conventional transtibial drilling in anterior cruciate ligament reconstruction. Am J Sports Med. 2009;37(10):1912-9.
8. Hutchinson MR, Ash SA. Resident's ridge: assessing the cortical thickness of the lateral wall and roof of the intercondylar notch. Arthroscopy. 2003;19(9):931-5.
9. Karlsson J. Anatomy is the key. Knee Surg Sports Traumatol Arthrosc. 2010;18(1):1.

10. Alentorn-Geli E, Samitier G, Alvarez P, Steinbacher G, Cugat R. Anteromedial portal versus transtibial drilling techniques in ACL reconstruction: a blinded cross-sectional study at two- to five-year follow-up. Int Orthop. 2010;34(5):747-54.
11. Stijak L, Bumbaširević M, Kadija M, Stanković G, Herzog R, Filipović B. Morphometric parameters as risk factors for anterior cruciate ligament injuries - a MRI case-control study. Vojnosanit Pregl. 2014;71(3):271-6.
12. Heming JF, Rand J, Steiner ME. Anatomical limitations of transtibial drilling in anterior cruciate ligament reconstruction. Am J Sports Med. 2007;35(10):1708-15.
13. Rue JP, Ghodadra N, Bach BR, Jr. Femoral tunnel placement in single-bundle anterior cruciate ligament reconstruction: a cadaveric study relating transtibial lateralized femoral tunnel position to the anteromedial and posterolateral bundle femoral origins of the anterior cruciate ligament. Am J Sports Med. 2008;36(1):73-9.
14. Begović N, Kadija M, Santrač Stijak G, Ille M, Mališ M, Starčević A, et al. Uticaj pozicije medijalnog portala i stepena fleksije u zglobu kolena na dužinu femoralnog tunela prilikom anatomske rekonstrukcije prednje ukrštene veze: kadaverska studija. Vojnosanit Pregl. 2018;75(2):191-6.
15. Bedi A, Altchek DW. The "Footprint" anterior cruciate ligament technique: an anatomic approach to anterior cruciate ligament reconstruction. Arthroscopy. 2009;25:1128-38.
16. Lubowitz JH. Anteromedial portal technique for the anterior cruciate ligament femoral socket: pitfalls and solutions. Arthroscopy. 2009;25(1):95-101.
17. Kadija M, Bumbasirevic M, Blagojevic Z, Dubljanin-Raspopovic E. Posterior femoral cortex perforation unrecognised during arthroscopic LCA reconstructive surgery. Acta Chir Iugosl. 2006;53(4):73-8.
18. Busam ML, Provencher MT, Bach BR Jr. Complications of anterior cruciate ligament reconstruction with bone-patellar tendon-bone constructs: care and prevention. Am J Sports Med. 2008;36(2):379-94.
19. Kadija M, Milovanović D, Bumbaširević M, Carević Z, Dubljanin-Raspopović E, Stijak L. Length of the femoral tunnel in anatomic ACL reconstruction: comparison of three techniques. Knee Surg Sports Traumatol Arthrosc. 2017;25(5):1606-12.
20. Kadija M. Komparativna analiza anatomske i transtibijalne artroskopske tehnike za rekonstrukciju anteromedijalnog snopa prednjeg ukrštenog ligamenta [dissertation]. Beograd: Univerzitet u Beogradu, Medicinski fakultet; 2010.
21. Creighton RA, Bach BR. Endoscopic anterior cruciate ligament reconstruction with patellar tendon autograft: surgical technique. Tech Orthop. 1998;13(3):262-74.

UVEĆANJE KOŠTANOG KANALA U BUTNOJ KOSTI I GOLENJAČI NAKON REKONSTRUKCIJE PREDNJE UKRŠTENE VEZE KOLENA

Ninković Srdjan, Tošić Milan, Baljak Branko

Poslednje dve decenije u literaturi se sreće problem uvećanja koštanog kanala u butnoj kosti i golenjači nakon primarne rekonstrukcije prednjeg ukrštenog ligamenta kolena (1). Fej (*Fahey*) i Indelikato (*Indelicato*) (1) 1994. godine među prvima objavljuju rad ukazujući na značaj ovog problema i ukazuju da je to fenomen koji se razvija u prvih tri do šest meseci od operativnog lečenja. Proširenje kanala nema uticaja na kliničke rezultate rekonstrukcije prednjeg ukrštenog ligamenta (1, 2), međutim ovaj fenomen može značajno komplikovati revizione operacije LCA kojih je danas zbog sve većeg broja primarnih rekonstrukcija sve više. Često se dešava da se zbog ovog fenomena revizione operacije sastoje iz dve procedure, tj. prvo se popunjava nastali defekt u oba koštana kanala (i butnoj kosti i golenjači) (31), a potom se drugom hirurškom intervencijom nakon tri do četiri meseca postavlja novi kalem prednjeg ukrštenog ligamenta (1). Na osnovu svega do sada rečenog sasvim je jasno zbog čega je ova još uvek nerazjašnjena pojava danas u samom vrhu interesovanja ortopedskih hirurga.

Prvi put je tzv. *enlargement* ili *widening* (uvećanje ili proširenje koštanog kanala) primećen kod primene alograftova u rekonstrukciji prednjeg ukrštenog ligamenta, a naknadno je uočen u većoj ili manjoj meri praktično kod primene svih kalemova (1). Uvećanje koštanog kanala u butnoj kosti i golenjači nakon rekonstrukcije prednjeg ukrštenog ligamenta je rezultat procesa koštane resorpcije ili osteolize i važno je naglasiti da je do danas etiologija praktično ostala nepoznata. Uvećanje kanala je definisano kao svako povećanje dijametra kanala komparirano sa intraoperativnim dijametrom tunela. Najčešći oblik uvećanja koštanih kanala u butnoj kosti i golenjači je konusni tip a postoje još i kavitarni i linijski tip (Slika1).



Slika 1. Konusni, kavitarni i linijski tip uvećanja koštanih kanala u butnoj kosti i golenjači

Svi uzročnici odgovorni za nastanak uvećanja koštanog kanala u butnoj kosti i golenjači su podeljeni u dve velike grupe. Prvu grupu čine biološki faktori a to su: imunološki odgovor organizma kod primene alograftova (1), toksični efekat (sterilizacija etilen oksidom) (1), nespecifična zapaljenska reakcija (delovanje citokina sinovijalne tečnosti) (1), nekroza koštanih ćelija uzrokovana visokom temperaturom tokom bušenja koštanog kanala (2) i avaskularna nekroza koštanih ćelija samog grafta (3). Drugu grupu čine tzv. mehanički razlozi i to su: kretanje grafta u koštanom tunelu (1) i njegovo delovanje na zidove tunela, agresivna rehabilitacija (1), i delovanje snažnih sila na loše pozicioniran graft (3) (Tabela 1). Proširenje kanala je veće i češće se javlja kod korišćenja tetiva hamstringa i alograftova nego kod primene BTB autografta (1). Pejreč (*Peyrache*) i saradnici (1) smatraju da je uvećanje koštanih kanala u butnoj kosti i golenjači veoma važna komplikacija i da je on možda prvi, rani znak propadanja grafta.

Ranije se smatralo da je osteoliza kod primene alograftova uzrokovana imunološkom reakcijom tkiva primaoca. Prve publikacije (1) su ukazivale da je razlog resorpcije kosti hronična upala sinovijalne membrane zbog sterilizacije grafta etilen-oksidom. U tim radovima su u sinovijalnoj tečnosti izolovani limfociti i makrofagi kao pokazatelji imunološke reakcije primaoca. No, neke studije su pokazale da i ako nije korišćen etilen-oksid za sterilizaciju grafta i iako u sinovijalnoj tečnosti nije bilo pokazatelja imunog odgovora domaćina – osteoliza je ipak postojala. Linn i saradnici (4) su koristili sveže smrznute graftove Ahilove tetive bez koštanog pripoja na petnoj kosti i pokazali su uvećanje koštanog kanala predominantno u butnoj kosti a Dajer (*Dyer*) i Elrod (*Elrod*) (1) su koristili kost–tetiva–kost alograftove i imali su uvećanje koštanog kanala prevashodno u golenjači. Roberts i saradnici (1) su nedvosmisleno dokazali da je osteoliza veća kod primene etilen-oksida za sterilizaciju i on je iz tog razloga danas praktično napušten.

Citokinima izazvana nespecifična zapaljenska reakcija kao razlog nastanka osteolize je otkrivena još prlikom istraživanja razloga razlabavljenja totalnih proteza zglobova. Kameron (*Cameron*) i saradnici su pokazali u svojoj studiji da postoji povećanje koncentracije IL-1 (interleukin 1) i TNF (tumor-nekrotišući faktor) odmah i nakon nekoliko nedelja nakon operativnog zahvata. Oni opisuju dve subpopulacije pacijenata, jedna sa manjim, a druga sa signifikantno većim koncentracijama IL-1 i TNF a što je uzrokovano genetskim individualnim razlikama i to je možda jedan od razloga različitog stepena osteolize i osteoartroze. Linsalata (8) smatra da je veoma značajno pozicioniranje grafta jer po njemu ukoliko je „mrtvi prostor" nakon rekonstrukcije LCA (a to je prazan prostor između grafta i zidova i kraja koštanog kanala) veći, tada je sam graft više izložen delovanju sinovijalne tečnosti (tzv. „efekat kupanja u sinoviji" ili *synovial bathing effect*). No, na animalnom psećem modelu (1) ova Linsalatina (8) teorija nije dokazana i danas se smatra da sinovijalna tečnost ima malu ili nikakvu ulogu u nastanku osteolize i uvećanja koštanog kanala.

Neki autori (12, 15) smatraju da je uvećanje koštanih kanala u butnoj kosti i golenjači deo prirodnog toka nakon rekonstrukcije prednjeg ukrštenog ligamenta. Za to je odgovorna ćelijska nekroza nakon bušenja koštanih kanala izazvana velikom temperaturom kao i avaskularna nekroza koštanih ćelija samog grafta. To je potvrđeno istraživanjima na animalnim modelima ali takođe nije dokazano kliničkim studijama (1).

Delovanje vertikalnih i transverzalnih sila stresa na sam graft i zidove kanala je osnova mehaničke teorije kao uzroka nastanka uvećanja koštanih tunela u butnoj kosti i golenjači (16). Po ovoj teoriji svako pomeranje grafta unutar koštanih kanala može biti uzrok resorpcije kosti. Bez obzira na vrstu kalema činjenica je da niti jedan od njih ne imitira u potpunosti anatomsku lokalizaciju prirodnog prednjeg ukrštenog ligamenta i da zbog toga u različitim položajima kolena dolazi do mikropokreta u vertikalnoj ili/i transverzalnoj ravni.

Kod kost–tetiva–kost kalema koštani blok u tibiji je uobičajeno lokalizovan u donjem delu koštanog kanala (1) a samo u 10% je proksimalnije postavljen. Zbog toga su gornje dve trećine koštanog tunela u tibiji ispunjene samo tetivnim delom grafta. Miler (*Miller*) i Olzevski (*Olszewski*) (1) smatraju da taj „mrtvi prostor" iznad koštanog dela grafta omogućava pokretanje ligamentarnog dela unutar kanala. Takvo kretanje grafta u transverzalnoj ravni je označeno kao „efekat brisača" ili *windshield wiper effect* (Slika 2). Ovakav koncept je potvrdio Linslejt (*Linsalate*) i saradnici (8) koji su pokazali signifikantno veću koštanu resorpciju u predelu tibije smatrajući da je to posledica izostanka „efekta brisača" na femoralnoj strani ligamenta. Dakle, pretpostavka je da bi proksimalnije postavljanje koštanog dela grafta na tibijalnoj strani, bliže liniji zglobne pukotine, dovelo do smanjenja koštane resorpcije, no do sada nije objavljena studija koja bi to i potvrdila. Hersekli i saradnici (1) navode da bez obzira što su kod svojih pacijenata koštani deo grafta fiksirali blizu zglobne pukotine, uvećanje koštanih kanala je nađeno kod skoro polovine, tj 46,1% slučajeva.

Podaci iz literature (1) potvrđuju da je *enlargement* veći na tibiji nego na butnoj kosti zbog činjenice da je na golenjači teže pozicionirati graft u blizini zglobne pukotine tako da su pokreti i koštanog i ligamentarnog dela neoligamenta ipak veći nego na femuru. Ovakav radiološki rezultat posledica je i činjenice da je femoralni kanal ceo u spongioznoj kosti za razliku od tibijalnog koji je lokalizovan u spongioznoj kosti samo jukstaartikularno (1). Ovakav rezultat je verovatno posledica tzv. „efekta brisača" odnosno mikropokreta ligamentarnog dela kalema u transverzalnoj ravni tunela golenjače (11).

Pored efekta „brisača" još jedan efekat je doveden u vezu sa nastajanjem uvećanja koštanih kanala nakon rekonstrukcije prednjeg ukrštenog ligamenta. Naime, primarna fiksacija krajeva tetiva hamstringa kod rekonstrukcije prednjeg ukrštenog ligamenta ima više varijacija, ali po pravilu je značajno udaljena od insercije intaktnog LCA. Pretpostavljajući da tetive unutrašnjeg pravog mišića buta i polutetivnog mišića uvek imaju iste strukturalne karakteristike, sa povećanjem dužine grafta smanjuje se njegova čvrstina. Dakle, što je mesto fiksaci-

je grafta udaljenije od početka koštanog tunela to je njegovo kretanje u samom tunelu veće, a samim tim i stepen osteolize. Takvo kretanje grafta u koštanom tunelu u longitudinalnom pravcu označeno je kao *bungee effect* (Slika 2) (tj. efekat istezanja grafta ili efekat longitudinalnog pomeranja grafta). Ovaj efekat nije isključivo karakteristika rekonstrukcije prednjeg ukrštenog ligamenta tetivama hamstringa (ali je rezultat udaljenosti mesta fiksacije u odnosu na anatomsku poziciju ligamenta i elastičnosti samih tetiva) i predominantno se sreće kod njihove primene u rekonstrukciji LCA. Suprotno ovom stavu Kobajaši (*Kobayashi*) i saradnici (1) smatraju da način fiksacije grafta ne utiče na stepen osteolize koštanih kanala. Oni smatraju da kretanje grafta unutar kanala nije jedini razlog nastanka ovog fenomena kod rekonstrukcije LCA tetivama hamstringa. Sumirajući sve do sada navedeno možemo reći da do sada sprovedene studije pokazuju da kod kost–tetiva–kost kalema dominira „efekat brisača" tj. *windshield wiper effect* sa značajnijim uvećanjem tunela u predelu tibije a kada su u pitanju tetive hamstringa izraženiji je *bungee effect* (efekat istezanja grafta) i uvećanje koštanih kanala se sreće u oba koštana tunela (i na tibiji i na femuru).

Danas se smatra da čvrsta inicijalna fiksacija titanijumskim interferentnim zavrtnjem u „anatomskoj poziciji" određenoj kroz anteromedijalni portal tik uz zglobnu pukotinu maksimalno sprečava mikropokrete kalema i stvara sve preduslove za primarno koštano zarastanje bez pojave osteolize kanala. Podaci iz literature takođe pokazuju da ovakav način fiksacije maksimalno smanjuje kretanje grafta unutar koštanih kanala (20). Kada je u pitanju primena titanijumskih šrafova treba napomenuti da iako je Moluni (*Moluney*) (1) u in vitro uslovima pokazao smanjenje proliferacije ćelija sa povećanjem koncentracije čestica titanijum-aluminijum legure i čestica hroma ali niti jednom kliničkom studijom, in vivo, nije dokazano da interferentni titanijumski zavrtnji nakon rekonstrukcije LCA uzrokuju uvećanje koštanog kanala.

Pacijenati kod kojih su korišćeni BTB kalemi pokazuju bolje rezultate u odnosu na pacijente gde su kao kalemi upotrebljene tetive hamstringa. Ovakav rezultat je u skladu sa podacima iz literature (12, 16, 18) i navedenim prednostima BTB autokalema (čvršća inicijalna fiksacija, bolji biološki potencijal zarastanja, manja amplituda kretanja grafta u koštanim kanalima itd.)

Veličina i lokacija uvećanja koštanog kanala u butnoj kosti i golenjači zavisi u velikoj meri i od hirurške tehnike koja je korišćena u rekonstrukciji LCA. Varijacije u hirurškim tehnikama mogu biti razlog različitim rezultatima prilikom istraživanja efekta uvećanja koštanih tunela u femuru i tibiji. Zbog toga je bitno korelirati, upoređivati veličinu osteolize i vrstu hirurške tehnike kako bi došli do najboljih rezultata u lečenju povrede prednjeg ukrštenog ligamenta. Neanatomska pozicija neoligamenta povećava intenzitet sila koje na njega deluju, a kadaverične studije (24, 25) su pokazale da su te sile 3-4 puta veće od sila koje trpi prirod-ni LCA. Ovakve mehaničke sile povećavaju stepen osteolize naročito na početku koštanih tunela gde su te sile najsnažnije (10). Takođe Čabra (Chabra) i saradnici (26) koristeći tetive hamstringa, u Pitsburgu su sproveli studiju čiji su re-

zultati po-kazali signifikantno manje povećanje dijametra koštanog kanala u butnoj kosti u grupi sa anteromedijalnim portalom nego u grupi sa transtibijalnom tehni-kom bez statistički značajne razlike kada je u pitanju tunel u golenjači. Ovakav rezultat je objašnjen činjenicom da kroz anteromedijalni portal femoralni kanal biva postavljen „više anatomski", posteriornije i distalnije.

Činjenica je da većina autora smatra da je CT evaluacija ovog fenomena preciznija nego radiografska, no prema studiji koju su sproveli Vebster (*Webster*) i saradnici (1), a u kojoj su komparirali ove dve metode, digitalna radiografija se smatra sasvim zadovoljavajućom metodom a ističe se i njena praktičnost i značajno manja cena naročito kod istraživanja sa velikim brojem ispitanika kao i manja doza jonizujućeg zračenja kojem su pacijenti izloženi.

Uvećanje koštanog kanala u butnoj kosti i golenjači je tema koja će sigurno i u budućnosti biti predmet istraživanja ortopedskih hirurga. Pored bazičnih, biomehaničkih studija sigurno će i animalni modeli biti od koristi pogotovo kada se uzme u obzir činjenica da osteoliza na životinjskom modelu još nije dokazana. Ovaj još uvek aktuelni problem nije do sada izgubio na značaju jer do sada objavljeni podaci ne mogu precizno da kažu koja operativna tehnika je najbolja u prevenciji uvećanja koštanih kanala u butnoj kosti i golenjači a broj primarnih i revizionih rekonstrukcija prednjeg ukrštenog ligamenta je iz godine u godinu u porastu.

LITERATURA

1. Jansson KA, Harilainen A, Sandelin J, Karjalainen PT, Aronen HJ, Tallroth K. Bone tunnel enlargement after anterior cruciate ligament reconstruction with the hamstring autograft and endobutton fixation technique. A clinical, radiographic and magnetic resonance imaging study with 2 years follow-up. Knee Surg Sports Traumatol Arthrosc. 1999;7(5):290-5.
2. Fahey M, Indelicato PA. Bone tunnel enlargement after anterior cruciate ligament replacement. Am J Sports Med. 1994;22(3):410-4.
3. Milankov M, Kecojević V, Stanković M, Pejić D, Miljković N. Measurement of knee instability: a new version of rolimeter. Acta Orthop Traumatol Hellen. 2002;53;122-4.
4. Ninković S, Miličić A, Savić D, Stanković M, Radić S. Milankov M. Correlation between radiological and clinical findings after anterior cruciate ligament reconstruction. Med Pregl. 2006;59(9-10):421-5.
5. Ninković S, Avramov S, Harhaji V, Obradović M, Vranješ M, Milankov M. Influence of different levels of sports activities on the quality of life after the reconstruction of anterior cruciate ligament. Med Pregl. 2015;68(3-4):116-21.
6. Linn RM, Fischer DA, Smith JP, Burstein DB, Quick DC. Achilles tendon allograft construction of the anterior cruciate ligament-deficient knee. Am J Sports Med. 1993;21(3):825-31.

7. Jackson DW, Windler GE, Simon TM. Intraarticular reaction associated with the use of freeze-dried, ethylene oxide-sterilized bone-patella tendon-bone allografts in the reconstruction of the anterior cruciate ligament. Am J Sports Med. 1990;18(1):1-10.
8. Cameron ML, Fu FH, Pässler HH, Schneider M, Evans CH. Synovial fluid cytokine concentrations as possible prognostic indicators in the ACL-deficient knee. Knee Surg Sports Traumatol Arthrosc. 1994;2(1):38-44.
9. Vergis A, Gilquist J. Graft failure in intra-articular anterior cruciate ligament reconstructions: a review of the literature. Arthroscopy. 1995;11(3):312-21.
10. L'Insalata JC, Klatt B, Fu FH, Harner CD. Tunnel expansion following ACL reconstruction: a comparison of hamstring and patellar tendon autografts. Knee Surg Sports Traumatol Arthrosc. 1997;5(4):234-8.
11. Shelbourne KD, Nitz P. Accelerated rehabilitation after anterior cruciate ligament reconstruction. Am J Sports Med. 1990;18(3):292-9.
12. Halewood C, Hirschmann MT, Newman S, Hleihil J, Chaimski G, Amis AA. The fixation strength of a novel ACL soft-tissue graft fixation device compared with conventional interference screws: a biomechanical study in vitro. Knee Surg Sports Traumatol Arthrosc. 2011;19(4):559-67.
13. Hantes ME, Mastrokalos DS, Yu J, Paessler HH. The effect of early motion on tibial tunnel widening after anterior cruciate ligament replacement using hamstring tendon grafts. Arthroscopy. 2004;20(6):572-80.
14. Peyrache MD, Dijan P, Christel P, Witvoet J. Tibial tunnel enlargement after anterior cruciate ligament reconstruction by autogenous bone-patellar tendon-bone graft. Knee Surg Sports Traumatol Arthrosc. 1996;4(1):2-8.
15. Dyer CR, Elrod BF. Tibial and femoral bone tunnel enlargement following allograft replacement of the anterior cruciate ligament. Arthroscopy. 1995;11:353-4.
16. Roberts TS, Drez D, McCarthy W, Paine R. Anterior cruciate ligament reconstruction using freeze-dried, ethylene oxide-sterilized, bone-patellar tendon-bone allografts. Two year results in thirty-six patients. Am J Sports Med. 1991;19(1):35-41.
17. Milankov M, Savic D. Anterior cruciate ligament reconstruction with bone-hamstring-bone hybrid procedure. Knee Surg Sports Traumatol Arthrosc. 2010;18(11):1624; author reply 1625.
18. Jaureguito JW, Paulos LE. Why grafts fail. Clin Orthop. 1996;(325):25-41.
19. Miller MD, Olszewski AD. Cruciate ligament graft intra-articular distances. Arthroscopy. 1997;13(3):291-5.

20. Hersekli MA, Akpinar S, Ozalay M, Ozkoc G, Cesur N, Uysal M, et al. Tunnel enlargement after arthroscopic anterior cruciate ligament reconstruction: comparison of bone-patellar tendon-bone and hamstring autografts. Adv Ther. 2004;21(2):123-31.
21. Ninković S. Uvećanje koštanog kanala u butnoj kosti i golenjači nakon rekonstrukcije prednjeg ukrštenog ligamenta kolena [dissertation]. Novi Sad: Univerzitet u Novom Sadu, Medicinski fakultet; 2011.
22. Ninković S, Harhaji V, Rašović P, Gvozdenović N, Obradović M. Bone tunnel enlargement after the reconstruction of anterior cruciate ligament using bone-tendon-bone graft. Vojnosanit Pregl. 2018;75(7):682-90.
23. Kobayashi M, Nakagawa Y, Suzuki T, Okudaira S, Nakamura T. A retrospective review of bone tunnel enlargement after anterior cruciate ligament reconstruction with hamstring tendons fixed with a metal round cannulated interference screw in the femur. Arthroscopy. 2006;22(10):1093-9.
24. Maloney WJ, Jasty M, Harris WH, Galante JO, Callaghan JJ. Endosteal erosion in association with stable uncemented femoral components. J Bone Joint Surg Am. 1990;72(7):1025-34.
25. Rubin R, Marshall JL. Vascular anatomy of the cruciate ligaments in the dog – normal and injured states. Trans 22nd Annual Meeting of Orthop Res Soc. 1976;1:148.
26. Tirgari M. The surgical significance of the blood supply of the canine stifle joint. J Small Anim Pract. 1978;19(8):451-62.
27. Chhabra A, Kline AJ, Nilles KM, Harner CD. Tunnel expansion after anterior cruciate ligament reconstruction with autogenous hamstrings: a comparison of the medial portal and transtibial techniques. Arthroscopy. 2006;22(10):1107-12.
28. Webster KE, Feller JA, Elliott J, Hutchison A, Payne R. A comparison of bone tunnel measurements made using computed tomography and digital plain radiography after anterior cruciate ligament reconstruction. Arthroscopy. 2004;20(9):946-50.

CYCLOPS SINDROME

Tosic Milan, Dulić Oliver, Ninković Srdjan

Rekonstrukcija prednjeg ukrštenog ligamenta (LCA) se ističe kao visoko uspešan hirurški zahvat, sa impresivnih 75% do 90% pacijenata koji prijavljuju pozitivne rezultate(,). Iako komplikacije su retke, njihova pojava je dobila na značaju usled porasta broja rekonstrukcija. U okviru ovog spektra komplikacija, arthrofibroza se ističe kao značajan problem(). Ovaj fenomen uključuje formiranje ožiljnog tkiva unutar zgloba kolena, što dovodi do nelagodnosti i ograničenog obima pokreta. Primarna arthrofibroza može se manifestovati bez jasnog obrasca, dok se sekundarna arthrofibroza često povezuje s faktorima kao što su imobilizacija, infekcija ili hirurške komplikacije kao što su trenje grafta i pogrešno pozicionirani tuneli ().

„Cyclops" lezija, takođe poznata kao lokalizovana prednja arthrofibroza, prvi put je opisana od strane Džeksona i Šefera 1990. godine(). Opisali su fibrozni nodul granulacionog tkiva koji se nalazi anteriorno duž kalema nakon rekonstrukcije prednjeg ukrštenog ligamenta. Nodul je nazvan kiklops zbog svog izgleda na artroskopiji. Ova fibrozna tvorevina je nalik glavi sa crvenkasto-plavim oblastima koje liče na kiklopovo oko, poput jednookih divova iz grčke mitologije ().

Kiklops lezija koja uzrokuje deficit ekstenzije kolena sa ili bez čujnog ili opipljivog zvuka ("klik") pri krajnjem obimu pokreta čini „Cyclops sindrome".(4) Incidencija kiklops sindroma je prijavljivana između 1% i 10% svih rekonstrukcija prednjeg ukrštenog ligamenta(), dok su studije magnetnom rezonancom prijavile incidenciju kiklops lezija od 25% do 47%(). Incidencija svih tipova kiklopsa progresivno se povećava sa vremenom proteklim od rekonstrukcije prednjeg ukrštenog ligamenta i ona je drugi najčešći uzrok ograničenja ispružanja kolena ().

Kiklops lezija je pendularna ili nependularna tvorevina fibrovaskularnog tkiva. Najčešća lokacija je anterolateralni deo tibijalnog mesta pričvršćivanja grafta prednjeg ukrštenog ligamenta. Veličina tvorevine varira od 3 × 5 mm do 8 × 12 mm(). Mikroskopski, kiklops lezija se sastoji od perifernog fibroznog tkiva sa centralnom oblašću granulacionog tkiva u svim uzorcima. Neki uzorci takođe sadrže koštano ili hrskavičavo tkivo. Uočeno je da su simptomatske kiklops lezije bile tvrde konzistencije i da su na mikroskopiji pokazivale fibrohrskavičavo tkivo sa aktivnim stvaranjem kosti u centru. Međutim, asimptomatske lezije su bile mekane i imale su samo ostrva fibrohrskavičavog tkiva okružena granulacionim tkivom na mikroskopiji i one su nazvane "cyclopoid" lezijama(). Atipične lezije mogu biti prekrivene slojem sinovijalnih ćelija(). Kada se lezija javi nakon rekonstrukcije prednjeg ukrštenog ligamenta sa korišćenjem uređaja za augmentaciju ligamenta (internal brace), histološka analiza pokazuje hroničnu upalu sa

multinuklearnim gigantskim ćelijama, slično reakciji na strano telo(). Kod atipičnih ciklopsnih lezija nakon parcijalnih povreda prednjeg ukrštenog ligamenta, čvor se nalazi pričvršćen za anterolateralni deo ACL-a, što verovatno predstavlja mesto rupture

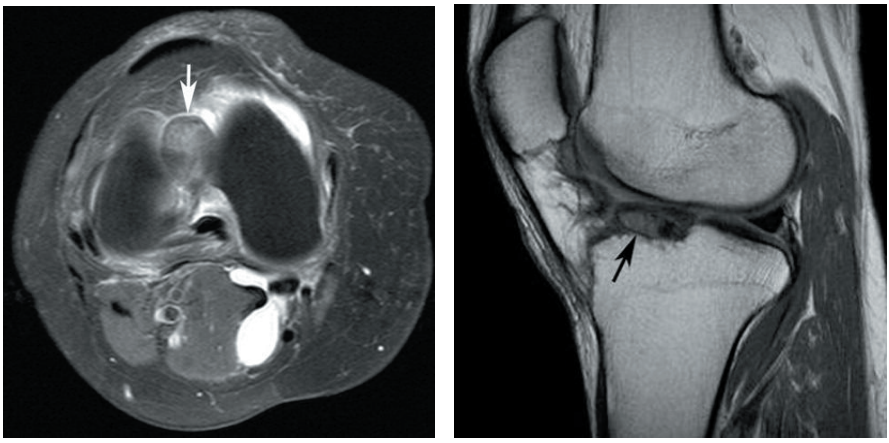

Slika 1. MR Cyclops

Invertovana kiklops lezija je opisana kao fibrozni čvor koji nastaje iz femoralnog tunela. Objavljeno je samo 5 radova o ovoj leziji, a povezana je sa interkondilarnim prelomom femura(), autologne rekonstrukcije prednjeg ukrštenog ligamenta uz upotrebu kalema kost–patelarna tetiva–kost (BPTB),() četvorostrukim graftom tetiva hamstringa(), ili se javlja nakon osteosinteze preloma suprakondilarnog femura intramedularnim retrogradnim klinom(). Lezija može imati peteljku koja vodi prema femoralnom tunelu ili može nastati bez povezanosti sa fem

Kiklopoidne lezije su prvi put opisane kao fibroproliferativni čvorovi bez hrskavice ili kosti i stoga su mekši od klasičnih kiklopsnih lezija. Budući da su kiklopoidne lezije mekane, ne ograničavaju krajnju ekstenziju, mogu biti asimptomatske i otkrivaju se samo kao slučajni nalazi na MR snimcima ili tokom artroskopije. Ako je fleksija ograničena kod pacijenata, ciklopoidna lezija verovatno predstavlja opštu sklonost ka fibrotičnom zarastanju i ne razvija se u pravi kiklops sindrom.

Pseudokiklopsne lezije klinički podsećaju na kiklopsne lezije, a ponekad i na MR snimcima, ali nemaju patološke karakteristike kiklopsa. Ovo su veoma retke lezije. Iako su patofiziologija i uzrok pojave ove lezije još nepoznati, postoji niz teorija koje objašnjavaju kako dolazi do nastanka kiklopsovog sindroma(5). Prema prvoj teoriji, čvor nastaje usled ostataka kosti i hrskavice nakon bušenja koštanih tunela u zglobu. Druga teorija sugeriše da uzrok nastanka čvora leži u procesu reparacije kao odgovoru na preostalo vitalno tkivo koje je oštećeno kidanjem prednjeg ukrštenog ligamenta. Treća teorija ukazuje da ponavljani „impigement" grafta sa međukondilarnom jamom i kidanjem prednjih vlakana do-

vodi do stvaranja fibrozne ožiljne mase. Rizik od razvoja kiklopsovog sindroma se povećava kada su tibijalni i/ili femoralni tuneli postavljeni previše unapred. Uočeno je da pacijenti s manjom međukondilarnom jamom imaju tendenciju da razviju kiklopsne lezije nakon rekonstrukcije prednjeg ukrštenog ligamenta. Formiranje kiklopsa može biti posledica impigement-a izazvanog neskladom u veličini međukondilarne jame i veličine grafta.

Kiklops lezija je prijavljena kako kod potpunih, tako i kod parcijalnih ruptura nativnog prednjeg ukrštenog ligamenta. Uporni gubitak ekstenzije kolena duže od 2 meseca, čak i nakon agresivne rehabilitacije nakon rupture prednjeg ukrštenog ligamenta trebao bi da izazove sumnju na kiklops leziju(10). Smatralo se da mikrotrauma dovodi do granulacionog tkiva, koje dovodi do formiranja lezije. Nisu primećene razlike u lokaciji, histološkim karakteristikama ili stepenu gubitka ekstenzije između kiklops lezija nakon rupture nativnog prednjeg ukrštenog ligamenta i posle njegove operativne rekonstrukcije Takođe nema razlike u incidenciji kiklops lezija kada je rekonstrukcija prednjeg ukrštenog ligamnta izvršena sa očuvanjem remnanta nativnog ligamenta i rekonstrukcije sa uklanjanjem remnanta.

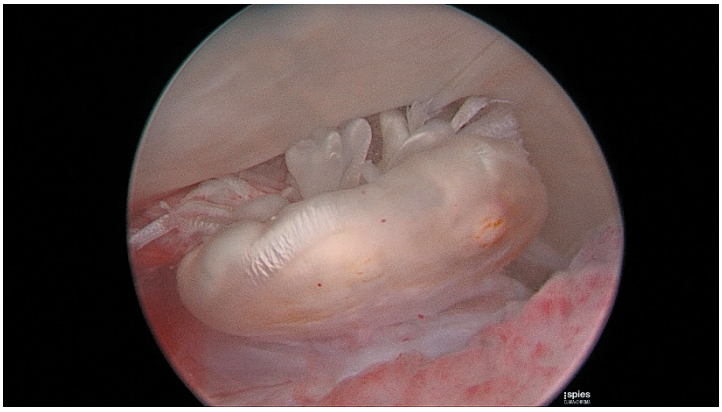

Slika 2. Artroskopski nalaz

Kiklopsna lezija je evidentirana posle rekonstrukcije prednjeg ukrštenog ligamenta različitim kalemovima. Većina slučajeva kiklops lezija prijavljenih u ranijoj literaturi javila se nakon BPTB rekonstrukcija prednjeg ukrštenog ligamenta, a noviji radovi ne pokazuju razlike u prijavljenoj incidenciji lezije nakon rekonstrukcije sa graftovima od hamstringa u odnosu na BPTB-a(,). Međutim, kiklops lezija je prijavljena kao češća u double-boundle rekonstrukcijam i rekonstrukcijama sa kalemovima tetive četvoroglavog mišića u odnosu na single-boundle i kalmovima od tetive pravog mišića buta i tendinoznog mišića buta(7). Incidenca u double-boundle rekonstrukcijama prednjeg ukrštenog ligamenta je 3,6%, a u ovom slučaju se smatra da je uzrok voluminozniji kalema koja vrši pritisak na sinovijalnu ovojnicu zadnjeg ukrštenog ligamenta, pri čemu lezija nastaje iz sinovijuma zadnjeg ukrštenog ligamenta a ne iz kalema. Incidenca kiklops

lezije nakon rekonstrukcije tehnikom biološke augmentacije single-boundle anteromedijalnog snopa ACL-a (vrsta tehnike sa očuvanjem remnanta) iznosila je 3,7%(). Veća incidencija kiklops lezija kod ženskih pacijenata, čak i do 4 puta veća od muških pacijenata, prijavljena je u različitim studijama (,). Prijavljeno je da su upala kolena i/ili ograničenje pokretljivosti prilikom ACL rekonstrukcije, uzak međukondilarni prorez, preterano anteriorno postavljen tibijalni tunel i uporan spazam hamstringa identifikovani kao faktori rizika za sindrom kiklopsa(22). Međutim, veličine tunela u golenjači i butnoj kosti nisu korelirane sa pojavom lezije(18).

Iako je tradicionalno verovanje da je kiklopsna lezija odgovorna za ograničenje ekstenzije kolena, identifikovana je veća incidencija deficita ekstenzije povezanog sa kontrakturom hamstringa kod pacijenata sa kiklopsnim lezijama. Da li je kontraktura hamstringa uzrok ili posledica kiklopsne lezije još nije utvrđeno ().

Faktori rizika za kiklopsnu leziju.

1. Ženski pol zbog uskog proreza butne kosti.
2. Povećan obim kalema u odnosu na veličinu proreza butne kosti.
3. Koštana avulzija prednjeg ukrštenog ligamenta sa golenjače.
4. Koštana avulzija ACL-a sa butne kosti.
5. Napred postavljen tunel u golenjači.
6. Double-bundle rekonstrukcija prednjeg ukrštenog ligamnta zbog većeg
7. Kontraktura mišića zadnje lože buta

Većina kiklopsnih lezija su asimptomatske i slučajno se otkriju na postoperativnim MRI skenovima. Samo 2% do 10% svih kiklopsnih lezija su simptomatske. Ovi pacijenti često se javljaju sa deficitom krajnje ekstenzije kolena, nelagodnošću pri hodanju ili trčanju ili dok leže na leđima, često sa prisutnim zvučnim ili opipljivim škljocanjem prilikom krajnjeg ispružanja kolena. Incidenca kiklopsne lezije kod pacijenata sa deficitom ekstenzije nakon rekonstrukcije prednjeg ukrštenog ligamnta iznosi 1-9,8%.(9) Gubitak ekstenzije od oko 20° postaje progresivno simptomatski tokom 4 meseca nakon operacije.(11) Drugi prijavljeni uzroci za gubitak krajnjeg ispružanja kolena su različite lokalizovane ožiljne priraslice u kolenu, artrofibroza i peripatelarna fibroza (entrapment) (9).

Dijagnoza kiklopsne lezije se postavlja kod oko 93% slučajeva u roku od 6 meseci, a 78% njih ima gubitak ekstenzije u roku od 6 nedelja nakon operacije. Kiklopsne lezije su prijavljene i do 10 godina nakon rekonstrukcije prdnjeg ukrštenog ligamenta kolena(13) i 23 godine nakon hroničnog parcijalnog kidanja koji nije operativno lečen(). Ukoliko postoji iritacija kolena više od 4 nedelje nakon rrekonstrukcije prednjeg ukrštenog ligamenta, trebalo bi razmotriti mogućnost arthrofibroze, koja značajnim delom može biti uzrokovana kiklopsnom lezijom(11).

Radiografski snimci ne pokazuju očigledne abnormalnosti, iako mogu biti korisni u proceni tačnosti pozicije tunela(). MR ima osetljivost, specifičnost i pre-

ciznost od 85% za dijagnostikovanje kiklopsnih lezija. Kada veličina lezije pređe 10 mm, specifičnost i preciznost se povećavaju na 100% ().

Gubitak ispružanja kolena zbog izolovanog potpunog ili delimičnog kidanja prednjeg ukrštenog ligamenta može pod anestezijom nestati, dok će gubitak ispružanja kolena usled sindroma kiklopsa perzistirati(10). Prilikom artroskopije kolena posle rekonstrukcije prednjeg ukrštenog ligamenta, incidenca kiklopsne lezije je prijavljena od 21% do 35% slučajeva i to u oblasti golenjačnog tunela u 44%, u 27% odmah ispred rekonstruisanog kalema, 18% ispred međukondilarnog ureza butne kosti i 20% u oblasti između tunela i kalema. Njaveći broj ovih slučajeva nije imalo nikakve simptome, i samo 20% je doprinelo ograničenju ispružanja kolena, čime je ukupna incidencija simptomatske lezije manja od 5%. Većina ograničenja ispružanja kolena se javlja kod lezija koje su veće i smeštene ispred kalema i na otovru tunela u glečnjači. Opšti konsenzus je da se asimptomatske kiklopsne lezije ne reseciraju, dok sindrom kiklopsa zahteva intervenciju kako bi se povratila normalna biomehanika kolena. Rezultati su dobri nakon ekscizije lezije, ako je izvedena u roku od 12 nedelja od početne prezentacije i nije prijavili rekurencija nakon uspešne hirurške ekscizije, iako je rekurencija česta kod drugih uzroka gubitka ekstenzije kolena(). Ivice lezija treba pažljivo definisati. Ekscizija se izvodi korišćenjem aparata za sečenje ili borera kako bi se odstranio fibrozni čvor. Tokom operacije, koleno se treba voditi kroz pun obim pokreta kako bi se proverilo da li dolazi do impingement-a ACL grafta sa "krovom" pri punoj ekstenziji. Ako do sudaranja dođe, vrši se notchplastica.

Simptomi se potpuno povlače u roku od nekoliko nedelja nakon ekscizije lezije, i pacijenti vraćaju pun obim pokreta. Rekurencija je dosad prijavljena samo jednom, u studiji zasnovanoj na MRI-ju koja je prijavila 1 rekurenciju među 33 slučaja (26).

S obzirom na rasprostranjenost povreda ACL i sindroma ciklopsa među fizički aktivnim mladim sportistima, postaje ključno temeljno ispitivanje svih aspekata povrede, uključujući uzroke, mehanizme, faktore rizika, tretman i rehabilitaciju (8,19,). Pozitivni ishodi su tesno povezani s pažljivom artroskopskom rekonstrukcijom, budnim postoperativnim praćenjem i temeljnom rehabilitacijom. Ovi faktori doprinose kraćim vremenima tretmana, ubrzanom reintegracijom pacijenta u svakodnevne aktivnosti i smanjenim troškovima tretmana.

LITERATURA

1. Bach BR. Revision ACL reconstruction: indications and technique. In: Miller M, Cole B, editors. Textbook of arthroscopy. Philadelphia: Elsevier; 2004. p. 675-86
2. George MS, Dunn WR, Spindler KP. Current concepts review: revision anterior cruciate ligament reconstruction. Am J Sports Med. 2006;34:2026-37.
3. Ristić V, Ilić M, Bjelobrk M, Harhaji V, Milankov V. Cyclops syndrome: A complication after anterior cruciate ligament reconstruction. Med Pregl. 2019;72:17-24.
4. Ristić V, Ristić N, Harhaji V, Bjelobrk M, Milankov V. Radiographic analysis of tibial tunnel position after anterior cruciate ligament reconstruction. Med Pregl. 2018;71:15-20.
5. Jackson DW, Schaefer RK. Cyclops syndrome: loss of extension following intra-articular anterior cruciate ligament reconstruction. Arthroscopy. 1990;6:171–8.
6. Sonnery-Cottet B, Lavoie F, Ogassawara R, Kasmaoui H, Scussiato RG, Kidder JF, Chambat P. Clinical and operative characteristics of cyclops syndrome after double-bundle anterior cruciate ligament reconstruction. Arthroscopy: The Journal of Arthroscopic and Related Surgery. 2010;26:1483-8.
7. Marzo JM, Bowen MK, Warren RF, Wickiewicz TL, Altchek DW. Intraarticular fibrous nodule as a cause of loss of extension following anterior cruciate ligament reconstruction. Arthroscopy. 1992;8:10–18.
8. Facchetti L, Schwaiger BJ, Gersing AS, et al. Cyclops lesions detected by MRI are frequent findings after ACL surgical reconstruction but do not impact clinical outcome over 2 years. Eur Radiol. 2017;27:3499–508.
9. Recht MP, Piraino DW, Cohen MA, Parker RD, Bergfeld JA. Localized anterior arthrofibrosis (cyclops lesion) after reconstruction of the anterior cruciate ligament: MR imaging findings. Am J Roentgenol. 1995;165:383–5.
10. McMahon PJ, Dettling JR, Yocum LA, Glousman RE. The cyclops lesion: a cause of diminished knee extension after rupture of the anterior cruciate ligament. Arthroscopy. 1999;15:757–61.
11. Muellner T, Kdolsky R, Grossschmidt K, Schabus R, Kwasny O, Plenk H. Cyclops and cyclopoid formation after anterior cruciate ligament reconstruction: clinical and histomorphological differences. Knee Surg Sports Traumatol Arthrosc. 1999;7:284–9.
12. Veselko M, Rotter A, Tonin M. Cyclops syndrome occurring after partial rupture of the anterior cruciate ligament not treated by surgical reconstruction. Arthroscopy. 2000;16:328–31.
13. Kim S-JJ, Jeong J-HH, Ko Y-GG. Synovitic cyclops syndrome caused by a Kennedy ligament augmentation device. Arthroscopy. 2003;19:e38.

14. Hart AJ, Eastwood DM, Dowd GSE. Fixed flexion deformity of the knee following femoral physeal fracture: the inverted cyclops lesion. Injury. 2004;35:1330–3.
15. Rubin LE, Yeh PC, Medvecky MJ. Extension loss secondary to femoral-sided inverted cyclops lesion after anterior cruciate ligament reconstruction. J Knee Surg. 2009;22:360–3.
16. Kambhampati S, Ware H. Inverted cyclops lesion after anterior cruciate ligament reconstruction. Ann R Coll Surg Engl. 2012;94:e99–e100.
17. Kambhampati S, Shanmugasundaram S. Inverted cyclops lesion of the knee associated with a supracondylar femoral nail: a case report. Cureus. 2019;11:e5902.
18. Fujii M, Furumatsu T, Miyazawa S, Okada Y, Tanaka T, Ozaki T, Abe N. Intercondylar notch size influences cyclops formation after anterior cruciate ligament reconstruction. Knee Surg Sports Traumatol Arthrosc. 2015; 23:1092–1099.
19. Tanabe Y, Yasuda K, Kondo E, Kitamura N. Clinical results of anterior cruciate ligament reconstruction with ligament remnant tissue preservation: a systematic review. Asia Pac J Sports Med Arthrosc Rehabil Technol. 2016;4:1–8.
20. Ninković S, Savić D, Stanković M, Radić S, Milicić A, Milankov M. Comparison of clinical results of anterior cruciate ligament reconstruction using two different procedures. Acta Chirurgica Iugoslavica. 2005;52:89-94.
21. Pharr ZK, Mascioli AA, Dickerson AB, Throckmorton TW, Azar FM. Cyclops lesions after ACL reconstruction using either bone-tendon-bone autograft or hamstring autograft: a retrospective cohort study. Curr Orthop Pract. 2020;31:36–40.
22. Ouanezar H, Blakeney WG, Fernandes LR, Borade A, Latrobe C, Temponi EF, Sonnery-Cottet B. Clinical outcomes of single anteromedial bundle biologic augmentation technique for anterior cruciate ligament reconstruction with consideration of tibial remnant size. Arthroscopy. 2018;34(3):714–22.
23. Noailles T, Chalopin A, Boissard M, Lopes R, Bouguennec N, Hardy A. Incidence and risk factors for cyclops syndrome after anterior cruciate ligament reconstruction: a systematic literature review. Orthop Traumatol Surg Res. 2019;105:1401–5.
24. Pharr ZK, Mascioli AA, Dickerson AB, Throckmorton TW, Azar FM. Cyclops lesions after ACL reconstruction using either bone-tendon-bone autograft or hamstring autograft: a retrospective cohort study. Curr Orthop Pract. 2020;31:36–40.
25. Pinto FG, Thaunat M, Daggett M, Kajetanek C, Marques T, Guimaraes T, Sonnery-Cottet B. Hamstring contrace t al. Hamstring contracture after ACL reconstruction is associated with an increased risk of cyclops syndrome. Orthop J Sports Med. 2017;5:2325967116684121.

26. Irisawa H, Takahashi M, Hosokawa T, Nagano A. Cyclops syndrome occurring after chronic partial rupture of the anterior cruciate ligament without surgical reconstruction. Knee Surg Sports Traumatol Arthrosc. 2007;15:144–6.
27. Ninković S, Miličić A, Savić D, Stanković M, Radić S, Milankov M. (). Correlation between radiological and clinical findings after anterior cruciate ligament reconstruction. Med Pregl. 2006;59:421-5.
28. Bradley DM, Bergman AG, Dillingham MF. MR imaging of cyclops lesions. Am J Roentgenol. 2000;174:719–26.
29. Tonin M, Saciri V, Veselko M, Rotter A. Progressive loss of knee extension after injury: cyclops syndrome due to a lesion of the anterior cruciate ligament. Am J Sports Med. 2001;29:545–549.
30. Shelbourne KD, Patel DV, Martini DJ. Classification and management of arthrofibrosis of the knee after anterior cruciate ligament reconstruction. Am J Sports Med. 1996;24:857-62.
31. Delincé P, Krallis P, Descamps PY, Fabeck L, Hardy D. Different aspects of the cyclops lesion following anterior cruciate ligament reconstruction: a multifactorial etiopathogenesis. Arthroscopy. 1998;14:869–876.
32. Milica Ilić . "Cyclops syndrome" as a complication after reconstruction of anterior cruciate ligament of knee. Master thesis, University of Novi Sad. ACIMSI -Association of Centers for Interdisciplinary and Multidisciplinary Studies and Research. 2018

POVREDE EKSTENZORNOG APARATA NAKON REKONSTRUKCIJE PREDNJE UKRŠTENE VEZE KOLENA

Baljak Branko, Šarac Srdjan, Rašović Predrag

Najčešće korišćena procedura u lečenju pacijenata sa akutnom ili hroničnom lezijom prednjeg ukrštenog ligamenta kolena je njegova rekonstrukcija korišćenjem kalema kojeg čine koštani deo čašice - ligament čašice - koštani deo golenjače (BTB kalem). Rezultati njegove primene u su 80-90% odlični sa sporadićnim komplikacijama (1,2). Prelom čašice i raskidanje ekstenzornog mehanizma kolena je retka komplikacija pri rekonstrukciji prednjeg ukrštenog ligamenta i u literaturi o tome nalaze samo sporadični izveštaji (3-8).

Prelom čašice posle rekonstrukcije prednjeg ukrštenog ligamenta kolena je retka komplikacija čija se incidenca kreće od 0,23% do 2,3% (4,7,8-10). Sve prelome čašice možemo svrstati u dve grupe: intraoperativne i postoperativne. Intraoperativni prelomi se dešavaju uglavnom zbog nepravilnog uzimanje velikog koštanog dela kalema sa čašice. Kod postoperativno nastalih prelomima, dominantan mehanizam povređivanja je pad, ali se dešavaju i prelomi koji nisu u vezi sa traumom.

Od prvog objavljenog slučaja preloma čašice posle rekonstrukcije prednjeg ukrštenog ligamenta sa kost-ligament-kost kalemom (BTB), mnogo se spekulisalo o mehanizmu preloma čašice. McCarroll (3) je izložio teoriju po kojoj su poprečni prelomi čašice u postoperativnom periodu slični stres prelomima zbog smanjene vaskularizacije centralnih delova čašice posle uzimanja kalema. Benson i Barnett (11) su opisali vaskularizaciju čašice i kolateralni krvotok nakon uzimanja kalema. Ekstraosealna vaskularizacija površine čašice potiče od kolenih arterija (aa. geniculatae) koje ostaju sačuvane pri uzimanju kalema. Intraosealni krvotok ima tri komponente: srednječašični, polarni i sistem od tetive četvoroglavog mišića buta (m. quadriceps). Prva dva snabdevaju srednju trećinu i donji pol čašice. Ako se oštete pri uzimanju kalema, mogu da uspore zarastanje na mestu uzimanja kalema i da utiču na okolnu normalnu kost. Bonamo i sar. (12) proučavali su kvalitet tkiva koje popunjava mesto uzetog kalema tokom zarastanja. Defekt na tetivi čašice ispunjava fibrozno tkivo, koje smanjuje elastična svojstva tetive i može da uzrokuje rupturiranje tetive. Ovo fibrozno tkivo takođe smanjuje čvrstinu i otpornost prednjeg kortikalisa čašice i može da predisponira njen prelom. Simonian i sar. (13) su ispitivali morfologiju preloma čašice u odnosu na podlogu. Direktna trauma, ili impaktirane povrede, rezultirale su obično kominutivnim zvezdastim ili Y prelomima. Indirektne povrede uzrokovane enormnom kontrakcijom četvoroglavog mišića buta dovodile su do Y i poprečnih preloma. Zvezdasti višedelni prelomi su bili češći u ranom postopративnom periodu, a transverzalni u kasnijem. Pretpostavlja se da je moguće da su Y prelomi posledica kombinacije jatrogenog slabljenja i abnormalne pokretljivosti čaši-

ce. Oslabljen kvadriceps postoperativno omogućava abnormalnu pokretljivost čašice, što uzrokuje pojačan kontakt stres kosti na mestu uzetog kalema. Zbog toga je značajno jačanje i oporavak četvortoglavog mišića buta (m.quadruceps) da bi se smanjio stres na čašicu posle uzimanja kalema.

Viola i Vionello (7) smatraju da su uzroci preloma čašice multifaktorijalni i uključuju tip koštanog defekta, tehniku uzimanja kalema, agresivnost rehabilitacionog protokola i traumu ili incident koji prevelikom snagom deluju na oslabljenu čašicu. Veličina i oblik koštanog kalema od manjeg su značaja. Čašica obično zarasta za 3-6 meseci. Kalem ne treba da bude širi od 9-10mm, i duži od 20-25-30mm, i ne treba da prelazi ekvator čašice. Malek i sar. (14) smatraju da dubina uzetog kalema ne treba da prelazi 1/3 preoperativno izmerene. Sem toga, kritična je i sama tehnika uzimanja kalema. Osteotom treba koristiti pažljivo nakon inicijalnih zaseka testerom. Jackson i sar. (15) koristili su jedinstvenu kružnu oscilirajuću testeru. Korist ovog instrumenta je u uzimanju manjeg kalema i formiranju glatkog zaokrugljenog dna uzrokujući manji stres, nego uglovi kod tradicionalne metode. Na 300 slučajeva korišćenjem ove testere nije zabeležen nijedan prelom. Sečenje pod uglom od 45º na gornjem polu pri uzimanju kalema može da smanji rast postoperativnog stresa. Obe tehnike su tehnički zahtevnije da bi se osigurala adekvatna veličina kalema. Obrnutim uzimanjem kalema, sa većim trapezoidnim delom sa tibije i manjim trouglastim sa čašice, takođe može da se redukuje ekscizija čašice.Popunjavanje defekta na čašici spongioznom kosti može da očuva anatomski integritet donorskog mesta i da ubrza zarastanja. Ako je donorsko mesto šire od 10-12mm i dublje od 6 mm, ovo je samo delimično korisno (16).

U prevenciji Simonian i sar. (16). ističu značaj postoperativne rahabilitacije i preporučuju rani trening četvoroglavog mišića buta da bi se smanjio abnormalan položaj i pokretljivost čašice. Brownstein i Bronner (6) smatraju da pacijent treba da povrati neuromuskularnu propriocepciju važnu za održavanje stabilnosti kolena. To prevenira indirektne prelome nastale iznenadnom snažnom kontrakcijom kvadriceps pri abnormalnoj funkciji kolena. Zbog toga posebnu pažnju treba obratiti na suprotno donorsko koleno, zbog tendencije da se smanji restrikcija pokreta na rekonstruisanom kolenu, ne obraća se pažnja na donorsko koleno, pa postoji predispozicija za eventualnu povredu.

Dijagnoza preloma čašice najčešće se postavlja dobro uzetom anamnezom i fizikalnim pregledom, a potvrđuje se radiografijom. Podatak o naglo nastalom bolu sa prednje strane kolena, ukoliko je u pitanju stres fraktura, ili podatak o direktnom, snažnom udaru u koleno, upućuje na prelom čašice. Takođe anamnestički podatak može ukazati na nezgodan korak praćen spuštanjem kolena sa padom, bolom i otokom, što je znak mehanizma indirektne sile (16). Obzirom da se nalazi u potkožnom sloju, lako je izvesti palpaciju čašice. Isto tako, važno je utvrditi sposobnost povređenog da samostalno izvede ekstenziju u zglobu kolena. Skoro uvek moguće je odrediti tačku maksimalne bolnosti, kao i eventualni defekt i odvajanje fragmenata čašice. Prelomi sa dislokacijom su klinički jasni,

postoji impresija na mestu preloma, najčešće širine poprečnog prsta i prekid kontinuiteta. Povređeni tokom fizikalnog pregleda ne može da odvoji nogu od postelje uz masivan otok. Prelomi bez dislokacije takođe su bolni, praćeni otokom i ako nema kliničkih znakova prekida ekstenzornog aparata, aktivna ekstenzija se najčešće usled oštrog bola ne može izvesti (3). Pasivnu fleksiju kolena ne treba pokušavati bez prethodno načinjene radiografske dijagnostike. Anteroposteriorni snimak dovoljan je za dijagnostiku zvezdastih ili poprečnih preloma. Bočni snimak služi za procenu kongruentnosti zglobne površine (4).

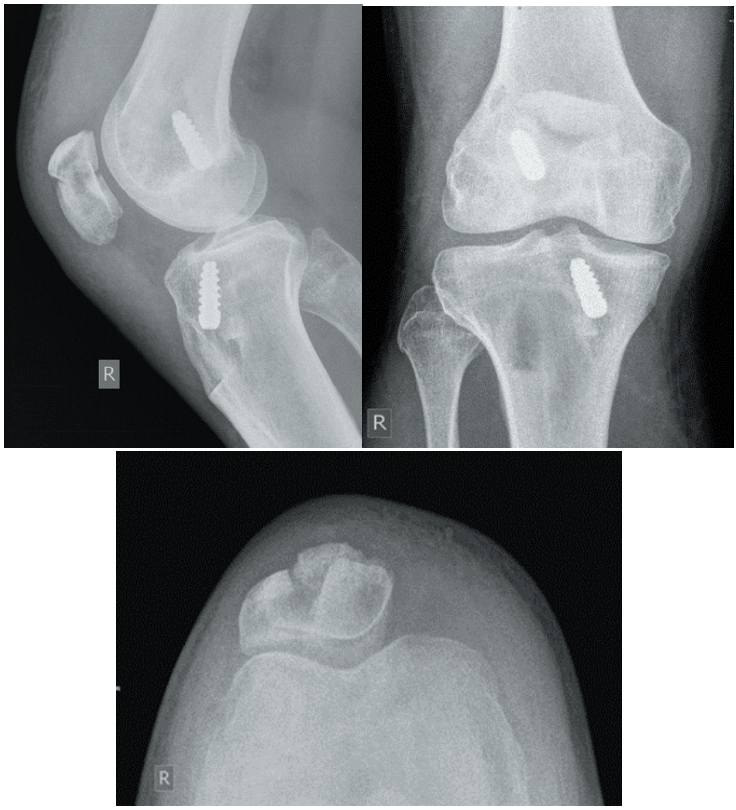

Slika 1. RTG prelom čašice posle rekonstrukcije prednjeg ukrštenog ligamenta

Neoperativno lečenje preloma čašice nakon rekonstrukcije prednjeg ukrštenog ligamenta uglavnom se primenjuje kod nedislokovanih preloma sa intaktnom zglobnom hrskavicom i očuvanim kontinuitetom ekstenzornog aparata kolena (19). Ovo lečenje podrazumeva nošenje tutor longete ili ortoze u strajanju od 4-6 nedelja uz sprovođenje statičkih vežbi četvoroglavog mišića buta. Operativno lečenje se sprovodi kod svih dislokovanih preloma kada je oštećena zglobna hrskavica, samim tim i narušen kontinuitet ekstenzornog aparata kolena (19). Operativni zahvat neophodno je sprovesti u što kraćem vremenskom periodu. Osteosinteza čašice se najčešće izvodi uz pomoć žičane petlje „cerclage“ kojom

se postiže koncentrična kompresija fragmenata. Fiksacija zavrtnjem je pogodna za izvođenje kod pacijenata sa dvodelnim transeverzalnim ili vertikalnim prelomom. AO škola koristi jedinstvenu vrstu unutrašnje fiksacije transeverzalnih preloma, takozvanu tenzionu žičanu traku. Nakon ove metode operativnog lečenja moguće je odmah započeti postoperativnu mobilizaciju (18) (Slika 2.).

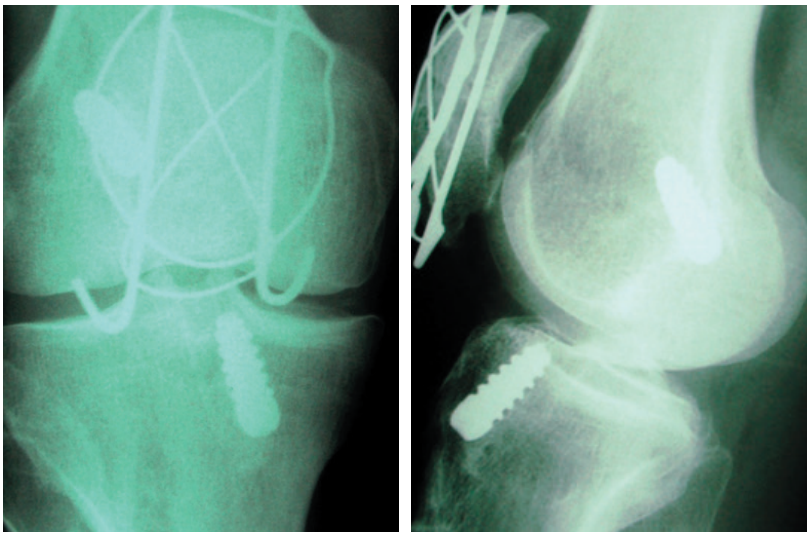

Slika 2. Osteosinteza preloma čašice

Ukoliko je prelom takav da dominira jedan veći fragment, operacijom se uklanja jedan ili više manjih fragmenta uz obavezan pregled ektenzornog aparata. Ona se primenjuje u slučajevima kada postoji jedan sasvim mali fragment i obično se radi o poprečnom prelomu vrha čašice kada je nemoguća repozcija i adekvatna fiksacija. Obavezno se nakon ovog pregleda ekstenzorni aparat kolena i ukoliko je potrebno načini se njegova rekonstrukcija da bi se sprečio nastanak kointrakture kolena (19).

Prelom čašice nakon rekonstrukcije prednjeg ukrštenog ligamenta može da predstavlja ozbiljan problem u ukupnoj rehabilitaciji pacijenta, pa na tu mogućnost treba misliti prilikom ligamentoplastike. U prevenciji ove komplikacije treba izbegavati uzimanje prevelikog koštanog kalema, koristiti što preciznije instrumente za sečenje a rehabilitacija mora biti pažljivo dozirana. Ukoliko posle rekonstrukcije prednjeg ukrštenog ligamenta dođe do preloma čašice, najoptimalniji tretman je čvrsta osteosinteza, čime se omogućava zarastanje kosti, nastavljanje rehabilitacionog programa i dobar krajnji rezultat (4,5,20).

Ligament čašice ili tetiva čašice je spaja čašicu sa kvrgom golenjače i predstavlja završni deeo ekstezornog aparata kolena (21). Ruptura ligamenta čašice nakon rekonstrukcije prednjeg ukrštenog ligamenta je izuzetno retka komplikacija može biti otrgnuće donjeg pola čašice (15,22-25) kvrge golenjače ili što je najredje kidanje srednje trećine ligamenta čašice (29,30).

Do kidanja ligamenta čašice nakon rekonstrukcije prednjeg ukrštenog ligamenta najčešće dolazi unutar mesec dana od operativnog lečenja, uglavnom kao posledica povrede. Može se javiti i više godina posle operativnog zahvata kao rezultat veoma naporne fižičke aktivnosti (udarac ili skok u vis) (15,27,31). Etiologija povrede ligamenta čašice je multifaktorijalna i dešava po istom obrascu, a uglavnom je u pozadini trauma. Sila potrebna za kidanje normalne čašične tetive iznosi 4365N a posle vadjenja centralne trećine tetive iznosi 2226N (32). Zaključili su da je ova procedura prepolovila nosivost i površinu poprečnog preseka tetive. U slučajevima kada se uzima više od centralne trećine tetive, efekat može biti još veći. Bonamo i dr. (15) pretpostavili su da preostali deo tetive može biti devaskularizovan tokom uzimanja kalema i da to dovodi do avaskularne degeneracije i kidanja. Hardin i Bach (31) su sugerisali da trouglasti, a ne pravougaoni koštani kalemovi mogu smanjiti potencijal za devaskularizaciju preostale tetive i na taj način smanjiti verovatnoću kidanja.

Svi pacijenti sa pokidanom tetivom čašice posle rekonstrukcije prednjeg ukrštenog ligamenta, imaju bol sa prednje strane i nisu u stanju da samostalno isprže koleno. Palpatorni defekt generalno je prisutan, pošto se čašica pomera proksimalno dok pacijenti osećaju nestabilnost u povređenom kolenu. U fizikalnom nalazu, pored nemogućnosti aktivnog ispružanja kolena, zapaža se i hipotrofija četvoroglavog mišića buta, kao i proksimalna migracija čašice. Dijagnoza se postavlja na osnovu adekvatno uzete anamneze, fizikalnog pregleda, kao i dopunskih dijagnostičkih metoda, gde MRI i UZ zauzimaju dominantnu ulogu (34).

Operativno lečenje je metoda izbora kod pacijenata sa rupturom ligamenta čašice. Cilj operativnog lečenja je ponovno uspostavljanje kontinuiteta ekstenzornog aparata kolena. Kod akutnih povreda za rekonstrukciju ligamenta čašice, uglavnom se koriste komercijelni ankeri sa koncima koji se provlače kroz koštane tunele u čašici i kvrgi golenjače (15,27,31-34,36). Ukoliko postoji defekt tetive koji se ne može rekonstruisati kao kalem prilikom rekonstrukcije pokidanog ligamenta čašice može se koristi tetive mišića unutrašnjeg pravog mišića i polutetivnog mišića buta (31), fascija lata (32), tibialis posterior (35), BTB kalem sa suprotnog kolena (34,36,37).

Prilikom rekonstrukcije pokidane čašine tetive nakon rekonstrukcije prednjeg ukrštenog ligamenta treba ojačati mesto suture tetiva sa jednom ili više žičanih petlji (31,32,34,38) Time se izbegava postoperativna imbilizacija, i što je najvažnije, omogućena je neposredna postoperativna mobilizacija kolena. (Slika 3.).

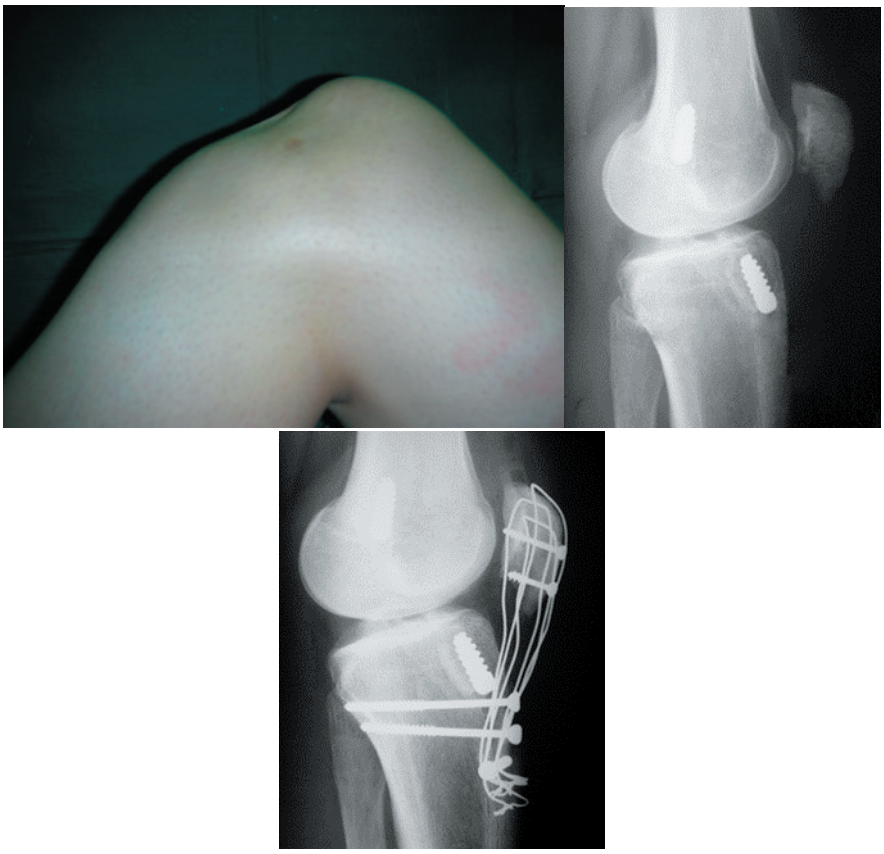

Slika 3. A Pokidan ligament čašice B. RTG snimak(patella alta) C. RTG posle operacije

Žice uklajanjaju tri do šest meseci posle operacije (31,32,34). Ovaj period se pokazao dovoljnim da se povrati funkcionalni opseg savijanja kolena i da tetivno tkivo povrati dovoljnu snagu pre uklanjanja žice.

Ruptura ligamenta čašice nakon rekonstrukcije prednjeg ukrštenog ligamenta je izuzetno retka komplikacija, ali koja može predstavljati ozbiljan problem u rehabilitacionom tretmanu. Kada dođe do kidanja, potrebno je u što kraćem vremenskom periodu izvesti operativni zahvat i to uz upotrebu nekog autokalema. Radi što brže postoperativne mobilizacije zgloba kolena, pored upotrebe autokalema, neophodno je i mesto kidanja dodatno ojačati upotrebnom jedne ili više žičanih petlji.

LITERATURA

1. Ristić V, Miljković M, Bjelobrk M, Rašović P, Milankov V. Donor site pain after anterior cruciate ligament reconstruction. Med Pregl. In Press 2024.
2. Milankov M, Miličić A, Savić D, Stanković M, Ninković S, Matijević R, et al. Revision anterior cruciate ligament reconstruction due to knee instability. Med Pregl. 2007;60(11-12):587-92.
3. McCarrol JR. Fractures of the patella during a golf swing following reconstructions of the anterior cruciate ligament. Am J Sports Med. 1983;11(1):26-7.
4. Berg EE. Management of patella fractures associated with central third. bone-patella tendon-bone autografl ACL, reconstructions. Arthroscopy. 1996;12(6):756-9.
5. Christen B, Jakob R. Fractures associated with patellar ligament grafts in cruciate ligament surgery. J Bone Joint Surg Br. 1991;74(4):617-9.
6. Brownstein B, Bronnet S. Patella fractures associated with accelerated ACL rehabilitation in patients with autogenous patella tendon reconstructions. J Orthop Sports Phys Ther. 1997;26(3):168-72.
7. Viola R, Vianello R. Three cases of patellar fracture in 1,320 anterior cruciate ligament reconstruction with bone-tendon-bone autograft. Arthroscopy. 1999;15(1):93-7.
8. Stein DA, Hunt SA, Rosen JE, Sherman OH. The incidence and outcome of patella fractures after anterior cruciate ligament reconstruction. Arthroscopy. 2002;18(6):578-83.
9. Milankov M, Kecojević V, Rašović P, Kovačević N, Gvozdenović N, Obradović M. Disruption of the knee extensor apparatus complicating anterior cruciate ligament reconstruction. Acta Chir Iugosl. 2013;60(2):13-21.
10. Holy F, Licano J, Treme G. Patellar fracture after ACL reconstruction: open reduction and internal fixation with a maxillofacial plate: a case report. JBJS Case Connector. 2021;11(2):e20.
11. Lorange JP, Bakhsh D, Laverdière C, Marwan Y, Berry GK. Management of patella fracture nonunion and large bone defect after bone–patellar tendon–bone autograft: a case report. JBJS Case Connector. 2022;12(3):e22.
12. Medina-Echeverria J, Feroe AG, Hidden KA. Iliac crest allograft with plate osteosynthesis for a bone-patellar tendon-bone anterior cruciate ligament donor-site fracture: a case report. JBJS Case Connector. 2023;13(1):e22.
13. Roberts TS, Drez D Jr, Parker W. Prevention of late patellar fracture in ACL deficient knees reconstructed with bone-patellar tendon-bone autografts. Am J Knee Surg. 1989;2:83-8.
14. Benson ER, Barnett PR. A delayed transverse avulsion fracture of the superior pole of the patella after anterior cruciate ligament reconstructions. Arthroscopy. 1998;14(1):85-8.

15. Bonamo JJ, Krinick RM, Sporn AA. Rupture of the patella ligament after use of its central third for anterior cruciate ligament reconstruction: a report of two cases. J Bone Joint Surg Am. 1984;66(8):1294-7.
16. Simonian PT, Mann FA, Mandt PR. Indirect forces and patella fracture after anterior cruciate ligament reconstruction with the patellar ligament. Am J Knee Surg. 1995;8(2):60-5.
17. Malek MM, Knukle KL, Knable KR. Intraoperative complications of arthroscopically assisted ACL reconstruction using patellar tendon autograft. Instr Course Lect. 1996;45:297-302.
18. Jackson OW, Cohn BT, Morisson DS. A new technique for harvesting the patella tendon in patients undergoing anterior cruciate ligament reconstruction. Orthopedics. 1990;13(2):165-7.
19. Milankov M, Kecojević V, Ninković S, Gajdobranski ĐR. Patellar fracture after reconstruction of the anterior cruciate ligament--case report. Med Pregl. 2003;56(11-12):574-7.
20. Milankov M, Rašovic P, Kovacev N, Milovic M, Bojat V. Fracture of the patella after the anterior cruciate. Med Pregl. 2012;65(11-12):476-82.
21. Milankov M, Miljkovic N, Stankovic M. Treatment of the knee stiffness caused by partial patellectomy; case report – technical tricks. Indian J Med Sci. 2005;59(12):535-8.
22. Kovačev N, Antić J, Gvozdenović N, Obradović M, Vranješ M, Milankov M. Patellar tendon rupture – treatment results. Med Pregl. 2015;68(1-2):22-8.
23. Vranješ M, Vukašinović I, Obradović M, Bjelobrk M, Budinski Z, Milankov M. Morphometric characteristics of the patellar tendon. Med Pregl. 2016;69(Suppl 1):53-8.
24. Shelbourne KD, Lawrance SE, Kerr B. Patellar tendon rupture after anterior cruciate ligament surgery. Oper Tech Sports Med. 2006;14(1):8-14.
25. Mickelsen PL, Morgan SJ, Johnson WA, Ferrari JD. Patellar tendon rupture 3 years after anterior cruciate ligament reconstruction with a central one third bone-patellar tendon-bone graft. Arthroscopy. 2001;17(6):648-52.
26. Langan P, Fontanetta P. Rupture of the patellar tendon after use of its central third. Orthop Rev. 1987;16(5):317-21.
27. Marumoto JM, Mitsunaga MM, Richardson AB, Medoff RJ, Mayfield GW. Late patellar tendon ruptures after removal of the central third for anterior cruciate ligament re construction. A report of two cases. Am J Sports Med. 1996;24(5):698-701.
28. Regis D, Sandri A, Bizzotto N, Magnan B. Open patellar tendon avulsion from tibial tuberosity after ACL reconstruction successfully treated with suture anchors. Acta Biomed. 2019;90(Suppl 12):196.

29. Busfield BT, Safran MR, Cannon WD. Extensor mechanism disruption after contralateral middle third patellar tendon harvest for anterior cruciate ligament revision reconstruction. Arthroscopy. 2005;21:1268.e1-1268.e6.
30. Hardin, GT, Bach Jr BR. Distal rupture of the infra patellar tendon after use of its central third for anterior cruci ate ligament reconstruction Am J Knee Surg. 1992;5:140-3.
31. Weber K, Schmidgen A, Wentzensen A. Patellarsehnenruptur nach vorderer Kreuzband-reconstruktion mit autologem Patellarsehnen-Knochen-Transplanat. Unfallchirurg. 2000;103:1124-7.
32. Milankov M, Semnic R, Miljkovic N, Harhaji V. Reconstruction of patellar tendon rupture after anterior cruciate ligament reconstruction: a case report. Knee. 2008;15(5):419-22.
33. Paiz CC, Richter DL. Patellar tendon rupture 12 years after ACL reconstruction with BPTB autograft. Case Rep Orthop. 2023;2023:5591956.
34. Lairungruang W, Kuptniratsaikul S, Itiravivong P. The remained patellar tendon strength after central one third removal: a biomechanical study. J Med Assoc Thai. 2003;86(12):1101-5.
35. Lissy M, Patel UJ. Surgical technique: repair of patella tendon rupture in a previously harvested tendon for an anterior cruciate ligament reconstruction. J Orthop Case Rep. 2019;9(4):34-40.
36. Haskoor JP, Busconi, BD. Patellar tendon reconstruction using semitendinosus autograft with preserved distal insertion for treatment of patellar tendon rupture after bone–patellar tendon–bone ACL reconstruction: a case report. Orthop J Sports Med. 2019;7(10):2325967119877802.
37. Renshaw A, Few WE, Desai B, Godshaw B, Jones D. Patellar tendon reconstruction using tibialis posterior allograft for treatment of patellar tendon rupture after bone-patellar tendon-bone anterior cruciate ligament reconstruction. Ochsner Journal. 2023;XX:1-6.
38. Ninković S, Golijanin P, Milankov V. Complication after the reconstruction of the old patellar tendon rupture. Vojnosanit Pregl. 2022;79(5):510-5.
39. Burks RT, Edelson RH. Allograft reconstruction of the patellar ligament. A case report. J Bone Joint Surg Am. 1994;76(7):1077-9.
40. Benner RW, Shelbourne KD, Urch SE, Lazarus D. Tear patterns, surgical repair, and clinical outcomes of patellar tendon ruptures after anterior cruciate ligament reconstruction with a bone–patellar tendon–bone autograft. Am J Sports Med. 2012;40(8):1834-41.

SEPTIČNI ARTRITIS POSLE REKONSTRUKCIJE PREDNJE UKRŠTENE VEZE KOLENA

Rašović Predrag, Baljak Branko, Šarac Srdjan

Rekonstrukcija prednjeg ukrštenog ligamenta poslednjih godina je postala jedna od najčešće izvođenih procedura u ortopediji, i to sa velikim procentom uspešnosti, koji se kreće 70–95%. Porastom broja rekonstrukcija prednjeg ukrštenog ligamenta, proporcionalno raste i broj potreba za revizionom hirurgijom usled komplikacija koje se javljaju u toku i nakon primarne rekonstrukcije. Kao najčešći razlozi zbog kojih dolazi do potrebe za revizionom hirurgijom navode se neadekvatna preoperativna priprema pacijenta, greške u operativnoj tehnici i postoperativne komplikacije. Većina komplikacija se javlja kao posledica greške u inkorporaciji kalema ili kao posledica infekcije**.**

Povećanjem broja rekonstrukcija prednjeg ukrštenog ligamenta na godišnjem nivou, koji iz godine u godinu raste, proporcionalno se povećavao i broj intraoperativnih komplikacija koje su pratile ovu proceduru. Danas se u Sjedinjenim Američkim Državama uradi preko 250.000 rekonstrukcija prednjeg ukrštenog ligamenta kolena godišnje, a u nekim studijama je baš upravo povećan broj operacija na godišnjem nivou „glavni krivac" i za povećanje incidencije septičnog artritisa, koje se, prema navodima iz literature, poslednjih godina kreće i do 2,25%. Smatra se da je usled neadekvatne dijagnostike ove vreste pacijenata, incidencija septičnog artritisa i veća, a incidenciju njegovog javljanja može povećavati i činjenica da određeni broj pacijenata sa ovim stanjem ostaje neprepoznat (2, 3). Istražujući incidenciju septičnog artritisa na 1.425 pacijenata kojima je rekonstrukcija prednjeg ukrštenog ligamenta urađena na Klinici za ortopedsku hirurgiju i traumatologiju u Novom Sadu, Ristić i saradnici (2) dolaze do zaključka da se on javljao u incidenciji od 1,2%.

Septični arthritis predstavlja medicinsko urgentno stanje koje zahteva promptnu dijagnostiku i lečenje. Nastaje kao posledica invazije bakterija u zglobni prostor hematogenim putem, direktnom inokulacijom uzročnika usled traume ili putem hirurške intervencije, ili kao posedica direktog širenja iz već postojećeg osteomijelitičnog žarišta ili celulitisa, pa čak i postoperativnom kontaminacijom. Poznat je i po sinonimima kao što su piogeni artritis, supurativni artritis, i piartroza.

Septični artritis ili postoperativna duboka infekcija kolena posle rekonstrukcije prednjeg ukrštenog ligamenta je retka i predsatvlja komplikaciju sa potencijalno veoma nepovoljnim ishodom po pacijenta, a ujedno predstavlja vode-

ću komplikaciju nakon artroskopije kolena. Neprepoznavanje, ili neadekvatno lečenje septičnog artritisa može dovesti do teških komplikacija koje se ogledaju u odbacijvanju kalema, ukočenosti zgloba kolena, artrofibroze i teških oštećenja hrskavice koji mogu rezultovati teškim degenerativnim oštećenjima kolena, pa čak i ankilozom i skraćenjem ekstremiteta, što ima nesagledive posledice na funkcionalni i mentalni status pacijenta.

Individualne karakteristike imunog sistema pacijenta, kao i virulentnost mikroorganizma koji ga izaziva predstavljaju glavne determinante mogućnosti razvitka septičnog artritisa (3) Manja virulentnost mikroorganizama i jači imunoodgovor domaćina u slučaju razvitka infekcije dovode do pojave „manje teške infekcije" ili tzv. *low grade* infekcije. Suprotno tome, veća virulentnost mikroorganizama i slabiji imunoodgovor domaćina mogu dovesti do razvitka teških formi septičnog artritisa, koje se u nekim slučajevima može završiti i letalnim ishodom. Činjenica da se teške forme ovog stanja javljaju češće kod osoba sa slabijim imunoodgovorom, a tu se prevashodno misli na staru populaciju i decu, kao i na pacijente sa prisusutvom teških bolesti koje kompromituju imuni sistem, ukazuje da je imuni sistem pacijenta najvažniji faktor u odbrani organizma od infekcije.

Poreklo uzročnika septičnog artritisa nakon rekonstrukcije prednjeg ukrštenog ligamenta varira, ali najčešći izvor uzročnika predstavlja koža domaćina, mada i drugi izvori nisu zanemarljivi. Koagulaza-negativni stafilokoki su se pokazali kao najčešći uzročnici, što ukazuje da je put mehanizma nastanka prenošenja uzročnika preko kože najodgovorniji za razvitak septičnog artritisa. (4) Tu se pre svega misli na intraoperativnu kontaminaciju kalema kao posledicu kontakta sa kožom pacijenta prilikom njegove implantacije, kao i na kontaminaciju kanuliranih hirurških instrumenata, nastalu usled njihove nedovoljne ili neadekvatne sterilizacije.

	Age	Organisms
1	Neonates	Streptococcus sp Gram-negative organisms
2	Infants	Staphylococcus aureus Haemophilus influenza
3	Children	Staphylococcus aureus Salmonella
4	Adolescent	Staphylococcus aureus Nessena gonorrhoea
5	Adults	Staphylococcus aureus Streptococcus Gram-negative organisms
6	IV Drug Abusers	Suspect Pseudomonas and atypical organisms

Slika1. Glavni uzročnici septičnog artritisa. (Preuzeto sa Orthobullets.com)

Patogeneza hematogenog septičnog artritisa se odvija tako da se uzročnik naseljava u preiartiklarnom tkivu u vidu depozita i tako uzrokuje zapaljenski odgovor. Kako sinovija nema inicijalnu bakterijsku barijeru, uzročnik lako infiltruje i zglobnu tečnost i uzrokuje purulentnu infekciju i ujedno preti da se proširi duž celog zgloba, a dokazano je da protrahovani sinovitis uzrokuje teška oštećenja hrskavice. (6) Slabljenje osnovne supstance hrskavice odvija se već unutar drugog dana od inokulacije mikroorganizma u zglob. Ono je uzrokovano aktivacijom enzima u toku imunoodgovora, produkcijom toksina i enzima od strane bakterija, kao i stimulacije T-limfocita u toku odloženog imunoodgovora. Kako količina T-limfocita raste i degradira osnovnu supstancu hrskavice, kolageni bivaju izloženi dejstvu kolagenaza koji uzrokuju finalno slabljenje hrskavice. Smatra se da se kompletna destrukcija hrskavice može odigrati unutar mesec dana.

Klinička slika se u većini slučajeva ogleda u vidu povišene temperature, groznice, bola, oticanja i ukočenosti operisanog kolena. Kao najtipičniji klinički znak postoperativne infekcije nakon rekonstrukcije prednjeg ukrštenog ligamenta kolena predstavlja ograničenje poketa koje se javlja u 85% slučajeva, otok se javlja u 78% slučajeva, a crvenilo oko ožiljaka u 30%. Kod većine pacijenata ovo se obično dešava dve nedelje od operacije, a pojava ovih simptoma se u nekim slučajevima može očekivati i tri meseca posle operativnog zahvata. Kliničke manifestacije septičnog artritisa kod odraslih se za razliku kod dece, obično javljaju u subakutnoj formi. U malom broju slučajeva septični artritis se može javiti i u atipčnim formama koje ne moraju podrazumevati prisustvo svih ovih pojedinačnih simptoma i koji se ne moraju ispoljavati uvek u isto vreme. (8)

Za potpuno izlečenje i dobar klinički rezultat neophodno pravovremeno postavljanje dijagnoze, nameće se činjenica da klinička sumnja postojanja septičnog artritisa predstavlja glavni prediktivni faktor u postavljanju dijagnoze. (9, 10). Pored kliničke slike, od izuzetnog značaja su i laboratorijske analize, posebno C-reaktivni protein (CRP). Kod većine operisanih pacijenata on je i inače povišen prvog i drugog postoperativnog dana, pa se ne može u potpunosti smatrati patognomoničnim znakom septičnog artritisa, odnosno vrednosti CRP-a u krvi jesu nespecifični pokazatelj zapaljenskog procesa, ali i njegov vrlo osetljiv indikator. (8) Radiografija i ultrasonografija kolena su od manjeg značaja za postavljanje dijagnoze. Metodu izbora u postavljanja tačne dijagnoze, predstavlja aspiracija kolena. Zbog „anatomske dostupnosti" zgloba kolena izvodi se veoma brzo i lako, a zbog načina izvođenja, ona predstavlja invazivnu tehnikui u određenom broju slučajeva može dovesti i do komplikacija.



Slika 2. . Izgled kolonija uzročnika na krvnom agaru nakon 24h inkubacije: pre ispiranja, nakon ispiranja pomoću 500 ml, 1000 ml i 1500 ml fiziološkog rastvora. Rašović, P. (2015). Novi Sad (fotografija-privatna kolekcija)

Kultivacija aspiriranog sadržaja treba da je prolongirana i da traje bar sedam dana od momenta zasejavanja. I pored jasnih kliničkih znakova septičnog artritisa, mikrobiološki nalaz može biti negativan, kada treba ponoviti proceduru i obezbediti lavažu zgloba. Muso i saradnici (8) smatraju da baš na ovom stupnju dijagnostičkog protokola nastaju krucijalne greške, odnosno, videvši da je izolovana bakterijska kultura negativna, ortopedski hirurzi ne uvode antibiotsku empirijsku terapiju, otvarajući tako mogućnost širenju infekcije. Skali (*Scully*) i saradnici (8) navode da se simptomi septičnog artritisa u 30% slučajeva javljaju bez pozitivnih kultura. Oni i u tim slučajevima preporučuju imedijatno započinjanje antibiotske terapije, iste onakve kakva bi bila u terapiji stafilokokne infekcije, odnosno uzročnika koji je najčešće izaziva.

Dobijanje nalaza purulentnog sadržaja, ili zamućenog sadržaja, dobija se potvrda dijagnoze, a nakon identifikacije uzročnika može se započeti sa terapijom. Pravovremeno postavljena dijagnoza, i pravovremeni početak terapije smanjuje mogućnost neuspeha, odnosno obezbeđuje dobar krajnji rezultat, a to je potpuna eradikacija uzročnika.

Brojne kliničke studije podupiru protokol lečenja koji podrazumeva artroskopsku lavažu, radikalnu sinovijektomiju, sačuvanje implantata, drenažu zgloba i antibiotsku terapiju od minimum šest nedelja. Uspešnost lečenja u ovom slučaju iznosi 85–100% što povrđuju i studije koje pokazuju direktnu korelaciju između rane dijagnoze, terapije i krajnjeg kliničkog rezultata. Pored ovog, postoji i protokol lečenja septičnog artritisa koji podrazumeva potpuno obrastanjenje auto/alokalema, opsežni debridman i lavažu zgloba, ali se on primenjuje daleko

ređe, pretežno kod onih stanja kod kojih je dijagnoza septičnog artritisa postavljena kasno. (8, 9)

Upotreba antibiotika ima svoje mesto u lečenju septičnog artritisa, mada njihova uloga ne sme biti prenaglašena, jer samo jedinstvo antibiotskog, imunološkog, fizikalnog i hirurškog lečenja daje nadu za uspeh. Njihov značaj je prevashodno istaknut u profilaksi septičnog artritisa, a njihovom upotrebom se ne mogu pokriti greške u hirurškom radu.

Antibiotici u terapiji septičnog artritisa moraju biti odgovarajući po tipu, dozi i dužini primene. Već u toku postojanja sumnje na septični artritis, kao i u slučajevima kada uzročnik septičnog artritisa nije poznat, sa započinjanjem antibiotske terapije se ne sme čekati. Tada se antibiotska terapija empirijski, odnosno prema njegovom najčešćem uzročniku, Gram-pozitivnim bakterijama.

Artroskopska lavaža danas predstavlja „zlatni standard" u lečenju septičnog artritisa kolena, pevashodno zbog mnogobrojnih prednosti artroskopskog načina rešavanja septičnog artritisa u odnosu na artrotomiju. Artroskopska metoda omogućava bolji pregled samog zgloba, kao i uvid u one strukture koje nisu vidljive tokom artrotomije. Takođe, protok tečnosti u zglob tokom artroskopije uzrokuje povećanje intraartikularnog pritiska koji omogućuje bolju lavažu i debridman zgloba uključujući i male partikule nekrotičnog tkiva i pusa. Tokom artroskopije, hijalina hrskavica nije izložena dejstvu agenasa iz vazduha i manja je verovatnoća njenog oštećenja, a gubitak krvi intraoperativno neuporedivo manji. (9) Pored toga, izvodi se veoma lako, kroz minimalne incizije, najčešće kroz ožiljke nastale od ranije izvođenih artroskopskih procedura, a uz pomoć artroskopske tehnike može se uraditi i parcijalna sinovijektomija, a nakon završetka procedure moguće je postaviti sistem drenova koji obezbeđuje zglob i nekoliko dana po operaciji. Lavaža zgloba bi trebalo da se uradi pod visokim pritiskom, i fiziološkim rastvorom u količinama ne manjim od 10 l, bez dodavanja antibiotika.

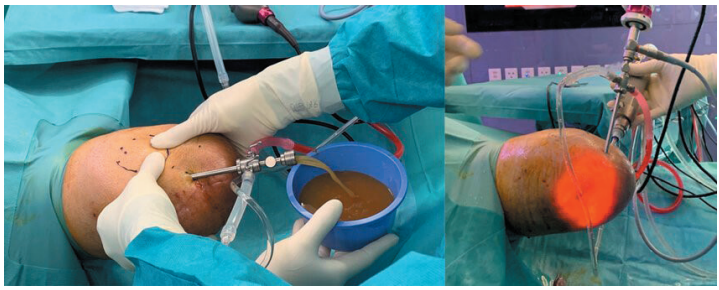

Slika 3. Artroskopska drenaža kolena (Preuzeto sa www. Researchgate.net)

Artotomija kolena kao metoda u lečenju septičnog artritisa nakon artroskopskih procedura kolena se danas radi veoma retko. Danas preovladava stav da je artroskopska lavaža dominantna metoda u lečenju sepričnog artritisa kole-

na i da, započeta na vreme u kombinaciji sa antibiotskom terapijom, obezbeđuje izlečenje u preko 85% slučajeva.

Intraoperativna kontaminacija kalema prilikom rekonstrukcije prednjeg ukrštenog ligamenta kolena predstavlja pojavu sa kojom se u toku rada može sresti svaki hirurg tokom hirurške procedure. Ova pojava nije toliko česta, ali predstavlja potencijalnu opasnost na ishod operativnog lečenja u smislu razvitka postoperativne infekcije i dovodi hirurga u dilemu u smislu njenog daljeg tretmana. Nagli porast interesovanja za pojavu intraoperativne kontaminacije kalema javlja se krajem prošlog i početkom ovog veka i vezan je za akcidentalni pad kalema na pod tokom operativne procedure rekonstrukcije prednjeg ukrštenog ligamenta kolena. (22)

Ovaj intraoperativni akcident je pred hirurzima koje se bave ovom problematikom otvorio mnoga pitanja. Ona se pre svega odnose na rizik nastanka postoperativne infekcije u smislu mogućnosti razvitka septičnog artritisa, kao i mogućnosti intraoperativnog tretmana kontaminacije kalema u njenoj prevenciji. Vremenom se pokazalo da aseptičnu barijeru hirurškog polja mogu probiti i uzročnici iz nosa pacijenta, kao i uzročnici iz normalne flore kože pacijenta, i na taj način izazvati intraoperativnu kontaminaciju. Incidencija intraoperativne kontaminacije varira i kreće se 10–40%.

Pored akcidentalnog intraoperativnog pada na pod tokom operativne procedure, rani radovi na ovu temu su kao glavni razlog nastanka intraoperativne kontaminacije kalema navodili i intraoperativni kontakt preparisanog kalema sa kožom pacijenta kao glavnog izvora kontaminacije. Danas se zna da i drugi faktori, kao što su vreme kalema provedeno na vazduhu, broj ljudi u operacionoj sali, kao i kretanje ljudi u operacionoj sali, te dužina trajanja operativnog zahvata mogu uticati na stepen kontaminacije kalema.

Danas ne postoji *zlatni standard* u dekontaminaciji intraoperativne kontaminacije kalema. U vreme objavljivanja prvih radova koji su se odnosili na postojanje kontaminacije kalema kao posledica njegovog pada na pod operacione sale, određeni broj hirurga se tokom operacije odlučivao za njegovo žrtvovanje i uzimanje kalema sa druge noge, što je imalo nesagledive posledice na postoperativni funkcionalni status pacijenata, povećan rizik od infekcije, povećanje troškova lečenja, povišeni rizik od transmisionih bolesti i uvećanja tibijalnog i femoralnog tunela. (10)

Ono oko čega se većina hirurga koji se bavi ovom problematikom danas slaže jeste da u slučaju postojanja kontaminacije operaciju treba nastaviti, a intraoperativno izvršiti dekontaminaciju kalema. Tačku sporenja među autorima predstavlja izbor agensa i način kojim će se izvršiti dekontaminacija kalema. (10)

Najčešće korišćeni agensi u praksi su oni iz grupe antiseptičkih sredstava, pretežno hlorheksidin glukuronat i povidon jodid, kao i oni iz grupe antibakterijskih solucija, gde se pretežno misli na vankomicinsku soluciju, kao i iz grupe surfaktanata.

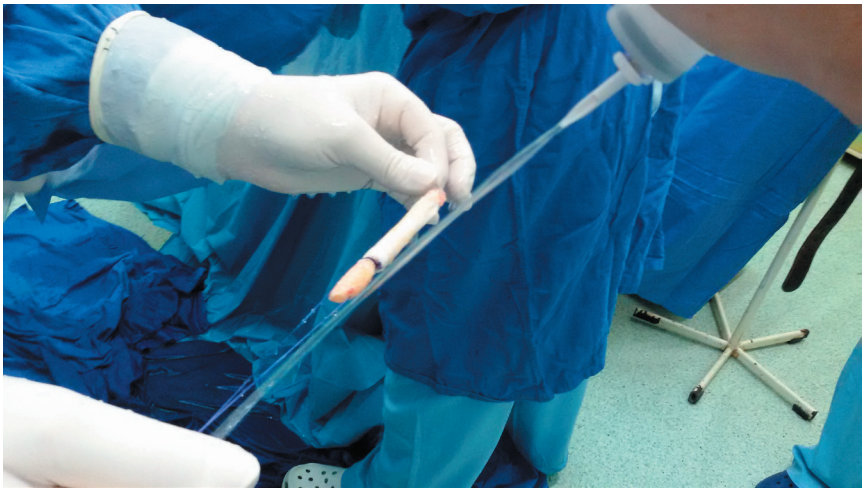

Slika 4. Intraoperativna mehanička irigacija autokalema, Rašović, P. (2015). Novi Sad (fotografija-privatna kolekcija)

Ispitivanje Rašovića i saradnika sprovedeno na Klinici za ortopedsku hirurgiju i traumatologiju KCV pokazalo je da je mehaničko ispiranje kalema fiziološkim rastvorom pre njegove implementacije sasvim dovoljno za potpunu njegovu dekontaminaciju. Takođe, dokazano je da i da incidencija dekontaminacija kalema opada sa količinom fiziološkog rastvora kojom se kalem dekontaminira. Optimalna količina fiziološkog rastvora je 1.500 ml.(28).

LITERATURA

1. Bach BR Jr, Levy ME, Bojchuk J, Tradonsky S, Bush-Joseph CA, Khan NH. Single-incision endoscopic anterior cruciate ligament reconstruction using patellar tendon autograft. Minimum two-year follow-up evaluation. Am J Sports Med. 1998;26(1):30-40.
2. Yeranosian MG, Petrigliano FA, Terrell RD, Wang JC, McAllister DR. Incidence of postoperative infections requiring reoperation after arthroscopic knee surgery. Arthroscopy. 2013;29(8):1355-61.

3. Boni DM, Herriott GE. Hamstring tendon graft for anterior cruciate ligament reconstruction. AORN J. 2002;76(4):610-5.
4. Ristić V, Maljanović M, Harhaji V, Milankov M. Infections after reconstructions of anterior cruciate ligament. Med Pregl. 2014;67(1-2):11-5.
5. Muñoz-Egea MC, Blanco A, Fernández-Roblas R, Gadea I, García-Cañete J, Sandoval E, et al. Clinical and microbiological characteristics of patients with septic arthritis: a hospital-based study. J Orthop. 2014;11(2):87-90.
6. Schulz AP, Götze S, Schmidt HG, Jürgens C, Faschingbauer M. Septic arthritis of the knee after anterior cruciate ligament surgery: a stage-adapted treatment regimen. Am J Sports Med. 2007;35(7):1064-9.
7. Zimmermann B 3rd, Erickson AD, Mikolich DJ. Septic acromioclavicular arthritis and osteomyelitis in a patient with acquired immunodeficiency syndrome. Arthritis Rheum. 1989;32(9):1175-8.
8. Ajemian E, Andrews L, Hryb K, Klimek JJ. Hospital acquired infections after arthroscopic knee surgery: a probable environmental source. Am J Infect Control. 1987;15(4):159-62.
9. Parada SA, Grassbaugh JA, Devine JG, Arrington ED. Instrumentation-specific infection after anterior cruciate ligament reconstruction. Sports Health. 2009;1(6):481-5.
10. Carpenter CR, Schuur JD, Everett WW, Pines JM. Evidence-based diagnostics: adult septic arthritis. Acad Emerg Med. 2011;18(8):781-96.
11. Jerosch J. Acute joint infection-diagnosis and treatment. Orthopade. 2004;33(11):1309-18.
12. Perry CR. Septic arthritis. Am J Orthop (Belle Mead NJ). 1999;28(3):168-78.
13. Jerosch J. Acute joint infection-diagnosis and treatment. Orthopade. 2004;33(11):1309-18.
14. Margaretten ME, Kohlwes J, Moore D, Bent S. Does this adult patient have septic arthritis? JAMA. 2007;297(13):1478-88.
15. Mathews CJ, Kingsley G, Field M, Jones A, Weston VC, Phillips M, et al. Management of septic arthritis: a systematic review. Ann Rheum Dis. 2007;66(4):440-5.
16. Williams RJ 3rd, Laurencin CT, Warren RF, Speciale AC, Brause BD, O'Brien S. Septic arthritis after arthroscopic anterior cruciate ligament reconstruction. Diagnosis and management. Am J Sports Med. 1997;25(2):261-7.
17. Mouzopoulos G, Fotopoulos VC, Tzurbakis M. Septic knee arthritis following ACL reconstruction: a systematic review. Knee Surg Sports Traumatol Arthrosc. 2009;17(9):1033-42.
18. Musso AD, McCormack RG. Infection after ACL reconstruction: what happens when cultures are negative? Clin J Sport Med. 2005;15(5):381-4.

19. Scully WF, Fisher SG, Parada SA, Arrington EA. Septic arthritis following anterior cruciate ligament reconstruction: a comprehensive review of the literature. J Surg Orthop Adv. 2013;22(2):127-33.
20. Kirchhoff C, Braunstein V, Buhmann Kirchhoff S, Oedekoven T, Mutschler W, Biberthaler P. Stage-dependant management of septic arthritis of the shoulder in adults. Int Orthop. 2009;33(4):1015-24.
21. Wirtz DC, Marth M, Miltner O, Schneider U, Zilkens KW. Septic arthritis of the knee in adults: treatment by arthroscopy or arthrotomy. Int Orthop. 2001;25(4):239-41.
22. Milankov M. Antibiotsko lečenje. In: Milankov M, editor. Lečenje nespecifične infekcije kosti protočnom drenažom. Novi Sad: Offset Print; 1996.
23. Shukla A, Beniwal SK, Sinha S. Outcome of arthroscopic drainage and debridement with continuous suction irrigation technique in acute septic arthritis. J Clin Orthop Trauma. 2014;5(1):1-5.
24. Aim F, Delambre J, Bauer T, Hardy P. Efficacy of arthroscopic treatment for resolving infection in septic arthritis of native joints. Orthop Traumatol Surg Res. 2015;101(1):61-4.
25. Alomar AZ, Somily AM, Alraiyes TM, Bin Nasser AS, Aljassir FF. Quantification analysis of the intraoperative bacterial contamination rate and level in osteochondral autografts. Am J Sports Med. 2016;44(3):761-6.
26. Saper M, Stephenson K, Heisey M. Arthroscopic irrigation and debridement in the treatment of septic arthritis after anterior cruciate ligament reconstruction. Arthroscopy. 2014;30(6):747-54.
27. Pasque CB, Geib TM. Intraoperative anterior cruciate ligament graft contamination. Arthroscopy. 2007;23(3):329-31.
28. Molina ME, Nonweiller DE, Evans JA, Delee JC. Contaminated anterior cruciate ligament grafts: the efficacy of 3 sterilization agents. Arthroscopy. 2000;16(4):373-8.
29. Rašović P. Značaj intraoperativnog mehaničkog ispiranja u prevenciji kontaminacije kalema kod rekonstrukcije prednje ukrštene veze kolena. Novi Sad: Univerzitet u Novom Sadu, Medicinski fakultet; 2015;

POGLAVLJE 7

REHABILITACIJA I EVALUACIJA KVALITETA ŽIVOTA PACIJENATA NAKON REKONSTRUKCIJE PREDNJE UKRŠTENE VEZE KOLENA

REHABILITACIJA PACIJENATA POSLE OPERACIJE PREDNJE UKRŠTENE VEZE KOLENA

Dubljanin Raspopović Emilija, Kadija Marko

Ruptura prednje ukrštene veze najčešće se dešava kod mladih i aktivnih pacijenata i može imati negativne dugoročne fizičke i psihološke posledice. Osnovni cilj lečenja ove povrede je što je raniji moguć povratak sportu uz minimalni rizik od obnavljanja povrede. Postoje dokazi da je neadekvatna rehabilitacija povezana sa preranim i neobjektivnio procenjenim povratkom sportu može ograničiti sportsku performansu i predstavljati pedispoziciju za buduće povrede. Najveći doprinos promeni postoperativnog režima rehabilitacije inicirane su uvodjenjem Shelbournovog ubrzanog rehabilitacionog protokola u kome se odbacuje ortoza, omogućava rani oslonac i rani povratak funkcionalnim aktivnostima (1). Istraživanja koja slede potvrđuju pravac njegovog istraživanja i ističu pored značaja vremenske sve više ulogu funkcionalne procene optimalnog povrataka sportskim aktivnostima (2-8).

Cilj ovog rada je da pokaže mogućnosti lečenja povrede LCA, i prikaže postupke rehabilitacije zasnovane na aktuelnim dokazima, kao i kriterijume za povratak sportu.

PROGRAM REHABILITACIJE

Lečenje pacijenata sa rupturom prednje ukrštene veze (*engl. ligamentum cruciatum anterior*) mora biti individualno prilagođeno. Postoji nekoliko opcija u kliničkoj praksi kada je u pitanju rehabilitacija nakon povrede LCA (8).

1. Rehabilitacija kao prva terapijska linija (praćena rekonstrukcijom LCA i postoperativnom rehabilitacijom ukoliko pacijent razvije funkcionalnu nestabilnost)

2. Rekonstrukcija LCA praćena postoperativnom rehabilitacijom 3. Preoperativna rehabilitacija (prehabilitacija) praćena rekonstrukcijom LCA i postoperativnom rehabilitacijom

REHABILITACIJA KAO PRVA TERAPIJSKA LINIJA

Godine pacijenta, sportska aktivnost, udružene povrede i nestabilnost tokom aktivnosti dnevnog života uzimaju se u obzir prilikom odluke o definitivnom načinu lečenja povrede LCA. Ukoliko je reč o izolovanim povredama LCA pacijentima koji nisu profesionalni sportisti ili aktivni rekreativci, može se ponuditi program progresivne rehabilitacije kao prva terapijska linija. Ukoliko se

simptomatska nestabilnost kolena razvije i nakon adekvatne rehabilitacije i modifikacije nivoa aktivnosti savetuje se rekonstrukcija prednje ukrštene veze.

Različiti autori savetuju sprovođenje progresivnog kompleksnog kineziterapijskog programa u trajanju od 5 nedelja nakon smanjivanja akutne simptomatogije kolena *(vidi akutna faza rehabilitacije)* sa ciljem poboljšanja funkcije kolena. Nakon 5 nedelja sprovodi se skrining pacijenata radi njihove klasifikacije u dve grupe. Prvu grupu čine oni pacijenti koji mogu da se vrate aktivnostima pre povrede bez hirurškog lečenja i subjektivne nestabilnosti (*engl. coper),* dok drugu grupu čine pacijenti koji ne mogu da se vrate aktivnostima pre povrede zbog dinamičke nestabilnosti kolena i kojima se zbog toga savetuje hirurško lečenje (9,10,11).

REHABILITACIJA KOD OPERATIVNOG LEČENJE POVREDE LCA

Rehabilitaciju pacijenata sa rupturom LCA trebalo bi da sprovode fizijatar i tim fizioterapeuta sa iskustvom u oporavku ove povrede. Tokom poslednjih decenija koncept rehabilitacije se promenio od oporavka zasnovanog na vremenskoj progresiji ka individualno prilagođenom oporavku zasnovanog na kriterijumima. Trajanje oporavka je stoga individualnog specifično i zavisi od sposobnosti pacijenta da se bezbedno vrati nivou aktivnosti pre povrede (12).

Razlikuje se pet različitih faza rehabilitacije nakon rupture LCA. Progresija iz jedne faze u drugu dešava se samo kada pacijent ostvari specifične zadate kliničke kriterijume uz poštovanje vremenskih kriterijuma neophodnih za zaštitu i zarastanje grafta. Na ovaj način poštuje se funkcionalni i biološki kapacitet tkiva sa jedne strane, kao i nepotrebno prolongiranje oporavka sa druge strane.

1. PREOPERATIVNA FAZA REHABILITACIJE

Preoperativna rehabilitacija drugačije se naziva prehabilitacija.

Glavni cilj ove faze rehabilitacije je:

- koleno bez otoka i izliva
- pun aktivni i pasivni obim pokreta kolena
- simetrija snage kvadricepsa od 90% (8)

Kod pacijenata kod kojih je planirana rekonstrukcija LCA preoperativna rehabilitacija sprovodi se i sa ciljem poboljšanja postoperativnog ishoda (11,13). Sa rehabilitacijom treba započeti što je moguće ranije nako postavljanja dijagnoze. Preoperativna rehabilitacija prati principe akutne i intermedijarne faze postoperativne rehabilitacije, koji su opisani ispod. Veoma je važno specifično obratiti pažnju na deficite pasivne ekstenzije kolena i snage kvadricepsa, pošto su ovi faktori povezani sa lošijim postoperativnim ishodom (14). Pokazano je da

preoperativna rehabilitacija može da poboljša postoperative snagu kvadricepsa, obima pokreta kolena i može skratiti vreme povratka sportu (12).

2. AKUTNA FAZA REHABILITACIJE

Glavni cilj ove faze rehabilitacije je:

- koleno bez izliva
- pun aktivni i pasivni obim pokreta kolena
- sposobnost aktivnog podizanja noge bez zaostajanja (8).

Rana ubrzana rehabilitacija koju karakteriše mobilizacija zgloba i oslonac unutar 3 dana nakon hirurške intervencije treba da bude glavni klinički pravac nakon izolovane rekonstrukcije LCA. Kada postoje udružene povrede, rana faza rehabilitacije prilagođava se instrukcijama hirurga (12).

Terapije usmerene ka postizanju pune pasivne ekstenzije i funkcije kvadricepsa treba da započnu neposredno nakon rupture LCA ili njene rekonstrukcije. Aktivacija kvadricepsa započinje izometrijskim vežbama i ravnim podizanjem noge tokom prve nedelje. Aktivne i pasivne vežbe obima pokreta za postizanje punog obima pokreta i smanjenje izliva imperativ su rane faze.



Slika 1. Operisano koleno u ranoj fazi rehabilitacije

Modaliteti fizikalne terapije mogu biti korisni dodatak u ranoj fazi rehabilitacije kada su prisutni bol i drugi postoperativni problemi. Krioterapija se može

koristiti za smanjenje bola u ranoj fazi nakon povrede ili rekonstrukcije LCA, ali nije efkasna za smanjenje izliva kolena (12,14). Kompresivna krioterapija, ukoliko dostupna, efikasnija je od izolovane primene krioterapije (12). Kao dodatak aktivnim vežbama u ranim fazama rehabilitacije savetuje se neuromišićna električna stimulacija (NMES) visokog intenziteta za poboljšanje snage kvadricepsa i minimizovanje očekivane inaktivitetne atrofije (15). Ne postoje dokazi u prilog efikasnosti mobilizacije zgloba aparatom za kontinuirane pasivne pokrete (12).

3. SREDNJA FAZA REHABILITACIJE

Glavni cilj ove faze rehabilitacije je:

- kontrola terminalne ekstenzije u poziciji sa osloncem
- 80% simetrije snage kvadricepsa
- 80% simetrije na skokovima sa adekvatnom kontrolom pokreta (8).

Ova faza integriše trening mišićne snage i neuromišićni trening (14).

1) Trening mišićne snage

Cilj programa jačanja je obnavljanje mišićne snage neophodne za željene rekreativne aktivnosti i povratak sportu.

Kada je postignuta aktivacija kvadricepsa, savetuju se koncentrične a nakon toga i ekscentrične vežbe koje zamenjuju izometrijske vežbe. U postoperativnom toku savetuju se kako vežbe zatvorenog, tako i vežbe otvorenog lanca za jačanje muskulature (7, 14). Sa vežbama otvorenog lanca može se započeti posle 4 postoperativne nedelje uz praćenje bola u prednjem kolenu i pažljivim doziranjem opterećenja. One se sprovode u kontrolisanom obimu pokreta počinjujući u obimu 90–45° sa postepenim povećavavanjem do punog obima u 12 ned postop. (12). Kombinacija vežbi otvorenog i zatvorenog lanca dovodi do značajno boljeg oporavka snage kvadricepsa, ranijeg povratka sportu bez povećanja laksiteta u poređenju sa izolovanim vežbama zatvorenog lanca (12).

Trening takođe treba da predstavlja kombinaciju ekcentričnog i koncentričnog, kao i izokinetičkog i izotoničnog treninga sa ciljem optimalnog poboljšanja snage i funkcionalnog ishoda nakon rekonstrukcije LCA (12).

Vežbe za jačanje snage počinju sa vežbama manjeg opterećenja i većeg broja ponavljanja sa postepenom progresijom ka vežbama sa većim opterećenjem i manjim brojem ponavljanja. Uvek je važno voditi računa da koleno na povećanje opterećenja ne reaguje izlivom ili bolom. Program jačanja treba da obuhvati kako bilateralne, tako i unilateralne vežbe (12).



Slika 2. Vežbe za jačanje mišića nakon ligamentoplastike LCA

2) Neuromišični trening

Neuromišićni trening usmeren je na poboljšanje dinamičke stabilnost kolena sa ciljem postizanja bolje propriocepcije i motorne kontrole (6). Neuromišićni trening je krovni termin koji podrazumeva preturbacijiski trening, trening balansa, vežbe agilnosti i pliometrijske vežbe. Najčešće se koristi multimodalni pristup. Ne postoje dokazi koji favorizuju jednu vrstu treninga u odnosu na drugu (8).

4. KASNA FAZA REHABILITACIJE

Glavni cilj ove faze rehabilitacije je:

- 90% snage simetrije kvadricepsa
- 90% simetrije na testovima skakanja sa adekvatnim kvalitetom pokreta
- održanje-obnavljanje psihičke spremnosti sportiste (8).

Kasna faza rehabilitacija mora biti individualizovana i prilagođena specifičnim ciljevima i zahtevima sporta. U ovoj fazi sprovode se vežbe sa velikim opterećenjem, vežbe snage i agilnosti i sportski specifične vežbe. Nakon ispunjenjea kriterijumima određenim baterijama testova za procenu spremnosti za povratak sportu sportista se postepeno vraća sportskim aktivnostima bez ograničenja. To se postiže postepenom progresijom od modifikovanog treninga (npr. samo bez kontakta), preko punog treninga (bez ograničenja) i ograničene participacije u takmičenju (broj minuta) do neograničenog učešća u takmičenju.

5. FAZA KONTINUIRANE PREVENCIJE POVREDA

Glavni cilj ove faze rehabilitacije je održavanje mišićne snage i dinamičke stabilnosti kolena, uz odgovarajući menadžment opterećenja.

Program prevencije povreda treba sprovoditi najmanje 2xnedeljno. Sa njim treba započeta u fazi postepenog povratka sportu i održavati ga i nakon što se pacijent u potpunosti vrati sportu. Efikasni programi prevencije postoje za različite sportove sa promenom pravca. Adekvatan menadžment opterećenja takođe je važan za smanjenje rizika od obnavljanja povrede i drugih delova tela (16).

FAKTORI KOJI ZAHTEVAJU ADAPTACIJU REHABLITACIONOG PROGRAMA

Postoje višestruke kombinacije povreda udruženih sa povredom LCA, koje mogu biti neoperativno ili operativno lečene korišćenjem različitih metoda (povrede meniskusa, kontuzije kosti, hondralni defekta, multiligamentarne povrede i dr.). Različite hirurške metode lečenja kompleksnih povreda zahtevaju adaptaciju rehabilitacionog protokola.

Izbor grafta takođe igra ulogu u postoperativnoj rehabilitaciji i specifično utiče na patologiju donornog mesta. Rekonstrukcija LCA sa autgraftom patelarne tetive povezana je sa bolom u predelu donornog mesta i slabošću kvadricepsa (17,18). Upravo zbog toga je stalni monitoring bola u predelu prednjeg kolena važan tokom izvođenja vežbi za jačanje kvadricepsa. Rekonstrukcije sa hamstrings graftom zahtevaju odlaganje jačanja hamstringsa sa većim opterećenjem tokom određenog vremena postoperativno (19) , ali ne postosi konsenzuns o optimalnom trajanju tog vremena. Postoji veoma malo dokaza o specifičnostima rehabilitacije kod pacijenata sa manje konvencionalnim tipovima LCA hirurgije (npr. rekonsturkcija sa autograftom tetive kvadricepsa, graftom peroneousa longusa, ili reparacija LCA sa unutrašnjom ortozom (*engl. internal brace*).

PROCENA SPRMENOSTI ZA POVRATAK SPORTU

Postepen povratak sporstkim aktivnostima integralni je deo rehabilitacionog procesa. Različiti sportovi, i specifičnosti pojedinih sportova zahtevaju različitu vrstu fizičke i psihičke spremnosti.

Bez obzira na vrstu sporta postoje tri osnovna pitanja na koje treba odgovoriti prilikom donošenja odluke o spremnosti povratka sportu

1. Da li je sportista fizički spreman da učestvuje u određenoj sportskoj aktivnosti?

2. Da li je sportista psihički spreman da učestvuje u određenoj sportskoj aktivnosti?

3. Da li je proteklo dovoljno vremena od povrede/nakon hirurškog lečenja za biološko zarastanje grafta?

1) Procena fizičke spremnosti za povratak sportskim aktivnostima

Baterija testova, koja obuhvata barem jedan test snage, jedan test skakanja i merenje kvaliteta pokreta potrebna je za određivanje momenta povratka sportu.

a) Povratak trčanju

Povratak trčanju je važna stepenica u rehabilitaciji LCA i ne savetuje se pre 12 posteoperativne nedelje (12). Za procenu sprmenosti za povratak trčanju savetuje se kombinacia vremenskih, kliničkih i funkcionalnih kriterijuma (12).

Kotsifaki i autori savetuju sledeće kriterijuma za povratak trčanju (pri čemu se misli na trčanje čiji su obim i intenzitet takvi da omogućavaju kardiovaskularnu adaptaciju):

- 95% obima pokreta fleksije
- koleno bez otoka i izliva
- indeks simetrije ekstremiteta >80% za snagu kvadricepsa
- indeks simetrije ekstermiteta >80% za ekscentrični impuls tokom skoka sa počučnjem (*engl. countermovement jump*)
- Bezbolni akva džoging ili trčanje na antigravitacionoj traci (Alter G)
- Bezboljno ponavljano skakanje na jednoj nozi (‚pogos') (12).

b) Povratak sportu

Ne postoji konsenzus za optimalni set kriterijuma koji je u vezi sa optimalnom procenom spremnosti za povratak sportu. Kotsifaki i autori savetuju ispunjenje minimum sledećih kriterijuma za početak treninga profesionalnog sportista sa klubom praćeno postepenim punim povratkom aktivnosti:

- koleno bez otoka i izliva
- pun obim pokreta
- stabilno koleno (pivot shift, Lachman, instrumentalizovana procena laksiteta)
- normalizovana subjektivna funkcija i psihološka spremnost procenjivanja korišćenjem mera ishoda procenjivanih od strane pacijenata (najčešće IKDC, ACL-RSI, Tampa skala za kineziofobiju)
- izokintički maksimalni moment sile za kvadriceps i hamstingse na 60°/s treba da pokaže 100% simetrije za povratak visoko zahvtevnim seortovima sa promenom pravca
- Indeks simetrije ekstremiteta >80% za ekscentrični i koncentrični impuls tokom skoka sa saskok-odskok sa različite visine (eng. drop jump – DJ) (*engl. drop jump*) >90% simetrije visine skoka

- Reaktvni indeks snage (visina/vreme) >1.3 za dve noge i 0.5 za jednu nogu.
- Biomehanika skakanja - normalizovanje apsolutnih i simetričnih vrednosti za momente, uglove i rad kod vertikalnih i horizontalnih skokova naročito u sagitalnoj i frontalnoj ravni u kuku, kolenu i skočnom zglobu
- Biomehanika trčanja—obnavljanje >90% simetrije vertikalne sile reakcije podloge (e*ng. Ground Reaction Force – GRF*) i biomehanike kolena tokom tokom faze oslonca hoda, trčanja velikom brzinm i promena pravca
- Kompletno sproveden sportski specifičan trening (12).

Uvođenje biomehaničkih sistema koja uključuju kinetičke i kinematičke sisteme za objektivno merenje različitih funkcija, kao što su skakanje, posturalna kontrola i hod, u svakodnevnu kliničku praksu u budućnosti omogućiće bolje praćenje funkcionalne progresije tokom oporavka i pomoći u peciznijem određivanju optimalnog vremena povratka sportu u budućnosti.

2) Procena psihološke spremnosti za povratak sportu

Psihološka spemnost za povratak sportu veoma je važna u proceni spremnosti za povratak sportu. (20,21). Iako se psihološki odgovori najčešće poboljšavaju sa rehabilitacijom, strah se može povećavati i biti prisutan kao dominantan problem kada nastupi veme za povratak sportu (20). Za procenu psihološke spremnosti za povratak sportu mogu se koristiti različite mere ishoda koje procenjuje sam pacijent, kao što je *kala prednje ukrštene veze za procenu spremnosti za povratak sportu* (*engl. anterior cruciate ligament return to sport after injury scale (ACL-RSI)*) (22) . Rutinska upotreba ove alatke može pomoći lekaru i pacijentu da prepozna važne barijere za povratak sportu, i odredi da li je potrebna dodatna terapija. Dodatna terapija može npr. da podrazumeva angažovanje sportskog psihologa. Različite strategije se mogu koristiti od strane pacijenta i bez stručne pomoći psihologa. Tu spadaju aktivno postavljanje ciljeva, relaksacione tehnike i dr. (21)

3) Procena biološkog zarastanja grafta

Tokom poslednjih decenija u kliničkoj praksi zastupljen je trend ranijeg povratka aktivnostima nakon rekonstrukcije LCA. Novija istraživanja pokazuju da važni procesi biološkog zarastanja i dalje traju u periodu kada se sportista tradicionalno vraća sportskim aktivnostima. Proces ligamentizacije slobodnih tetivnih graftova, koji se najčešće koriste za rekonstrukciju LCA nije precizno definisan, ali može trajati duže od 12 meseci nakon hirurškog lečenja (23). Povratak sportu ranije od 6 meseci nakon hirurškog lečenja povezan je za slabijim oporavkom hrskavice nakon trčanja, što moguće implicira da je rana ekspozicija aktivnostima sa velikim opterećenjm povezana sa razvojem posttraumatskog osteoartritisa kolena (24). Rani povratak sportovima sa promenom pravca takođe se

dovodi u vezu sa visokim rizikom od obnovljenih povreda kolena (25,26). Nije poznato da li je smanjen rizik obnovljenih povreda kolena kod kasnijeg povratka sportu nakon rekonstrukcije LCA posledica boljeg biološkog zarastanja ili bolje fizičke/psihološke spremnosti. Do 9 meseca nakon rekonstrukcije LCA odložen povratak sportu za jedan mesec povezan je sa smanjenjem stope ponovne povreda kolena za 51%. Zbog toga se savetuje da se povratak aktivnostima sa promenom pravca odloži za najmanje 9 meseci nakon ligamentoplastike LCA.

ZAKLJUČAK

Rehabilitacija nakon operacije LCA mora biti individualna i zasnovana na kriterijumima sa postepenim povratakom sportu i aktivnostima. Tri glavna faktora u proceni spremnosti za povratak sportu su fizička spremnost, psihička spremnost i biološko zarastanje. Sportiste koje se vraćaju sportovima sa promenom pravca mogu smanjiti rizik od budućih povreda ispunjavanjem vremenskih i funkcionalnih kriterijuma pre povratka sportu.

LITERATURA

1. Shelbourne K, Gray T. Anterior cruciate ligament reconstruction with autogenous patellar tendon graft followed by accelarated rehabilitation. A two-to nine-year follow up. Am J Sports Med 1997; 25(6):786-95.
2. Noyes F, Mangine R, Barber S, et al. Early knee motion after open and arthroscopic anterior cruciate ligament reconstruction. Am J Sports Med 1987;15(2):149-60.
3. Dubljanin-Raspopović E, Kadija M, Matanović D. [Basic principles of aggressive rehabilitation after anterior cruciate ligament reconstruction]. Srp Arh Celok Lek. 2005;133(11-12):528-31.
4. Dubljanin-Raspopović E, Bumbasirević M, Devecerski G, Matanović D. [The effects of functional knee bracing after anterior cruciate ligament reconstruction]. Med Pregl. 2009;62(9-10):483-7.
5. Dubljanin Raspopović, E (2004) Evaluacija intenzivnog rehabilitacionog protokola za artroskopski rekonstruisanu prednju ukrštenu vezu. Magistarski rad. Beograd: Medicinski fakultet, Univerzitet u Beogradu.
6. Dubljanin-Raspopović E, Matanović D, Kadija M. [Influence of proprioceptive training in the improvement of neuromuscular performance after ACL reconstruction]. Srp Arh Celok Lek. 2005 Sep-Oct;133(9-10):429-32.
7. Dubljanin-Raspopović E, Kadija M, Mirkov D, Bumbasirević M. [Importance of open and closed kinetic chain exercises after anterior cruciate ligament reconstruction]. Vojnosanit Pregl. 2011;68(2):170-4.

8. Filbay SR, Grindem H. Evidence-based recommendations for the management of anterior cruciate ligament (ACL) rupture. Best Pract Res Clin Rheumatol. 2019;33(1):33-47.
9. Eastlack ME, Axe MJ, Snyder-Mackler L. Laxity, instability, and functional outcome after ACL injury: copers versus noncopers. Med Sci Sports Exerc. 1999;31(2):210-5.
10. Eitzen I, Moksnes H, Snyder-Mackler L, Risberg MA. A progressive 5-week exercise therapy program leads to significant improvement in knee function early after anterior cruciate ligament injury. J Orthop Sports Phys Ther. 2010;40(11):705-21.
11. Fitzgerald GK, Axe MJ, Snyder-Mackler L. A decision-making scheme for returning patients to high-level activity with nonoperative treatment after anterior cruciate ligament rupture. Knee Surg Sports Traumatol Arthrosc. 2000;8(2):76-82.
12. Kotsifaki R, Korakakis V, King E, Barbosa O, Maree D, Pantouveris M, Bjerregaard A, Luomajoki J, Wilhelmsen J, Whiteley R. Aspetar clinical practice guideline on rehabilitation after anterior cruciate ligament reconstruction. Br J Sports Med. 2023;57(9):500-514.
13. Grindem H, Granan LP, Risberg MA, Engebretsen L, Snyder-Mackler L, Eitzen I. How does a combined preoperative and postoperative rehabilitation programme influence the outcome of ACL reconstruction 2 years after surgery? A comparison between patients in the Delaware-Oslo ACL Cohort and the Norwegian National Knee Ligament Registry. Br J Sports Med 2015;49(6):385–389.
14. van Melick N, van Cingel RE, Brooijmans F, Neeter C, van Tienen T, Hullegie W, Nijhuis-van der Sanden MW. Evidence-based clinical practice update: practice guidelines for anterior cruciate ligament rehabilitation based on a systematic review and multidisciplinary consensus. Br J Sports Med. 2016;50(24):1506-1515.
15. Kim KM, Croy T, Hertel J, Saliba S. Effects of neuromuscular electrical stimulation after anterior cruciate ligament reconstruction on quadriceps strength, function, and patient-oriented outcomes: a systematic review. J Orthop Sports Phys Ther. 2010;40(7):383-91.
16. Blanch P, Gabbett TJ. Has the athlete trained enough to return to play safely? The acute:chronic workload ratio permits clinicians to quantify a player's risk of subsequent injury. Br J Sports Med. 2016 Apr;50(8):471-5.
17. Keays SL, Bullock-Saxton JE, Keays AC, Newcombe PA, Bullock MI. A 6-year follow-up of the effect of graft site on strength, stability, range of motion, function, and joint degeneration after anterior cruciate ligament reconstruction: patellar tendon versus semitendinosus and Gracilis tendon graft. Am J Sports Med. 2007;35(5):729-39.

18. Pinczewski LA, Lyman J, Salmon LJ, Russell VJ, Roe J, Linklater J. A 10-year comparison of anterior cruciate ligament reconstructions with hamstring tendon and patellar tendon autograft: a controlled, prospective trial. Am J Sports Med. 2007;35(4):564-74.
19. Adams D, Logerstedt DS, Hunter-Giordano A, Axe MJ, Snyder-Mackler L. Current concepts for anterior cruciate ligament reconstruction: a criterion-based rehabilitation progression. J Orthop Sports Phys Ther. 2012;42(7):601-14.
20. Ardern CL, Taylor NF, Feller JA, Whitehead TS, Webster KE. Psychological responses matter in returning to preinjury level of sport after anterior cruciate ligament reconstruction surgery. *Am J Sports Med*. 2013;**41**(7):1549–1558.
21. Podlog L, Dimmock J, Miller J. A review of return to sport concerns following injury rehabilitation: practitioner strategies for enhancing recovery outcomes. Phys Ther Sport. 2011;12(1):36-42.
22. Claes S, Verdonk P, Forsyth R, Bellemans J. The "ligamentization" process in anterior cruciate ligament reconstruction: what happens to the human graft? A systematic review of the literature. Am J Sports Med. 2011;39(11):2476-83.
23. Webster KE, Feller JA, Lambros C. Development and preliminary validation of a scale to measure the psychological impact of returning to sport following anterior cruciate ligament reconstruction surgery. Phys Ther Sport. 2008;9(1):9-15.
24. Van Ginckel A, Verdonk P, Victor J, Witvrouw E. Cartilage status in relation to return to sports after anterior cruciate ligament reconstruction. Am J Sports Med. 2013;41(3):550-9.
25. Laboute E, Savalli L, Puig P, Trouve P, Sabot G, Monnier G, Dubroca B. Analysis of return to competition and repeat rupture for 298 anterior cruciate ligament reconstructions with patellar or hamstring tendon autograft in sportspeople. Ann Phys Rehabil Med.2010;53(10):598-614.
26. Grindem H, Snyder-Mackler L, Moksnes H, Engebretsen L, Risberg MA. Simple decision rules can reduce reinjury risk by 84% after ACL reconstruction: the Delaware-Oslo ACL cohort study. Br J Sports Med. 2016;50(13):804-8.

KLINIČKI KRITERIJUMI ZA PROGRESIJU REHABILITACIJE NAKON REKONSTRUKCIJE PREDNJE UKRŠTENE VEZE KOLENA

Vukosav Borko

Tretman povreda prednjeg ukrštenog ligamenta (LCA) je predmet brojnih naučnih radova poslednjih 50 godina. Među kontroverzama koje i dalje postoje u lečenju ovih povreda je i proces rehabilitacije. Rehabilitacija predstavlja važan element u operativnom lečenju rupture LCA i započinje odmah nakon povrede. U literaturi se može naći veliki broj različitih protokola zato što još uvek ne postoji saglasnost o standardnom protokolu. Neadekvatna rehabilitacija, uprkos dobrom operativnom rezultatu, može da ugrozi povratak sportskim aktivnosima, povezana je sa obnavljanjem povreda, povredama drugog kolena i ranim nastankom osteoartroze (1–3). Rehabilitacija treba da bude optimalno ogranizovana da bi omogućila uspešan povratak sportskim aktivnostima na nivo pre povrede. Veliki značaj u procesu rehabilitacije nakon operativnog lečenja LCA ima funkcionalni trening, odnosno ponovno uspostavljenje pravilnog izvođenja složenih pokreta. Disfunkcija pokreta predstavlja faktor rizika za primarnu i sekundranu povredu prednjeg ukrštenog ligamenta (4–6). Ruptura prednjeg ukrštenog ligamenta, pored mehaničke nestabilosti kolena, dovodi i do poremećaja neuromišićne kontrole, zbog oštećenja mehanoreceptora unutar ligamenta (7). Smatra se da povreda prednjeg ukršenog ligamenta uzrokuje poremećaj biomehanike povređene i nepovređene noge (8). Biomehaničke karakteristike pokreta su često narušene više godina nakon rekonstrukcije LCA čak i kod najjednostavnijih aktivnosti, kao što su hodanje i trčanje. Uspostavljanje normalne mehanike pokreta predstavlja jedan od prioriteta u rehabilitaciji i zahteva trening za operisanu, neoperisanu i obe noge (9).

Iako većina stručnjaka, koji se bave rehabilitacijom, razume važnost treninga biomehanike pokreta nakon rekonstrukcije LCA, u praksi često nije jasno kako sprovoditi ovaj trening, koje vežbe koristiti i kada ih započeti. Da bi se obezbedila struktura i jasnoća celog procesa rehabilitacije neophodan je protokol sa progresijom na osnovu preciznih kriterijuma. Dobar primer je početak trčanja, jedan od ključnih zadataka nakon rekonstrukcje prednjeg ukršenog ligamenta. Trčanje se obično preporučuje na osnovu vremenskog a ne na osnovu funkcionalnog krtierijuma, uglavnom oko 12. nedelje nakon operativnog zahvata (11). U pogledu zarastanja i sazrevanja grafta, što se često navodi kao razlog za preporuku, vreme proteklo od operacije nije važno (12, 13). Sposobnost izvođenja specifičnih aktivnosti, kao što je trčanje, nije povezano sa procesom zarastanja grafta, nego sa oporavkom odgovarajuće funkcionalne sposobnosti. U praksi se ova sposobnost retko proverava, te se neke aktivnosti implementiraju ranije nego što bi trebalo (14). Često se događa da tokom rehabilitacije pacijenti nisu

dobro osposobljeni za neke funkcionalne zadatke, što dovodi do prenaprezanja zgloba i većeg rizika od ponovne povrede ili pojave komplikacija tokom rehabilitacije. Stoga je potrebno definisati jasne i u praksi lako upotrebljive kriterijume za progresiju i praćenje pacijenata tokom procesa rehabilitacije (16).

Kontrola opterećenja

U smislu progresije rehabilitacije na osnovu kriterijuma važno je definisati stepen opterećenja koje telo trpi tokom određenih aktivnosti. Opterećanje se raspoređuje preko neuromišićnog sistema i apsobuje od strane ligamenata, tetiva i zglobova. Deficit snage zapravo znači nedovoljan kapacitet neuromišićnog sistema da ekscentrično apsorbuje sile tokom vežbi sa većim opterećenjem. Ovo se posebno odnosi na sposobnost zglobnog kompleksa (tetive, ligamenti, hrskavica) za pasivnu apsorpciju sila opterećenja (15). Obim opterećanja zavisi od kinematike i specifičnog obrtnog momenta koji se razvija u skočnom zglobu, kolenu i kuku, i u vezi je sa usvojenim modelom pokreta u ovim zglobovima. Narušen kvalitet pokreta dovodi do povećanja opterećenja zgloba kolena (dominantan obrazac) ili do smanjenog opterećenja zgloba (strategija izbegavanja kolena). Sile opterećenja grafta se značajno povećavaju pri narušenom mehanizmu pokreta kolena kako u frontalnoj tako i u transverzalnoj ravni, pri rotaciji femura ili tibije (16). Ključni zahtev u progresiji rehabilitacije je doziranje optimalnog opterećenja, koje **će** graft zaštiti od slabljenja a istovremeno omogućiti neuromuskularnu adaptaciju i remodeliranje grafta.

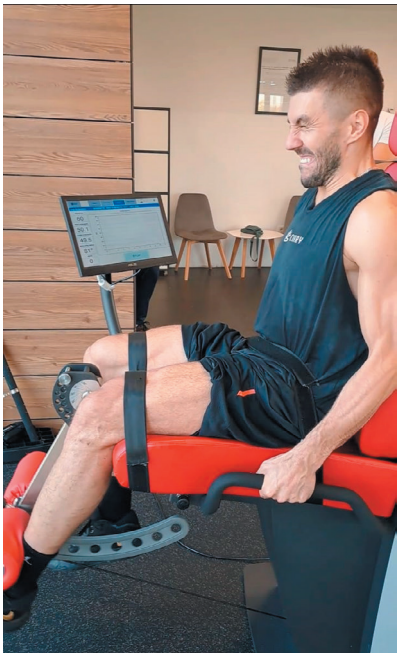

Slika 1. Testiranje snage kvadricepsa na izokinetičkom dinamometru

Važno je takođe smanjiti prekomerni stres patelo-femoralnog zgloba, s obzirom da veliki broj pacijenata tokom rehabilitacije nakon rekonstrukcije LCA razvija patelo-femoralni bolni sindrom (17). Tokom vežbi zatvorenog kinetičkog lanca, kao što su iskoraci i *leg press*, najveće opterećenje patelo-femoralnog zgloba se razvija pri terminalnoj fleksiji (18). Preporuka je da se funkcionalne vežbe sa većim opterećenjem u početku izvode u obimu fleksije 0–80^0.

Kontrola sportiste

Tokom procesa rehabilitacije potrebno je kontinuirano kontrolisati sportistu za vreme svakog treninga i pratiti sledeće parametre: reakciju na vežbe, kvalitet pokreta, razvoj snage i stanje muskulature nakon vežbi.

Bol i otok su jedan od kriterijuma za progresiju rehabilitacije, s obzirom da su povezani sa opterećenjem koje trpi koleno tokom vežbi. Progresija opterećenja se dozvoljava ukoliko nema povećanja bola (numerička skala – NRS) i izliva (*stroke* test), koji ukazuju na prenaprezanje kolena tokom prethodnih vežbi. U praksi, sportista može samostalno pratiti reakcije na vežbe merenjem obima kolena preko čašice neposredno nakon ustajanja iz kreveta i na kraju dana. Obim veći od 1 cm na kraju dana ukazuje na signifikatno povećanje izliva u kolenu (19). Isto tako povećanje bola za 1 poen u NRS (0–10) nakon vežbi, koje se ne povlači do kraja dana, smatra se minimalnom kliničkim značajnom promenom. Bol i otok su neželjene reakcije na vežbu i mogu ograničiti optimalnu adaptaciju na trening (20).



Slika 2. Test statičkog balansa na kontakt ploči

Više autora je ukazalo na važnost obnavljanja simetričnog pokreta i odgovarajućih strategija kretanja nakon rekonstrukcije LCA da bi se smanjio rizik od ponovne povrede i poboljšala funkcija. Za postizanje ovog cilja, neophodne su kontrole položaja ekstremiteta tokom obavljanja funkcionalnih zadataka. „Zlatni standard" za analizu pokreta su 3D kamere (5). Ovaj sistem je, iako veoma precizan, skup, zahteva puno vremena i nije praktičan za svakodnevnu kliničku praksu. U literaturi se mogu naći radovi brojnih autora koju su razvili kvalitetne metode za procenu položaja tela pri različitim funkcionalnim zadacima (21). Neophodan je adekvatan trening i monitorisanje sposobnosti pacijenta da kontroliše položaj tela u frontalnoj (karlica, donji ekstremiteti) i sagitalnoj ravni. Ukoliko ova kontrola nije dovoljno kvalitetna, zadatak u rehabiliaciji se mora uprostiti ili smanjiti opterećenje u radu.



Slika 3. Y Balans test, Test dinamičkog balansa i funkcionalne simetrije

Sposobnost izvođenja funkcionalnih zadataka zavisi od sposobnosti neuromišićnog sistema da proizvodi silu. Najveća prepreka u funkcionalnoj progresiji rehabilitacije je snaga ekstenzora kolena (22). Neadekvatna sanga kvadricepsa, pored ograničenja progresije, predisponira pojavu bolnog patelo-femoralnog sindroma. Neophodno je, odgovarajućim testovima, redovno kontrolisati snagu mišića vodeći računa o vremenu proteklom od operacije i mogućem opterećenju grafta. Procena snage se može uraditi izokinetičkim dinamomterima, (koncetrični, ekscentrični i izometrijeski testovi), ručnim dinamometrima ili uz pomoć *leg press* mašine sa 8 ili 10 RM (10). Mogu se koristiti i tenzo platforme za procenu izometrijske snage mišića u polučučnju, bilateralno i unilateralno (23). Rezultati testova se koriste za procenu mogućnosti uvođenja novih, zahtevnih i potencijano rizičnih vežbi u različitim fazama rehabilitacije.



Slika 4. Test izometrijske snage na kontaktnoj ploči

FUNKCIONALNE AKTIVNOSTI

Tokom celokupne rehabilitacije nakon rekonstrukcije LCA postoji više bazičnih funkcionalnih aktivnosti koje pacijent mora savladati. Ove aktivnosti se razvijaju u zavisnosti od opterećenja i motoričkih sposobnosti pacijenta i definišu progresiju u funkcionalnom oporavku nakon hirurške intervencije.

Hod

Prvi, bazični zadatak u rehabilitaciji nakon rekonstrukcije LCA je uspostavljanje normalne šeme hoda bez pomagala. Pacijenti su obično u mogućnosti da hodaju bez pomagala 4–6 nedelja nakon operacije (24). Loša šema hoda je povezana sa slabom muskulaturom, lošim funkcionalnim statusom, nezadovoljstvom pacijenta sa rezultatima operacije i postoperativnim komplikacijama uključujući i degenerativne promene na hrskavici kolena (25). Loša šema hoda se dalje pogoršava kada pacijent započne sa trčanjem. Uspostavljanje normalnog mehanizma hoda u ranom postoperativnom periodu je ključni prioritet u rehabilitaciji.

Klinički kriterijumi za početak hoda bez pomagala su: zadovoljavajući obim pokreta, dobra kontrola kontrakcije kvadricepsa, puna aktivna ekstenzija kolena uz kontrolu ekstenzije pri podizanju ispružene noge, kontrolisani izliv bez znakova za prenaprezanja zgloba (povećanje obima kolena za 1 cm i bola za 1 u NRS na kraju dana).

Čučanj

Neki pacijenti i godinu dana nakon rekonstrukcije LCA nisu u stanju da simetrično opterete noge u čučnju (26). Čučanj je bazična vežba, zahteva fleksiju i ekstenziju u tri zgloba uz kontrolu optimalnog položaja tela. Neophodan je za

trening snage služeći kao motorni šablon za druge zadatke, kao što su bilteralni doskoci, skokovi, pliometrija. Sposobnost izvođenja simetričnog čučnja u ranom postoperativnom periodu je veoma važan zadatak u rehabilitaciji. Cilj je čučanj do 90^0 uz manje od 20% asimetrije u opterećenju nogu. Zahtev u snazi je 50% telesne mase (TM) na „leg press" vežbi jednom nogom. U ranoj fazi rehabilitacije se može početi sa čučnjem na zidu sa progresijom u čučanj bez opterećenja, goblet čučanj, prednji, zadnji čučanj i čučanj sa opterećenjem iznad glave.

Čučanj na jednoj nozi

Čučanj na jednoj nozi je osnovni pokret za progresiju u vežbe koje zahtevaju ubrzanje, kočenje i doskok na jednu nogu što pretstavlja osnovni obrazac pokreta za sve sportske aktivnosti. Kako čučanj na jednoj nozi zahteva balans i kontrolu pune težine tela, preporuka za snagu je 80% TM na *leg press* mašini uz obim pokreta veći od 120^0. Progresija ka čučnju na jednoj nozi se može sprovoditi složenijim vežbama kao što je split čučanj, koji zahteva kontrolu karlice u frontalnoj ravni. Opterećenje prednje noge pri ovoj vežbi je oko 60% TM a zadnje oko 40% TM. Preporuke za dalju progresiju su zadnji iskorak, hodajući iskorak, penjanje na klupu.

Bilateralni doskok

Sila reakcije podloge pri bilateralnom doskoku je 1,5–2 puta TM u zavisnosti od visine skoka (27). Pre nego što se započne se treningom doskoka preporučuje se da sportista dostigne nivo snage koja mu omogućava da uradi jednu seriju od osam ponavljanja na *leg press* mašini sa opterećenjem 100% TM sa jednom nogom ili 150% TM sa dve noge. Progresija ovog treninga uključuje doskok sa kutije, doskok iz trčanja, doskok iz submaksimalnog skoka. Sve može da bude u vertikalnom, horizontalnom pravcu ili uz rotaciju. Da bi se smanjile reaktivne sile pri doskoku mogu se koristiti različite podloge, kao što je pesak, strunjača ili vežbe u bazenu.

Trčanje

Početak trčanja je zadatak sa možda najvećim prioritetom u rehabilitaciji nakon rekontstrukcije LCA. Uspešan povratak trčanju je prvi korak ka povratku sportiste na nivo sportske forme pre opercije. Uprkos važnosti trčanja, ponovno uvođenje u programe trčanja kod pacijenata nakon rekonstrukcije LCA skoro se isključivo fokusira na postepeno povećanje obima trčanja uz malo pažnje koja se pridaje normalizaciji biomehanike trčanja. Biomehanički deficiti tokom trčanja mogu se registrovati i godinu dana nakon rekonstrukcije LCA. (28) Manifestuju se kao obrasci nedovoljnog opterećenja kolena sa smanjenim maksimalnim uglom fleksije i smanjenim momentom ekstenzije pri osloncu uz redukovane kontaktne sile patelofemoralnog i tibiofemoralnog zgloba. Korekcija smanjenog

opterećenja kolena tokom trčanja je veoma složen zadatak. Korisne informacije, u vezi sa dužinom koraka i uglova bilateralno, mogu de dobiti analizom trčanja pri brzini od 8 km/h na traci za trčanje, bilo neposredno tokom treninga ili odloženo – nakon analize video snimka. Preporuka je da se prvo normalizuje šema trčanja na traci pri maloj brzini od 8 km/h pa zatim nastavi sa treningom na terenu uz progrsiju u vežbe doskoka i zaustavljanja.

Preporučuje se da sportista pre početaka trčanja na traci brzinom od 8 km/h ima fleksiju kolena više od 130^0, punu ekstenziju, bez izliva, vežba na leg pres mašini jednom nogom sa opterećenjem 125% TM ili je izometrijska snaga ekstenzora više od 70% LSI (*limb symmetry index*) i nema bolova pri „pogos" skokovima na jednoj nozi.

Skok u dubinu (drop jump)

Skok u dubinu, kao sredstvo pliometrijskog metoda treninga, neophodan je za razvoj eksplozivne snage donjih ekstremiteta i značajno utiče na poboljšanje ukupne snage i propriocepcije. Uobičajena reaktivna sila podloge tokom pliomerijskog treninga je 2–6 puta TM. (27) Sposobnost bilateralnog skoka u dubinu, posebno kontrola dinamičkog valgusa kolena, povezana je sa primarnom i sekundarnom povredom LCA (4). Ovo ukazuje na značaj obnavljanja optimalne tehnike skoka u dubinu pre uvođenja novih, složenijih aktivnosti.

Pre skokova u dubinu sa visine od 30 cm, potrebno je da sportista ima pun obim pokreta kolena i snagu ekstenzora više od 80% LSI ili 125% TM na *leg press* mašini jednom nogom odnosno 200% TM sa obe noge.

Unilateralni skok u dubinu

Neophodan je zadovoljavajući kvalitet pokreta skoka u dubinu uz optimalnu amortizaciju pre progresije u skokove sa okretom i promene pravca. S obzirom na ekscentričnu prirodu ove aktivnosti, potencijalno je rizična za prenapreznje kolena, te je potrebno pažljivo planiranje treninga i monitorisanje sportiste.

Zahtev za snagu ekstenzora kolena je 80% LSI mereno izokinetičkim ili ručnim dinamometrom ili 150% TM u čučnju na jednoj nozi (meri se izometrijska snaga na tenzo platformi).



Slika 5. CJM

Promena pravca

Promene pravca kretanja, posebno bočne promene ili *side-step cutting*, identifikovane su kao ključni mehanizam povreda LCA bez kontakta (29). Opterećenja pri abdukciji kolena pri promeni pravca su pet puta veća kod elitnih rukometaša nego opterećenja pri abdukciji kolena u vertikalnim skokovima (30). S obzirom na ovakve sile opterećenja preporučuje se početak treninga sa jednostavnim pokretima i kratkim promenama uglova kako bi se kontrolisalo prenaprezanje kolena. Pored toga, učenje tehnike sa sporim promenama pravca (npr. dva pokreta, sa kratkom pauzom između pokreta) može omogućiti sigurno uvođenje i trening.

Pre prelaska na sportski specifičan trening neophodna je optimalna kontrola u promeni pravca pod uglom od 90°, pun obim pokreta bez bola i otoka tokom i nakon opterećenja, snaga ekstenzora kolena više od 80% LSI mereno izokinetičkim ili ručnim dinamometrom, snaga aduktora i abduktora 90% LSI, drop jump na jednoj nozi i CMJ 75% LSI.

Specifični sportski trening

Sportska specifična rehabilitacija na terenu igra ključnu ulogu u procesu oporavka sportiste nakon rekonstrukcije LCA i povratka na nivo sportske aktivnosti pre povrede. U praksi se ovoj fazi rehabitacije često ne posvećuje dovoljno

pažnje. Trening neuromuskularne kontrole u sportskim specifičnim pokretima i tokom treninga sportske tehnike pomaže sportisti da se pripremi za bezbedno učestvovanje u punim sportskim aktivnostima. Da bi se to postiglo, mora se kreirati progresivni program specifičnih sportskih pokreta, koji podržava prenos obrazaca pokreta u sportske specifične scenarije. To uključuje postepenu progresiju ka zahtevnijim zadacima pri većim brzinama, ka multidirekcionim vežbama pri velikim brzinama, a zatim ka sportskim specifičnim treningom sa složenim vizuelno-motornim zahtevima. Povrede LCA se obično javljaju tokom sportskih aktivnosti, koje uključuju složene stimulanse i spoljašnji fokus pažnje. Važno je preći sa svesno kontrolisanih i unapred planiranih pokreta na haotičnu i reaktivnu prirodu zahteva pokreta u sportskim aktivnostima. Ova, završna faza rehabilitacije podrazumeva postepeno izlaganje novostečenih obrazaca pokreta sportskim specifičnim situacijama sa sve većom složenošću, uz korišćenje spoljašnjih stimulansa kako bi se podržao prenos i primena motoričkih veština u sportskom okruženju.



Slika 6. Drop jump

Uspostavljanje jasnih kriterijuma za progresiju kroz različite faze rehabilitcije omogućava strukturu pristupa celokupnom procesu i daje autonomiju i motivaciju pacijentu u oporavku nakon rekonstrukcije LCA. Mnogi aspekti funkcije se obično ne normalizuju u prvoj godini nakon rekonstrukcije LCA, te je potrebna veća pažnja za postizanje optimalnog i simetričnog kvaliteta pokreta.

LITERATURA

1. Culvenor AG, Patterson BE, Guermazi A, Morris HG, Whitehead TS, Crossleyet KM. Accelerated return to sport after anterior cruciate ligament reconstruction and early knee osteoarthritis features at 1 year: an exploratory study. PM R. 2018;10(4):349-56.
2. Lie MM, Risberg MA, Storheim K. What's the rate of knee osteoarthritis 10 years after anterior cruciate ligament injury? An updated systematic review. Br J Sports Med. 2019;53(18):1162-7.
3. Wiggins AJ, Granhi RK, Schneider DK, Stanfield D, Webster KE, Myer GD. Risk of secondary injury in younger athletes after anterior cruciate ligament reconstruction: a systematic review and meta-analysis. Am J Sports Med. 2016;44(7):1861-76.
4. Hewett T, Myer G, Ford K, Heidt RS Jr, Colosimo AJ, McLean SG, et al. Biomechanical measures of neuromuscular control and valgus loading of the knee predict anterior cruciate ligament injury risk in female athletes: a prospective study. Am J Sports Med. 2005;33(4):492-501.
5. Paterno MV, Schmitt LC, Ford KR, Rauh MJ, Myer GD, Huang B, et al. Biomechanical measures during landing and postural stability predict second anterior cruciate ligament after anterior cruciate ligament reconstruction and return to sport. Am J Sports Med. 2010;38(10):1968-78.
6. Paterno MV, Rauh MJ, Schmitt LC, Ford KR, Hewett TE. Incidence of second ACL injuries 2 years after primary ACL reconstruction and return to sport. Am J Sports Med. 2014;42(7):1567-73.
7. Dhillon MS, Kamal B, Sharad P. Differences among mechanoreceptors in healthy anterior cruciate ligaments and their clinical importance. Muscles Ligaments Tendons J. 2012;2(1):38-43.
8. Goerger BM, Marshall SW, Beutler AI. Anterior cruciate ligament injury alters preinjury lower extremity biomechanics in the injured and uninjured leg: the JUMP-ACL study. Br J Sports Med. 2015;49(3):188-95.
9. Dingenen B, Gokeler A. Optimization of the return to-sport paradigm after anterior cruciate ligament reconstruction: a critical step back to move forward. Sports Med. 2017;47(8):1487-500.
10. Herrington L, Myer G, Horsley I. Task-based rehabilitation protocol for elite athletes following anterior cruciate ligament reconstruction: a clinical commentary. Phys Ther Sport. 2013;14(4):188-98.
11. Rambaud AJM, Ardern CL, Thoreux P, Regnaux JP, Edouard P. Criteria for return to running after anterior cruciate ligament reconstruction: a scoping review. Br J Sports Med. 2018;52(22):1437-44.
12. Claes S, Verdonk P, Forsyth R, Bellemans J. The "ligamentization" process in anterior cruciate ligament reconstruction: what happens to the human graft? A systematic review of the literature. Am J Sports Med. 2011;39(11):2476-83.

13. Woo S, Abramowitch S, Kilger R, Liang R. Biomechanics of knee ligaments: injury, healing and repair. J Biomech. 2006;39(1):1-20.
14. Hewett TE, Ford KR, Hoogenboom BJ, Myer GD. Understanding and preventing acl injuries: current biomechanical and epidemiologic considerations - update 2010. N Am J Sports Phys Ther. 2010;5(4):234-51.
15. Mokhtarzadeh H, Ng A, Teow CH, Oetomo D, Malekipour F, Lee PVS. Restrained tibial rotation may prevent ACL injury during landing at different flexion angles. Knee. 2015;22(1):24-9.
16. Culvenor AG, Collins NJ, Vicenzino B, Cook JL, Whitehead TS, Morris HG, et al. Predictors and effects of patellofemoral pain following hamstring-tendon ACL reconstruction. J Sci Med Sport. 2016;19(7):518-23.
17. Culvenor AG, Øiestad BE, Holm I, Gunderson RB, Crossley KM, Risberg MA. Anterior knee pain following anterior cruciate ligament reconstruction does not increase the risk of patellofemoral osteoarthritis at 15- and 20-year follow-ups. Osteoarthritis Cartilage. 2017;25(1):30-3.
18. Jakobsen TL, Christensen M, Christensen SS, Olsen M, Bandholm T. Reliability of knee joint range of motion and circumference measurements after total knee arthroplasty: does tester experience matter? Physiother Res Int. 2010;15(3):126-34.
19. Myer G, Brent J, Ford K, Hewett T. A pilot study to determine the effect of trunk and hip focused neuromuscular training on hip and knee isokinetic strength. Br J Sports Med. 2008;42(7):614-9.
20. Chmielewski T. Asymmetrical lower extremity loading after ACL reconstruction: more than meets the eye. J Orthop Sports Phys Ther. 2011;41(6):374-6.
21. Palmieri-Smith RM, Lepley LK. Quadriceps strength asymmetry after anterior cruciate ligament reconstruction alters knee joint biomechanics and functional performance at time of return to activity. Am J Sports Med. 2015;43(7):1662-9.
22. Nuzzo J, McBride J, Cormie P, McCauley G. Relationship between countermovement jump performance and multijoint isometric and dynamic tests of strength. J Strength Cond Res. 2008;22(3):669-707.
23. Della Villa S, Boldrini L, Ricci M, Danelon F, Snyder-Mackler L, Nanni G, et al. Clinical outcomes and return-to-sports participation of 50 soccer players after anterior cruciate ligament reconstruction through a sport-specific rehabilitation protocol. Sports Health. 2012;4(1):17-24.
24. Decker M, Torry M, Noonan T, Sterett W, Steadman J. Gait retraining after anterior cruciate ligament reconstruction. Arch Phys Med Rehabil. 2004;85(5):848-56.

25. Neitzel J, Kernozek T, Davies G. Loading response following anterior cruciate ligament reconstruction during the parallel squat exercise. Clin Biomech (Bristol, Avon). 2002;17(7):551-4.
26. Cleather D, Goodwin J, Bull A. Hip and knee joint loading during vertical jumping and push jerking. Clin Biomech (Bristol, Avon). 2013;28(1):98-103.
27. Knurr K, Kliethermes S, Stiffler-Joachim M, Cobian D, Baer G, Heiderscheit B. Running biomechanics before injury and 1 year after anterior cruciate ligament reconstruction in division I collegiate athletes. Am J Sports Med. 2021;49(10):2607-14.
28. *Johnston JT, Mandelbaum BR, Schub D, Rodeo SA, Matava MJ, Silvers-Granelli HJ, et al. Video analysis of anterior cruciate ligament tears in professional american football athletes. Am J Sports Med. 2018;46(4):862-8.*
29. Kristianslund E, Krosshaug T. Comparison of drop jumps and sport-specific sidestep cutting: implications for anterior cruciate ligament injury risk screening. Am J Sports Med. 2013;41(3):684-8.

REHABILITACIONI TRETMAN NAKON OPERACIJE PREDNJE UKRŠTENE VEZE KOLENA SA IZOKINETIČKIM I IZOTONIČKIM VEŽBANJEM

Nikolić Siniša, Dimitrijević Vanja, Obradović Borislav

Izokinetičko merenje (ili testiranja) omogućava dobijanje detaljnih, pouzdanih i objektivnih podataka o funkcijama zglobova i pravlj**e**nje individualnog programa rehabilitacije. Hipotrofija četvorglavog mišića buta nastaje naglo nakon povrede prednjeg ukrštenog ligamenta i izražena je i u ranom postoperativnom periodu nakon rekonstrukcije prednjeg ukrštenog ligamenta kolena. Period od prva tri meseca posle operacije je kritičan zbog same fiziologije zarastanja kalema te se nalazi deficit snage mišića zadnje lože natkolenica povređene noge. Neposredno nakon operacije prednjeg ukrštenog ligamenta kolena dolazi do hipotrofije četvoroglavog mišića natkolenice za 30% koja se zadržava i do šestog meseca nakon operacije (1).



Slika 1. Pacijent izvodi testiranje.

Izokinetička dijagnostika predstavlja tehnološki napredan postupak za evaluaciju relevantnih parametara mišića. Izokinetički uređaj omogućava testi-

ranoj osobi razvijanje maksimalne sile tokom celog obima pokreta uz prilagođavanje otpora na bol ili zamor, zbog čega se prilikom merenja ne može pojaviti preopterećenje mišića ili zglobnih struktura. Aparat za izokinetičku dijagnostiku omogućava testiranje osobe u dinamičkim ali izuzetno sigurnim uslovima rada (Slika 1). Izokinetička dijagnostika se koristi u kineziterapiji u svrhu evaluacije inicijalnog stanja, evaluacije trenutnih efekata sprovednog modaliteta rada i evalucije dugoročnih efekata kineziterapijskog programa vežbanja. Osim toga, kada je reč o prevencji sportskih povreda, upotreba izokinetičkog aparata omogućava evaluaciju uspešnosti preventivnih procesa kondicione pripreme, kao i longitudinalno praćenje i ispitivanje zajedničkih krakteristika određene grupe sportista. Ovo je izuzetno važno za pravovremeno otkrivanje mišićnih disbalansa karakterističnih za neke sportiste koji su nastali kao posledica dugogodišnjeg bavljenja datim aktivnostima. Takvi podaci su veoma korisni za planiranje i programiranje preventivnih programa vežbanja specifičnih grupa sportista i osoba na rehabilitaciji, ali se takođe mogu uzeti u obzir prilikom odlučivanja o povratku sportista ili sportskih rekreativaca redovnom treningu i takmičenjima nakon završetka rehabilitacionog tretmana. Izokinetički dinamometar predstavlja aparaturu koja u toku svog rada aktivno učestvuje u izvođenju pokreta ispitivane osobe. Aparatura se sastoji od tri glavna dela: sedišta (stolica), glave dinamometra i kompjuterske jedinice za prijem i obradu podataka. Sedište je tako dizajnirano da omogućava fiksiranje ispitanika trakama, čime se omogućava izolovanje mišićne akcije samo odgovarajuće grupe agonista i antagonista pojedinih zglobova. Razvojem kompjuterske tehnologije, omogućen je i razvoj savremenih medicinskih uređaja koji su osposobljeni za obradu velikog broja ulaznih informacija, koje se uz pomoć specijalizovanih softvera prerađuju i pružaju informacije značajnih za dijagnostiku i terapiju pacijenata. Izokinetički aparat omogućava testiranoj osobi razvijanje maksimalne sile tokom celog obima pokreta uz prilagođavanje otpora na bol ili zamor, zbog čega se prilikom merenja ne može pojaviti preopterećenje mišića ili zglobnih struktura. Ovo je pogotovo važno za fizioterapiju u okviru sportske medicine ili kineziterapiju kod funkcionalne rehabilitacije sportskih povreda, jer takav sistem testiranja omogućava merenje povređenog sportiste bez rizika preopterećenja ili ponovnog povređivanja. Glavna zamerka izokinetičkom testiranju je to što se merenje odvija u uslovima otvorenog kinetičkog lanca, dok su realne sportske situacije najčešće takve da se naizmjenično smenjuju momenti otvorenog i zatvorenog kinetičkog lanca. Taj problem je moguće rešiti upotrebom specijalnih nastavaka koji omogućuju testiranje u uslovima zatvorenog kinetičkog lanca.

Najveći problem nakon povrede i rekonstrukcije prednjeg ukrštenog ligamenta je rezidualna slabost četvorglavog mišića buta. Eitzen i sar. (2) su izvršili izokinetičko testiranje pre rekonstrukcije prednjeg ukrštenog ligamenta i izvestili da ako pacijent ima 20% deficita snage četvorglavog mišića buta rezidualni deficit ostaje i do dve godine posle operacije. Ovo naglašava važnost prehabilitacije za pacijente sa povredama prednjeg ukrštenog ligamenta i korišćenje izokinetičkog testiranja za identifikaciju deficita koji postoje kod dinamičkih mišić-

nih performansi, kako bi se smanjio deficit ekstenzora kolena prilikom inicijalnog merenja.

Giles i sar. (3) su ispitivali uticaj atrofije četvoroglavog mišića buta (*m. quadriceps femoris*) na bol sa prednje strane kolena i u tri studije koje su merile obim natkolenice nisu pronašle atrofiju na ekstremitetima kod kojih je postojao bol sa prednje strane kolena. Merenjem na osnovu debljine mišića, poprečnog preseka i zapremine uz pomoć kompjuterizovane tomografije i magnetene rezonace viđena je statistički značajna razlika i atrofija mišića ispitanika sa bolom u kolenu u odnosu na kontralateralni, asimptomatski ekstremitet, kao i u odnosu na kontrolnu grupu zdravih ispitanika (3). Poređenjem atrofije spoljašnje i unutrašnje glave četvorglavog mišića buta kod ispitanika sa bolom u prednjoj strani kolena utvrđena je statistički značajna razlika u atrofiji između zdrave i bolesne noge, ali ne i između ova dva mišića na istom ekstremitetu. Na osnovu ovoga možemo zaključiti da je atrofija četvoroglavog mišića buta kod pacijenata sa patelofemoralnim bolom prisutna kada su merenja vršena na osnovu kompjuterizovane tomografije i magnetne rezonace, dok sa druge strane kada su ispitivanja vršena klasičnim merenjem obima mišića nije prisutna razlika. Nije bilo dovoljno podataka da bi se zaključilo da li je veća atrofija unutrašnje ili spoljašnje glave četvoroglavog mišića buta. Podjednako jačanje svih delova četvorglavog mišića buta je značajno u programu rehabilitacije pacijenata sa patelofemoralnim bolom uzimajući u obzir da su ovaj bol i ova atrofija gotovo uvek prisutni kod pacijenata nakon rekonstrukcije prednjeg ukrštenog ligamenta. Li (*Lee*) i saradnici (4) su analizirali efekat intenzivnog protokola rehabilitacije u trajanju od dvanaest sedmica i izokinetičkim merenjem utvrdili da nije došlo do statistički značajnog poboljšanja jačine četvorglavog mišića buta tri meseca nakon operacije kod pacijenata iz ispitivanog uzorka. Dugotrajna insuficijencija ekstenzora kolena je česta nakon rekonstrukcije prednjeg ukrštenog ligamenta. Krišnan (*Krishnan*) i sar. (5) su ispitivali snagu četvoroglavog mišića buta 2–15 godina poslije rekonstrukcije prednjeg ukrštenog ligamenta i utvrdili da je hronična slabost četvoroglavog mišića buta u ovom uzorku prvenstveno bila povezana sa perifernim promenama u samom mišiću, a ne sa nivoima voljne kontrakcije ili aktivnosti antagonističkog mišića (zadnje lože buta).

Nakon rekonstrukcije prednjeg ukrštenog ligamenta česta pojava je slabljenje mišića zadnje lože natkolenice upravo zbog samog izbora kalema. Pacijenti kod kojih je sprovoden izokinetički rehabilitacioni protokol imali su značajno bolje vrednosti obrtnog momenta sile hamstringsa, na ugaonoj brzini od 60°/s nakon tri i šest sedmica rehabilitacije, od pacijenata koji su rehabilitovani klasičnim protokolom rehabilitacije (1). Primenom hamstring kalema za rekonstrukciju prednjeg ukrštenog ligamenta nalazi se smanjenje deficita obrtnog momenta sile zadnje lože natkolenice operisanog kolena u odnosu na neoperisano a snaga zadnje lože oslabi za 17% do 30% (1, 6).

Deficiti snage, disbalans natkolenih mišića i inhibicija ekstenzora kolena redovni su posle hirurške rekonstrukcije prednjeg ukrštenog ligamenata, čak i

nakon povratka pacijenta u sport. Tri meseca posle rekonstrukcije prednjeg ukrštenog ligamenta, obim pasivnog pokreta u potpunosti obnovljen, pomenuto zaostajanje ekstenzije bi moglo biti pripisano slabosti ekstenzora kolena (*m. quadriceps*). Izmene u performansama mišića mogu biti neurološkog i mehaničkog porekla. Nedostatak proprioceptivne aktivnosti koja nastaje usled rupture ligamenta može da izmeni neurološku kontrolu mišića. Međutim, pacijenti sa rekonstruisanim prednjim ukrštenim ligamantom tokom vremena ponovo mogu imati isti status hoda kao i pre povrede, pa bi se slabost prednje lože natkolenice mogla dovesti u korelaciju sa hodom i vremenom proteklim od operacije.

Poređeni su rezultati rehabilitacije pacijenata na dva načina – izokinetičkim i izotoničkim jačanjem natkolenih mišića tri meseca nakon rekonstrukcije prednjeg ukrštenog ligamenta. Učinci izokinetičkog i izotoničkog vežbanja na rezultate rehabilitacije pacijenata tri meseca nakon hirurške rekonstrukcije prednjeg ukrštenog ligamenta analiziran je kod 180 ispitanika i podeljen u dva subuzorka u odnosu na vrstu rehabilitacionog tretmana koji je provođen. Pre početka rehabilitacionog tretmana urađen je inicijalni izokinetički test pri ugaonoj brzini od 60°/s kod svih ispitanika. Nakon tri i šest sedmica rehabilitacionog tretmana rađeni su kontrolni testovi istim načinom i prateći iste parametre kao i na inicijalnom testu (Slika 2. i 3). Dobijeni su značajno bolji rezultati izokinetičkih testova u ispitivanoj izokinetičkoj grupi u odnosu na ispitivanu izotoničku grupu. Razlika između ispitivanih grupa je bila značajnija na finalnom merenju nakon šest sedmica rehabilitacionog tretmana u odnosu na kontrolno merenje nakon tri sedmice tretmana. Na osnovu dobijenih rezultata istraživanja zaključeno je da je izokinetičko vežbanje (Slika 4) delotvornije po pitanju rehabilitacije natkolenih mišića nakon rekonstrukcije prednjeg ukrštenog ligamenta (1).

Evidentno je da je na kraju rehabilitacionog tretmana u izokinetičkoj grupi bio značajno dominantniji oporavak četvorglavog mišića buta, odnosno izokinetički parametar maksimalni obrtni moment sile ekstenzora operisane noge je imao mnogo značajnije uvećanje nego u izotoničkoj grupi. Tek nakon šest sedmica tretmana došlo je do potpune dominacije izokinetičkog vežbanja, odnosno trebalo je više od tri sedmice da bi došlo do hipertrofije četvorglavog mišića buta. Mata (*Matta*) i saradnici (7) su potvrdili efikasnost četrnaestosedmične primene izokinetičkog vežbanja u odnosu na konvencionalno, sa ciljem postizanja selektivne hipertrofije ekstenzora kolena. Pre i nakon intervencije izmeren je maksimalni obrtni moment sile ekstenzora kolena primenom izokinetičkog dinamometra, a debljina četvorglavog mišića buta merena je ultrazvučnom dijagnostikom. Rezultati su pokazali neujednačene promene debljine između mišića koji čine četvorglavi mišić buta. U konvencionalnoj grupi vidljivo je značajno veće zadebljanje *m. rectus femoris* – a u odnosu na sve ostale delove četvorglavog mišića buta (14%). Za izokinetičku grupu, porast debljine (11%) bio je značajno veći u odnosu samo na *m. vastus intermedius*. Iako se debljina mišića nije povećala za sve sastavne delove četvorglavog mišića buta, relativna adaptacija *m. rectus femoris* ukazuje na to da je došlo do selektivne hipertrofije koja pogoduje ovom načinu vežbanja (izokinetičkom) primenjenom na natkolenicu(1). Istraži-

vanja potvrđuju dominantnost izokinetičkog protokola vežbanja u odnosu na izotonički, šest sedmica rehabilitacionog tretmana ipak mnogo povoljniji za oporavak mišićne funkcije ekstenzora kolena nakon rekonstrukcije prednjeg ukrštenog ligamenta.

Druga, vrlo srodna studija (8) imala je za cilj da utvrdi arhitektonske promene jedne od glava četvoroglavog mišića (*m. rectus femoris*) na karakterističnim mestima duž natkolenice nakon dva različita programa treninga (izokinetički i izotonički) u trajanju od četrnaest sedmica. Površina preseka *m. rectus femoris*, debljina i ugao zida na dva specifična mesta natkolenice (30% i 50% dužine) snimljeni su pre i nakon četrnaestosedmičnog vežbanja ekstenzora kolena. Dok je konvencionalni trening rezultirao znatnim priraštajem na površini poprečnog preseka, izokinetički trening izazvao je značajno povećanje samo na udaljenom mjestu. Maksimalni obrtni moment sile ekstenzora kolena se povećao u obe grupe, nezavisno od načina treninga. Načini treninga rezultirali su sličnim promenama na arhitekturi *m. rectus femoris*, dok je njihova veličina zavisila od mesta natkolenice gde je vršeno merenje(1). Czamara i sar. (13) su dokazali dominaciju izokinetičkog vežbanja koje je sprovođeno u okviru rehabilitacionog tretmana, a rezultat je bilo statistički značajno poboljšanje vrednosti obrtnog momenta sile ekstenzora pri ugaonoj brzini od 60°/sec. Takođe, postoje studije koje ističu važnost izveštavanja o performansama četvorglavog mišića buta tokom pojedinih uglova fleksije tokom čitavog obima pokreta kolena, identifikujući moguće nepravilnosti ili asimetrije mišićnih performansi (9, 10).

Nakon rekonstrukcije prednjeg ukrštenog ligamenta česta pojava je slabljenje mišića zadnje lože natkolenice upravo zbog samog izbora kalema. Istraživanje je pokazalo da su pacijenti iz izokinetičke grupe koji su sprovodili rehabilitaciju primenom izokinetičkog rehabilitacionog protokola imali značajno bolje vrednosti obrtnog momenta sile fleksora kolena na ugaonoj brzini od 60°/s nakon tri i šest sedmica rehabilitacije od pacijenata koji su rehabilitovani klasičnim protokolom rehabilitacije. Jedan od mogućih razloga je da se izokinetičkim vežbanjem brže i efikasnije postiže jačina zadnje lože natkolenice(1, 14). Ujedno, na ovom nivou vidimo i najveći uticaj promene izokinetičkih parametara na krajnji ishod restauracije obrtnog momenta zadnje lože natkolenice nakon rekonstrukcije prednjeg ukrštenog ligamenta (11, 12), odnosno najveći pomak se detektuje upravo na ovom izokinetičkom parametru.

Odnos prednje i zadnje lože natkolenice, kako pojednostavljeno zovemo indeks ili odnos snage ekstenzora i fleksora kolena veoma je bitan u evaluaciji stanja pacijenta nakon rekonstrukcije prednjeg ukrštenog ligamenta. Deficiti mišićne snage četvorglavog mišića buta i zadnje lože natkolenice su česti nakon povrede i rekonstrukcije prednjeg ukrštenog ligamenta. Slabost mišića bilo koje od navedenih mišićnih grupa dovodi do dinamičke nestabilnosti, koja može biti izražena u toj meri da poveća rizik za nove povrede. Ovo je razlog zbog koga je kod pacijenata nakon ligamentoplastike prednjeg ukrštenog ligamenta odnos mišićne snage četvorglavog mišića buta i zadnje lože natkolenice bitan dijagno-

stički indikator funkcije operisanog kolena. Jedan od uzroka povrede prednjeg ukrštenog ligamenta bi mogao biti prevelik obrtni moment sile četvorglavog mišića buta u odnosu na dvoglavi mišić buta (*m. biceps femoris*) koji uzrokuje preveliku silu istezanja prednjeg ukrštenog ligamenta, do koga dolazi usled nedovoljne fleksije koljena, odnosno dominacije prednje lože natkolenice u odnosu na zadnju, kao i uticaja sile podloge. Mišići prednje i zadnje lože natkolenice deluju antagonističkim silama (suprotnog smera) na tibiju i tako ostvaruju značajnu ulogu u stabilizaciji zgloba kolena. Mišići zadnje lože natkolenice su agonisti prednjeg ukrštenog ligamenta i imaju zaštitnu (protektivnu) ulogu za prednji ukršteni ligament pri amplitudi 15–30° fleksije, koja i predstavlja najčešću poziciju za njegovu povredu. Kontrakcija i uzajamni odnosi kontrakcije i dekontrakcije agonista i antagonista natkolenih mišića, tj. fleksora (zadnja loža) i ekstenzora (prednja loža) kolena je od izuzetnog značaja za dinamičku stabilizaciju kolenog zgloba. Jedan od segmenata dinamičke asimetrije je asimetrija u snazi pojedinog ekstremiteta i zove se unilateralna asimetrija pri kojoj se procenjuju odnosi u snazi između mišića agonista i antagonista (1). Izokinetički tretman posle rekonstrukcije prednjeg ukštenog ligamenta doprinosi najvećoj promeni odnosa prednje i zadnje lože natkolenice (Tabela 1). Izokinetičko vežbanje daje znatno bolje rezultate po pitanju postizanja normativne vrednosti odnosa prosečnog obrtnog momenta sile agonista i antagonista operisane noge, u odnosu na izotoničko – klasično vežbanje. Šest sedmica izokinetičkog treninga, tri meseca nakon rekonstrukcije prednjeg ukrštenog ligamenta daju, značajno bolje utiču na uspostavljanje normalnog odnosa prednje i zadnje lože natkolenice u odnosu na klasično – izotoničko vežbanje (1, 14).

LITERATURA

1. Nikolić S. Rehabilitacioni tretman nakon operacije prednjeg ukrštenog ligamenta sa izokinetičkim i izotoničkim vježbanjem [dissertation]. Novi Sad: Univerzitet u Novom Sadu, Fakultet sporta i fizičkog vaspitanja; 2023.
2. Eitzen I, Holm I, Risberg MA. Preoperative quadriceps strength is a significant predictor of knee function two years after anterior cruciate ligament reconstruction. Br J Sports Med. 2009;43(5):371-6.
3. Giles LS, Webster KE, McClelland JA, Cook J. Does quadriceps atrophy exist in individuals with patellofemoral pain? A systematic literature review with meta-analysis. J Orthop Sports Phys Ther. 2013;43(11):766-76.
4. Lee JC, Kim JY, Park GD. Effect of 12 weeks of accelerated rehabilitation exercise on muscle function of patients with ACL reconstruction of the knee joint. J Phys Ther Sci. 2013;25(12):1595-9.
5. Krishnan C, Williams GN. Factors explaining chronic knee extensor strength deficits after ACL reconstruction. J Orthop Res. 2011 May;29(5):633-40.

6. Lee OS, Lee YS. Changes in hamstring strength after anterior cruciate ligament reconstruction with hamstring autograft and posterior cruciate ligament reconstruction with tibialis allograft. Knee Surg Relat Res. 2020;32(1):27.
7. Matta TT, Nascimento FX, Trajano GS, Simão R, Willardson JM, Oliveira LF. Selective hypertrophy of the quadriceps musculature after 14 weeks of isokinetic and conventional resistance training. Clin Physiol Funct Imaging. 2017;37(2):137-42.
8. Matta TT, Nascimento FX, Fernandes IA, Oliveira LF. Heterogeneity of rectus femoris muscle architectural adaptations after two different 14-week resistance training programmes. Clin Physiol Funct Imaging. 2015;35(3):210-5.
9. Eitzen I, Eitzen TJ, Holm I, Snyder-Mackler L, Risberg MA. Anterior cruciate ligament-deficient potential copers and noncopers reveal different isokinetic quadriceps strength profiles in the early stage after injury. Am J Sports Med. 2010;38(3):586-93.
10. Nikolić S, Pavlović R, Radulović N, Gerdijan N. Clinical outcomes of torque deficit reduction in knee extensors and flexors after anterior cruciate ligament reconstruction. Isagoge – Journal of Humanities and Social Sciences. 2021;1(8):42-63.
11. Dragičević-Cvjetković D, Palija S, Nikolić S. Izokinetičke vježbe u medicinskoj i sportskoj rehabilitaciji nakon hirurških zahvata na koljenu. In: 23th kongres fizikalne i rehabilitacione medicine Srbije sa međunarodnim učešćem: Nove perspektive u razvoju fizikalne i rehabilitacione medicine; 2023 Sep 21-24; Zlatibor, R Srbija; 2023. p. 347.
12. Rašković B, Dimitrijević V, Viduka D, Milankov V, Ninković S, Lakićević N, et al. Isokinetic hamstrings-to-quadriceps peak torque ratio in combat sports: a systematic review and meta-analysis. Sport Mont. 2023;21(2):129-37.
13. Czamara A, Tomaszewski W, Bober T, Lubarski B. The effect of physiotherapy on knee joint extensor and flexor muscle strength after anterior cruciate ligament reconstruction using hamstring tendon. Med Sci Monit. 2011;17(1):CR35-41.
14. Nikolić S, Obradović B, Dimitrijević V, Rašković B, Dragičević-Cvjetković D. Isokinetic quadriceps physiotherapy after knee surgery: a retrospective study. Front Rehabil Sci. 2024;5:1336847.

POVRATAK SPORTSKIM AKTIVNOSTIMA NAKON REKONSTRUKCIJE PREDNJE UKRŠTENE VEZE KOLENA

Vukosav Nikola, Milinkov Milan, Stanković Milan

Kidanje prednjeg ukrštenog ligamenta (LCA), sa incidencijom od 68,6 na 100.000 ljudi godišnje, predstavlja učestalu ortopedsku povredu i značajan problem u savremenom sportu (1). Najčešće se javlja prilikom skijanja (33%), zatim u fudbalu (20%) i saobraćajnim nesrećama (20%), dok u svim ostalim sportovima incidencija iznosi 14% (2). Češće se javlja u mlađem uzrastu, kod osoba ženskog pola, i kod osoba koje se bave profesionalnim sportom (3).

Ove povrede su često onesposobljavajuće i bolne. Rezultuju dugom pauzom, obično zahtevaju hirurško lečenjhe i povezane su sa ranim nastankom degenerativnih promena kolena bez obzira na način lečenja. (4, 6) Standardna strategija u lečenju ovih povreda jeste rekonstrukcija prednjeg ukrštenog ligamenta, s obzirom da je cilj većine pacijenata povratak sportskim aktivnostima (5). Nakon rekonstrukcije prednjeg ukrštenog ligamenta, oko 80% pacijenata se vrati nekom obliku sportskih aktivnosti, ali svega 65% se vrati na nivo pre povrede (5).

Sam povratak sportskim aktivnostima nakon operativne rekonstrukcije prednjeg ukrštenog ligamenta, uslovljen je brojnim faktorima od kojih su najznačajniji: (7)

1. Hirurška tehnika – adekvatna pozicija koštanih tunela, odabir i kvalitet kalema, čvrsta fiksacija;

2. Rehabilitacija – pravovremena i kvalitetna postoperativna rehabilitacija je od ogromnog značaja za povratak sportskim aktivnostima, ali se ne sme zanemariti ni značaj preoperativne faze rehabilitacije (8);

3. Kontrolisano opterećenje – neadekvatno opterećenje kolena, pored toga što može da se javi kod suvišno agresivne rehabilitacije, javlja se i prilikom zadesne traume što može dovesti do elongacije vlakana neoligamenta ili ponovnog kidanja kalema;

4. Biološki faktori – u zavisnosti od vrste kalema i tehnike fiksacije postoje vremenski okviri u sklopu kojih se dešavaju biološke promene u smislu zarastanja neoligamenta, ligamentizacije i sl.;

5. Psihosocijalni status pacijenta – čitav proces od povrede do povratka sportskim aktivnostima predstavlja bitan problem kako za pacijenta tako i za porodicu, s obzirom da je čitav proces dug i mukotrpan, a da profesionalnim sportistima ekonomski status zavisi od krajnjeg ishoda lečenja.

Prema navodima iz klasične literature, povratak sportskim aktivnostima je u najvećoj meri uslovljen adekvatnom hirurškom tehnikom. Nakon uspešne

operacije pacijenti u 75–90% slučajeva prijavljuju dobre ili odlične rezultate. Prosečno do 15% zahteva revizionu hirurgiju, od čega je do 70% uzrokovano tehničkom greškom intraoperativno (7). Međutim, poslednjih godina se sve više ispituje uticaj drugih faktora na loš postoperativni rezultat. Novi radovi pokazuju da je loša hirurška tehnika uzrok svega 24% neuspeha, dok je vodeći uzrok neadekvatno postoperativno opterećenje kolena (32%) kako u sklopu loše rehabilitacije, tako i u sklopu traumatske povrede kolena. Ostali uzroci su biološke prirode (8%) ili kombinacija navedenih (9).

Na klinici za ortopedsku hirurgiju i traumatologiju u Novom Sadu, sprovedeno je istraživanje koje je obuhvatilo 795 pacijenata da se utvrdi koliko se njih posle rekonstrukcije prednjeg ukrštenog ligamenta vrati na nivo sportske aktivnosti od pre povrede i koliko im vremena treba da postignu punu takmičarsku aktivnost, odnosno završe oporavak (10). Rezultati pokazuju da je nivo sportske aktivnosti u odnosu na pre povređivanja uspelo da dostigne 69% ispitanih pacijenata među profesionalnim sportistima, dok se manje od 10% više nije bavilo sportom. (Grafikon 1). Među rekreativnim sportistima je procenat uspešnosti nešto manji, ali tu ne treba zanemariti ni ulogu motivisanosti pacijenta da sprovedu proces oporavka na adekvatan način do kraja.

Grafikon 1: Intenzitet treninga različitih nivoa sportista pre i posle operacije

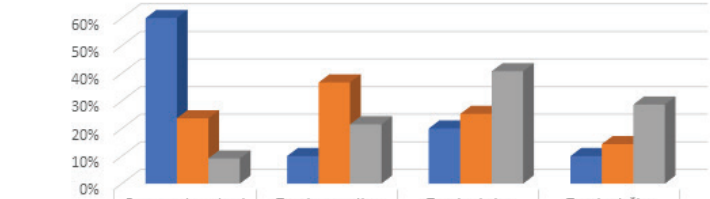

	Prestao da se bavi sportom	Trenira manjim intenzitetom nego pre	Trenira istim intenzitetom kao pre	Trenira jačim intenzitetom nego pre
Nesportisti	60%	10%	20%	10%
Rekreativci	23,71%	36,69%	25,28%	14,32%
Profesionalci	9,12%	21,50%	40,72%	28,66%

Prema istraživanju sprovedenom u Australiji (11), gde je obuhvaćeno 7.556 pacijenata kroz 69 radova, dobijen je podatak da se 65% pacijenata vratilo na isti nivo sportske aktivnosti, dok se njih 19% nije uopšte vratilo. Primećuje se da je broj onih koji se nisu vratili u sport isti kao u našem istraživanju, dok u dostizanju nivoa od pre povrede postoje razlike. Uzroke te razlike bi trebalo tražiti u odgovornosti rekreativaca i nesportista pre svega, budući da procenat profesionalaca koji se vrate na isti ili jači nivo u našem istraživanju iznosi skoro 69%. Na kvalitet rehabilitacije u velikoj meri utiču psihološki faktori i pridržavanje programa rehabilitacije. Pacijenti koji se ne bave profesionalnim sportom, u našoj

zemlji, neretko se nađu u situaciji da nemaju dovoljno vremena ili sredstava da priušte adekvatnu rehabilitaciju.

U istraživanju (12) sprovedenom unutar američke Nacionalne košarkaške asocijace (*National Basketball Association* – NBA), rezultati pokazuju da je 78% košarkaša uspelo da se vrati na najviši nivo. Razlozi zbog kojih određeni broj pacijenata ima lošije rezultate su brojni. Pored faktora koje smo ispitivali u našem istraživanju važno je napomenuti da postoje i lični razlozi. Oni se mogu tražiti u motivu za nastavak bavljenjem sportskim aktivnostima i već pomenutim finansijskim aspektima. Time se može objasniti postojanje razlike između grupe rekreativnih i profesionalnih sportista, ali i razlike između profesionalnih sportista sa ovih prostora u odnosu na NBA košarkaše.

Kej i sar. (13) su analizirali 20 studija sa ukupno 1.156 rekonstruisanih prednjih ukrštenih ligamenata u grupi adolescenata. Rezultati njihovog istraživanja su pokazali da se veoma visok procenat adolescenata vrati sportu generalno, čak 92%, dok se 78,6% vrati na nivo od pre povrede ili viši. Međutim, rezultati su pokazali i veoma visok nivo kidanja kalema ili kontralateralne povrede prednjeg ukrštenog ligamenata. Motivacija bi mogla predstavljati ključni faktor kod adolescenata, budući da oni tek treba da se ostvare na sportskom planu. Ponovljeno kidanje i kidanje kontralateralnog ligamenta bi moglo biti posledica fizioloških i anatomskih karakteristika među decom. Njihov koštani razvoj još uvek nije završen, imaju manji poprečni presek ligamenta, i manju međukondilarnu jamu što dokazano predstavlja rizik od rupture. Takođe, mehanizmi neuromuskularne kontrole u njihovom uzrastu još uvek nisu dovoljno razvijeni.

Kruč i sar. (14) su, u svojoj studiji koja je obuhvatala profesionalne i amaterske fudbalere u Nemačkoj, ustanovili izuzetno visoke procente povratka u sport, čak 97% profesionalnih fudbalera se vratilo najmanje na nivo od pre povrede, dok je to pošlo za rukom 89% amaterskih fudbalera. Međutim, daljim praćenjem se ispostavilo da njihov performans masovno opada nakon tri godine posle rekonstrukcije prednjeg ukrštenog ligamenta kolena. Već godinu dana nakon povratka trećina ispitanika je izgubila na performansu, dok je nakon dve godine taj broj porastao na polovinu. Izuzetno visoki procenti povratka u sport se dosta razlikuju od naše i brojnih drugih studija sprovedenih širom sveta, ali treba uzeti u obzir da naša i druge studije nisu kontinuirano pratile pacijente i analizirale njihove performanse godinama, već su pacijenti ispitani nakon dužeg vremenskog intervala od operacije. Stoga se može očekivati da među ispitanicima postoji određeni procenat onih koji su tokom vremena doživeli pad u nivou treninga. U prilog tome ide i velika studija prikaza koju su izvodili Ardern i saradnici (15) koja je objedinila 48 studija sa ukpuno 5.770 pacijenata. Oni su dokazali statistički značajnu razliku u nivou sportske aktivnosti u odnosu na pre operativne rekonstrukcije prednejg ukršenog ligamenta kod pacijenata praćenih manje od dve godine u odnosu na one praćene više od dve godine. Bitan faktor ovakvih rezultata može da predstavlja i činjenica da trenutni kalemovi još uvek ne mogu da u potpunosti imitiraju građu i funkciju prirodnog ligamenta pa nisu retke ni ob-

novljene povrede. Brojna istraživanja se danas sprovode u cilju poboljšanja kvaliteta kalema. Jedno od tih su sproveli Milankov i saradnici (16) pri čemu su drastično povećali poprečni presek kalema od tetive čašice. Pored same operacije, rade se istraživanja i na polju rehabilitacije sa ciljem smanjenja rizika od ponovljenih ruptura i kontralateralnih povreda. Sve više se potencira uticaj posebnih programa preventivnih treninga. Niland i saradnici (17) su u svom istraživanju predstavili statistički značajne razlike u broju ponovljenih i kontralateralnih ruptura kod onih pacijenata koji su se podvrgli preventivnim treninzima, u odnosu na one koji nisu.

Grafikon 2: Povratak punim takmičarskim aktivnostima u odnosu na nivo sporta

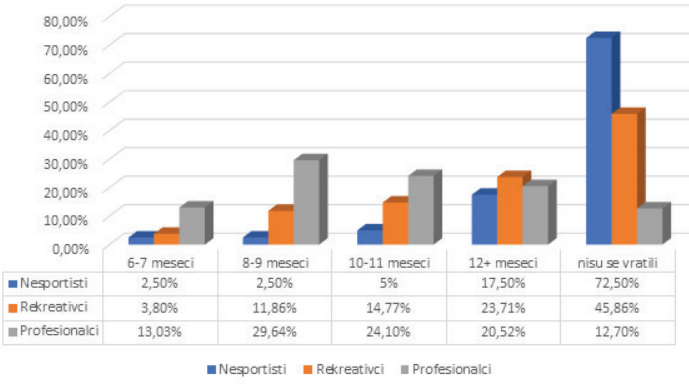

	6-7 meseci	8-9 meseci	10-11 meseci	12+ meseci	nisu se vratili
Nesportisti	2,50%	2,50%	5%	17,50%	72,50%
Rekreativci	3,80%	11,86%	14,77%	23,71%	45,86%
Profesionalci	13,03%	29,64%	24,10%	20,52%	12,70%

Od profesionalnih sportista, najviše pacijenata je punu takmičarsku aktivnost dostiglo nakon 8-9 meseci, njih trećina, dok je unutar 12 meseci to postiglo dve trećine. Kod rekreativaca se najveći broj vraćao punim sportskim aktivnostima nakon godinu dana i duže. (Grafikon 2). Šah i saradnici (18) ispitujući brzinu povratka u američkoj Nacionalnoj fudbalskoj ligi (NFL) odredili su prosečno vreme od 10,8 meseci za najveći broj operisanih (njih 63%). Ne postoji jedinstven stav o tome koliko bi rehabilitacija trebalo da traje. Povratak na teren, ne može se planirati na osnovu čistih brojki, već na osnovu funkcionalnih, motoričkih i psiholoških testiranja. Stoga razloge u različitom vremenu povratka ne treba tražiti u protokolima. Preoperativna fizička sprema i rana rehabilitacija mogli bi da odigraju značajnu ulogu u brzini oporavka. Eraslan i sar.(19) su ukazali na značaj deficita u obimu pokreta nakon četiri nedelje posle operacije na dalji oporavak, pre svega kroz nepovoljan uticaj na oporavak koncentrične i ekscentrične snage kvadricepsa. Nije retka situacija da rekreativci olako shvate početnu fazu rehabilitacije i samim tim ne uspeju da uspostave odgovarajući obim pokreta tokom prvih mesec dana. Ne treba zanemariti ni činjenicu da se profesionalci brže podvrgavaju operaciji u odnosu na rekreativce. Odlaganje operacije, uz korelaciju sa nedostatkom fizikalnog tretmana, može da dovede do rane osteartroze što u velikoj meri utiče na dalji oporavak. Nedovoljno razvijeni mehaniz-

mi neuromuskularne kontrole u poređenju sa profesionalnim sportistima, isto predstavljaju jedan od faktora koji utiče na povratak.

Nestabilnost kolena ne pravi direktnu razliku između profesionalaca i rekreativaca, a bitan je parametar prilikom odluke o povratku punim takmičarskim aktivnostima. Prema podacima iz novije literature smatra se da je kalem nakon godinu dana od operacije duplo čvršći, s obzirom na vreme potrebno da se odigra proces ligamentizacije, i da bi o tome trebalo voditi računa prilikom povratka sportskim aktivnostima.

Sam proces povratka sportskim aktivnostima nakon rekonstrukcije LCA predstavlja kompleksan multidisciplinarni korak u lečenju ovih pacijenata. Na osnovu svega prikazanog može se zaključiti da ne postoji jasan konsenzus o tome kada je idealno vreme za povratak punim takmičarskim aktivnostima, niti su rezultati isti u različitim grupama. Odluku o tome treba da donosi lekar specijalista koji vodi proces rehabilitacije nakon što pacijent zadovolji sve kriterijume koji su potrebni kako bi se mogućnost komplikacija svela na minimum, a faktori koji utiču na ovaj proces su brojni i razlikuju se kod svakog pacijenta pojedinačno. Zbog toga se povratak na teren ne može planirati na osnovu čistih brojki i mehanički prema protokolu, već je potrebno sagledati kompletnu sliku od momenta nastanka povrede pa čak i ranije, i odluku doneti na osnovu brojnih funkcionalnih, motoričkih i psiholoških testiranja.

LITERATURA

1. Sanders TL, Maradit Kremers H, Bryan AJ, Larson DR, Dahm DL, Levy BA, Stuart MJ, Krych AJ. Incidence of anterior cruciate ligament tears and reconstruction: a 21-year population-based study. Am J Sports Med. 2016;44(6):1502-7.
2. Lešić A, Bumbaširević M, Malobabić S, Miličević M, Ivančević N, Slavković N. Klinička anatomija prednjeg ukrštenog ligamenta – značaj za hiruršku rekonstrukciju. Acta Chir Iugosl. 2005;52(2):29-34.
3. Faude O, Junge A, Kindermann W, and Dvorak J. Risk factors for injuries in elite female soccer players. Br J Sports Med. 2006;40(9):785-90.
4. Hewett TE, Di Stasi SL, Myer GD. Current concepts for injury prevention in athletes after anterior cruciate ligament reconstruction. Am J Sports Med. 2013;41(1):216-24.
5. Andrade R, Pereira R, van Cingel R, Staal JB, Espregueira-Mendes J. How should clinicians rehabilitate patients after ACL reconstruction? A systematic review of clinical practice guidelines (CPGs) with a focus on quality appraisal (AGREE II). Br J Sports Med. 2020;54(9):512-9.

6. Harhaji V, Ninković S, Milojević Z, Till V, Ristić V, Harhaji S, et al. Komparativna analiza položaja kalema u butnoj kosti posle rekonstrukcije prednjeg ukrštenog ligamenta kolena tehnikom kroz prednje-unutrašnji portal i tehnikom kroz golenjaču. Acta Chir Iugosl. 2013;60(2):81-5.
7. Samitier G, Marcano AI, Alentorn-Geli E, Cugat R, Farmer KW, Moser MW. Failure of anterior cruciate ligament reconstruction. Arch Bone Jt Surg. 2015;3(4):220-40.
8. Shelbourne KD, Wilckens JH, Mollabashy A, DeCarlo M. Arthrofibrosis in acute anterior cruciate ligament reconstruction. The effect of timing of reconstruction and rehabilitation. Am J Sports Med. 1991;19(4):332-6.
9. Wright RW, Huston LJ, Spindler KP, Dunn WR, Haas AK, Allen CR, et al. Descriptive epidemiology of the Multicenter ACL Revision Study (MARS) cohort. Am J Sports Med. 2010;38(10):1979-86.
10. Vukosav N. Povratak sportskim aktivnostima nakon rekonstrukcije prednjeg ukrštenog ligamenta [diplomski rad]. Novi Sad: Univerzitet u Novom Sadu, Medicinski fakultet; 2018.
11. Ardern CL, Taylor NF, Feller JA, Webster KE. Fifty-five per cent return to competitive sport following anterior cruciate ligament reconstruction surgery: an updated systematic review and meta-analysis including aspects of physical functioning and contextual factors. Br J Sports Med. 2014;48(21):1543-52.
12. Busfield BT, Kharrazi FD, Starkey C, Lombardo SJ, Seegmiller J. Performance outcomes of anterior cruciate ligament reconstruction in the National Basketball Association. Arthroscopy. 2009;25(08):825-30.
13. Kay J, Memon M, Marx RG, Peterson D, Simunovic N, Ayeni OR. Over 90 % of children and adolescents return to sport after anterior cruciate ligament reconstruction: a systematic review and meta-analysis. Knee Surg Sports Traumatol Arthrosc. 2018;26(4):1019-36.
14. Krutsch W, Zellner J, Achenbach L, Pfeifer C, Nerlich M, Grechenig S, et al. Kreuzbandverletzungen im Deutschen fußball – return to same level? Sports Orthop Traumatol. 2017;33(2):175.
15. Ardern CL, Webster KE, Taylor NF, Feller JA. Return to sport following anterior cruciate ligament reconstruction surgery: a systematic review and meta-analysis of the state of play. Br J Sports Med. 2011;45(7):596-606.
16. Milankov M, Obradović M, Vranješ M, Budinski Z. Tehnika obrade kost-ligament čašice-kost kalema za povećanje površine poprečnog preseka kalema kod rekonstrukcije prednjeg ukrštenog ligamenta kolena. Med Pregl. 2015;68(11-12):371-5.
17. Nyland J, Greene J, Carter S, Givens J, Caborn D, Nyland J, et al. Return to sports bridge program improves outcomes, decreases ipsilateral knee reinjury and contralateral knee injury rates post-ACL reconstruction. Knee Surg Sports Traumatol Arthrosc. 2020;28(11):3676-85.

18. Shah VM, Andrews JR, Fleisig GS, McMichael CS, Lemak LJ. Return to play after anterior cruciate ligament reconstruction in National Football League athletes. Am J Sports Med. 2010;38(11):2233-9.
19. Eraslan L, Harput G, Yildiz TI, Ulusoy B, Demirci S, Bayrakci Tunay V. Knee Extension deficit negatively affects return to sport criteria after ACL reconstruction. Knee Surg Sports Traumatol Arthrosc. 2018;26(1):235-6.

KVALITET ŽIVOTA POSLE REKONSTRUKCIJE PREDNJE UKRŠTENE VEZE KOLENA

Subašić Stojan, Radovanović Mila, Matijević Radmila

„Kvalitet života se definiše kao percepcija pojedinca o sopstvenom položaju u životu u kontekstu kulture i sistema vrednosti u kojima živi, kao i prema svojim ciljevima, očekivanjima, standardima i interesovanjima. To je široki koncept koji čine fizičko zdravlje pojedinaca, psihološki status, materijalna nezavisnost, socijalni odnosi i njihovi odnosi prema značajnim karakteristikama spoljašnje sredine“ (Svetska zdravstena organizacija – SZO) (1). Merenje kvaliteta života treba da pokrije svaku objektivnu i subjektivnu komponentu koja je bitna za ispitivanu populaciju. S obzirom da se QoL (*Quality of Life*) ne može određivati direktno, bio je neophodan razvoj instrumenata koji omogućavaju njihovo indirektno određivanje tj. numeričko izražavanje pojedinih domena, što naknadno omogućava statističku analizu i standardizaciju (2).

U poslednjih pet godina se udvostručio broj godišnje registrovanih slučajeva i broj izvršenih rekonstrukcija prednjeg ukrštenog ligamenta kolena (3). Imajući u vidu da se neoperativnim lečenjem ovih povreda ne postižu zadovoljavajući rezultati, adekvatan izbor lečenja je hirurški, naročito kod mladih ljudi, aktivnih sportista i rekreativaca (3). Cilj rekonstrukcije prednjeg ukrštenog ligamenta je povratiti stabilnost kolena, povećati kvalitet života, održati obim pokreta i samim tim onemogućiti buduće promene hrskavičavih površina i meniskusa, kao i zaštititi koleno od novih povreda. Resocijalizacija i povratak poslu i sportskim aktivnostima na nivo pre povrede u što kraćem vremenu, kao i činjenica da se najčešće radi o mlađoj populaciji čine ovakva ispitivanja društveno opravdanim. Postoji veliki broj radova koji se odnose na kvalitet života kod pacijenata sa hroničnim oboljenjima (4, 5), ali kod nas je jako malo radova (6, 7) vezanih za ocenu kvaliteta života posle rekonstrukcije prednjeg ukrštenog ligamenta kolena, a takve studije mogle bi pružiti korisne informacije ukoliko se uzme u obzir da je incidencija povređivanja u porastu poslednjih godina, kao i da pogađa mlađu populaciju.

Uloženi su veliki napori kako bi se razvili merni instrumenti kojima bi se mogla vršiti pouzdana procena kvaliteta života. Takve merne skale osmišljene su da ocene opseg u kojem je osoba zadovoljna pojedinim aspektima življenja, poput fizičkog funkcionisanja, sprovođenja aktivnosti svakodnevnog života, socijalnih relacija, mentalnog stanja itd. Merenje kvaliteta života u vezi sa zdravljem vrši se zdravstvenim upitnicima, koji treba da imaju svoje određene karakteristike. Specifični upitnici za oboljenje usmereni su na tačno određeno oboljenje i njegovo lečenje odnosno odgovarajuću „dubinu“, tj. osetljivost za specifično oboljenje. Formirani su sa ciljem da, na zadovoljavajući način, mere promene u kvalitetu života u toku određenog perioda, a kao posledica neke medicinske inter-

vencije. Upitnici o povredama prednjeg ukrštenog ligamenta i kvalitetu života su napravljeni, a oni uključuju ACL-QOL (*Anterior Cruciate Ligament Quality of Life*) i KOOS (*Knee Osteoarthritis Outcome Score*) (8, 9). ACL-QOL je upitnik dizajniran da proceni uticaj povrede prednjeg ukrštenog ligamenta kolena na kvalitet života pacijenta koji su bili podvrgnuti hirurškom ili nehirurškom lečenju. Često se koristi kao deo sveobuhvatne procene koja uključuje fizički pregled, studije imidžinga i druge mere ishoda. KOOS upitnik je multidimenzionalni alat za merenje kvaliteta života. Svrha ovog upitnika je da se utvrdi mišljenje ispitanika o problemima u vezi sa povredom kolena, tokom kraćeg ili dužeg vremena praćenja (od jedne nedelje do nekoliko desetina godina) (10). Upitnik je pre svega namenjen mladim i osobama srednje životne dobi koji su razvili posttraumatski osteoartritis, kao i za osobe koje su imale povrede kolenog zgloba koje mogu da dovedu do pojave osteoartritisa (10). Pre svega ocenjuje se stepen poteškoća koje su doživeli tokom prethodne nedelje. Pacijenti u okviru ovog upitnika ocenjuju stepen fizičkog funkcionisanja na osnovu dnevnih aktivnosti. Prednost korišće-nja KOOS instrumenta je ta što ovaj upitnik ima detaljniji pristup delu *Sport i re-kreacija*, kao i delu *Kvalitet života u vezi sa kolenom*, i ima veći odziv u odnosu na druge generičke instrumente. Korišćenje Upitnika o kvalitetu života daje objek-tivnu sliku godinu dana posle operacije i pacijenti izražavaju svoje mišljenje i procenu rezultata lečenja, odnosno kvaliteta života (6). U celini, to je od interesa za analizu u vezi sa kvalitetom života posle rekonstrukcije prednjeg ukrštenog li-gamenta kolena, kako bi se uporedio sa rezultatima zdrave populacije. Evaluacija nakon rekonstrukcije prednjeg ukrštenog ligamenta uključuje kliničku procenu upitnika o funkciji kolena onako kako navodi pacijent.

Od 1. januara 2012. godine na Klinici za ortopedsku hirurgiju i traumatologiju Kliničkog centra Vojvodine u Novom Sadu, uveden je registar koji je omogućio rad na kvalitetu života posle rekonstrukcije prednjeg ukrštenog ligamenta kolena. Rezultati ovakvih istraživanja predstavljaju putokaz za dalje usavršavanje i unapređenje kvaliteta života posle povrede prednjeg ukrštenog ligamenta kolena. Registar pomaže proceni faktora koji dovode do povrede ligamenata, analizi svih parametara i izvlačenju zaključaka (6). Osnovni razlozi za rekonstrukciju prednjeg ukrštenog ligamenta kolena su vraćanje mogućnosti za bavljenje sportom bez ograničenja, kao i svakodnevnim aktivnostima, ali i sprečavanje ranog nastanka kasnih sekvela ove povrede u smislu sekundarnih degenerativnih promena (11). Povrede ostalih struktura kolena udružene sa povredama prednjeg ukrštenog ligamenta su poseban problem koji se reflektuje pre svega na nastanak ozbiljnih posledica, na prvom mestu degenerativnih promena, kakav je osteoartritis (OA). Od trenutka inicijalne povrede ACL-a, buduće zdravlje i funkcija kolena su duboko pogođeni. Otprilike polovina pacijenata sa povređenim ACL, razvije znake osteoartritisa (OA) u roku 5–15 godina nakon početne povrede, a barem deo ovog povišenog rizika od OA može biti rezultat traume od same početne povrede (12). Sama povreda ACL može dovesti do razvoja OA kolena bez obzira da li je pacijent podvrgnut rekonstrukciji ACL ili konzervativnom lečenju. Nedavno je objavljeno da postoji 57% incidencije OA kolena 14 go-

dina nakon rekonstrukcije ACL, u poređenju sa 18% incidencije OA kolena u kontralateralnom kolenu (13). Prevalencija OA kolena nakon izolovane povrede ACL-a prijavljena je do 13% (12). Kada je povezana sa povredama meniskusa, ova stopa se povećava od 21 do 48% slučajeva (12). Studija Hagina i saradnika (14) otkrila je veću incidenciju povrede medijalnog meniskusa i lateralnog meniskusa kod pacijenata koji su bili podvrgnuti operaciji više od osam nedelja od povrede. Ovo je verovatno zato što medijalni meniskus deluje kao sekundarni stabilizator za prednju translaciju u stanjima sa nedostatkom ACL-a, pa je stoga skloniji povredama. U našem radu (6), koje je obuhvatilo 307 ispitanika, 187 njih je imalo pokidan samo prednji ukršteni ligament dok je ostatak od 120 ispitanika imao udruženu povredu meniskusa, bilo unutrašnjeg ili spoljašnjeg. Studija Ristića i saradnika (15) obuhvatila je 496 pacijenata sa pokidanim prednjim ukrštenim ligamentom, gde je 309 pacijenata (62,3%) imalo samo kidanje prednjeg ukrštenog ligamenta kolena, dok je preostali broj od 187 pacijenata (37,7%) imalo i udruženu povredu meniskusa (bilo spoljašnjeg ili unutrašnjeg).

Istražvanje Kvestada (*Øiestad*) i saradnika je obuhvatilo 210 pacijenata 10–15 godina posle rekonstrukcije ACL-a, gde su uporedili rendgenske snimke kolena sa rezultatima KOOS upitnika. Grupa je otkrila da pacijenti sa bilo kojom radiografskom slikom OA kolena imaju značajno pojačane simptome u poređenju sa onima bez radiografske slike OA (16). U našem radu (6) prilikom analize KOOS upitnika, značajne razlike uočene su u pogledu intenziteta bola, uobičajenih aktivnosti, sportskih aktivnosti i svešću o kvalitetu života, gde bolje rezultate postiže grupa A – pokidan samo prednji ukršteni ligament, u odnosu na grupu B – udružena povreda meniskusa. Prilikom poređenja u odno-su na pol ispitanika, značajne razike su uočene u pogledu svesti o kvalitetu živo-ta, gde ženske osobe pokazuju znatno veću svest o kvalitetu života u odnosu na muškarce (tabele 2 i 3). Na isti način je izvršeno istraživanje Ristića i saradnika (15) u ocenjivanju kvaliteta života pri primeni KOOS upitnika kod obostranog kidanja prednjeg ukrštenog ligamenta kolena. Alden (*Ahldén*) i saradnici (17) u svojoj studiji navode da pacijenti koji su imali prateće povrede, kao što je oštećenje meniskusa, imali su približno isti kvalitet života kao i oni sa pokidanim prednjim ukrštenim ligamentom, dok je nakon pet godina ista studija pokazala značajnu razliku između ove dve grupe u supskali u vezi sa sportom i rekreacijom. Njihov ukupan uzorak za pet godina (2005–2010 godine) iznosio je 17.794 pacijenata. Barenijus (*Barenius*) i saradnici (18) u svojoj osmogodišnjoj studiji ističu da su pacijenti koji su imali pokidan samo prednji ukršteni ligament kolena imali viši skor u svih pet supskala KOOS upitnika u odnosu na pacijente koji su imali i udruženu povredu meniskusa. U njihovoj studiji je učestvovalo 164 pacijenta. Sterub (*Starub*) i Hanter (*Hunter*) (19) navode da su radiološki znaci uznapredovale artroze kod insuficijencije LCA nađeni kod gotovo 46% do 87% kolena. Takođe, po navodima Lomandera (Lohmandera) i saradnika (20), kod 60% do 90% bolesnika posle izolovanih ili kombinovanih raskida LCA u toku od 10 do 15 godina posle povrede, postoje radiološke promene koje ukazuju na artrozu (20).

Ono što je bitno istaći jeste da rana procena kvaliteta života godinu dana posle rekonstrukcije prednjeg ukrštenog ligamenta kolena nema razlike u kvalitetu života, što ne znači da neće biti u kasnijem životu. Postoje radovi koji ukazuju na razvoj degenerativnih promena nakon meniscektomije i da je, pri dužem praćenju (primer Barenijusa i saradnika (18)), kvalitet života slabiji kada je izvađen meniskus. Radiografski izražen osteoartritis kolena, povrede meniskusa i ponovna rekonstrukcija prednjeg ukrštenog ligamenta kolena su udruženi sa lošijim kvalitetom života prilikom praćenja na minimumu od pet godina (21). Negativni uticaj meniscektomije na kvalitet života biva veoma vidljiv na više od 10 godina posle rekonstrukcije prednjeg ukrštenog ligamenta kolena (21, 22).

LITERATURA

1. Spilker B. Quality of life trials. Guide to clinical trials. New York: Raven Press; 1991. p. 370-8.
2. Lysholm J, Gillquist J. Evaluation of knee ligament surgery results with special emphasis on use of a scoring scale. Am J Sports Med. 1982;10(3):150-4.
3. Ristić V, Ninković S, Harhaji V, Stanković M, Savić D, Milankov M. Reconstruction of anterior cruciate ligament by using two different techniques. Med Pregl. 2010;63(11):845-50.
4. Roos E, Roos H, Lohmander S, Ekdahl C, Beynnon B. Injury and Osteoarthritis Outcome Score (KOOS)—Development of a self-administered outcome measure. J Orthop Sports Phys. 1998;28(2):88-96.
5. Mustur D, Vesović-Potić V, Ille T, Stanisavljević D, Ille M. Procena kvaliteta života u vezi sa zdravljem osoba obolelih od hroničnih artritisa. Srp Arh Celok Lek. 2009;137(11-12):684-9.
6. Subašić S. Kvalitet života posle artroskopske meniscektomije i rekonstrukcije prednjeg ukrštenog ligamenta [master thessis]. Novi Sad: Univerzitet u Novom Sadu, Medicinski fakultet; 2014.
7. Todorović S. Kvalitet života pacijenata sa udruženom povredom prednjeg ukrštenog ligamenta i meniskusa [master thessis]. Novi Sad; 2020.
8. Mohtadi N. Development and validation of the quality of life outcome measure (questionnaire) for chronic anterior cruciate ligament deficiency. Am J Sports Med. 1998;26(3):350-9.

9. Collins NJ, Misra D, Felson DT, Crossley KM, Roos EM. Measures of knee function: International Knee Documentation Committee (IKDC) Subjective Knee Evaluation Form, Knee Injury and Osteoarthritis Outcome Score (KOOS), Knee Injury and Osteoarthritis Outcome Score Physical Function Short Form (KOOS-PS), Knee Outcome Survey Activities of Daily Living Scale (KOS-ADL), Lysholm Knee Scoring Scale, Oxford Knee Score (OKS), Western Ontario and McMaster Universities Osteoarthritis Index (WOMAC), Activity Rating Scale (ARS), and Tegner Activity Score (TAS). Arthritis Care Res (Hoboken). 2011;63 Suppl 11(0 11):S208-28.
10. Franke K. Clinical experience in 130 cruciate ligament reconstructions. Orthop Clin North Am. 1976;7(1):191-3.
11. Cheung EC, DiLallo M, Feeley BT, Lansdown DA. Osteoarthritis and ACL reconstruction – myths and risks. Curr Rev Musculoskelet Med. 2020;13(1):115-22.
12. Mihelic R, Jurdana H, Jotanovic Z, Madjarevic T, Tudor A. Long-term results of anterior cruciate ligament reconstruction: a comparison with non-operative treatment with a follow-up of 17-20 years. Int Orthop. 2011;35(7):1093-7.
13. Hagino T, Ochiai S, Senga S, Yamashita T, Wako M, Ando T, et al. Meniscal tears associated with anterior cruciate ligament injury. Arch Orthop Trauma Surg. 2015;135(12):1701-6.
14. Ristić V, Ristić S, Maljanović M, Milankov M, Harhaji V, Đuričin A. Kvalitet života nakon obostranih rekonstrukcija prednjeg ukrštenog ligamenta. Med Pregl. 2015;68(9-10):308-15.
15. Øiestad BE, Holm I, Engebretsen L, Risberg MA. The association between radiographic knee osteoarthritis and knee symptoms, function and quality of life 10-15 years after anterior cruciate ligament reconstruction. Br J Sports Med. 2011;45(7):583-8.
16. Ahldén M, Samuelsson K, Sernert N, Forssblad M, Karlsson J, Kartus J. The Swedish National Anterior Cruciate Ligament Register: a report on baseline variables and outcomes of surgery for almost 18,000 patients. Am J Sports Med. 2012;40(10):2230-5.
17. Barenius B, Nordlander M, Ponzer S, Tidermark J, Eriksson K. Quality of life and clinical outcome after anterior cruciate ligament reconstruction using patellar tendon graft or quadrupled semitendinosus graft: an 8-year follow-up of a randomized controlled trial. Am J Sports Med. 2010;38(8):1533-41.
18. Straub T, Hunter RE. Anterior cruciate ligament repair. Clin Orthop. 1988;(227):238-50.
19. Lohmander LS, Roos H. Knee ligament injury, surgery and osteoarthrosis. Truth or consequences? Acta Orthop Scand. 1977;48(5):520-6.

20. Filbay S, Ackerman I, Russell T, Macri E, Crossley K. Health-related quality of life after anterior cruciate ligament reconstruction a systematic review. Am J Sports Med. 2014;42(5):1247-55.
21. Šumar V. Uticaj životne dobi na kvalitet života pacijenata nakon rekonstrukcije prednjeg ukrštenog ligamenta kolena [master thesiss]. Novi Sad: Univerzitet u Novom Sadu, Medicinski fakultet; 2019.

PSIHOLOŠKI ASPEKTI LEČENJA POVREDA PREDNJE UKRŠTENE VEZE KOLENA

Radovanović Mila, Subašić Stojan, Matijević Radmila

Uključivanje pojedinca u sport ima uticaj na oblikovanje njegove ličnosti. Aktivnim učešćem u sportskim aktivnostima individua angažuje i razvija različite delove svoje ličnosti, ali i sposobnosti i veštine. Od posebnog značaja izdvajaju se kognitivne sposobnosti (procena situacije, selekcija draži u situacijama koje se menjaju, brzo reagovanje, brzo donošenje odluka); emocionalna stabilnost (primereno, dosledno i predvidivo reagovanje u skladu sa osobinama situacije i objekta koji su tu emociju izazvali) i socijalna percepcija (opažanje i vrednovanje postupaka i namera drugih osoba) (1). Pored toga, sport doprinosi razvoju motoričkih sposobnosti, te značajnih aspekata funkcionisanja ličnosti (samopoštovanje, samodisciplina, komunikacija, poštovanje pravila i uvažavanja drugih – trenera, saigrača i protivnika). Uključenost osobe u sportske aktivnosti nosi sa sobom i društveni značaj, koji proporcionalno raste sa stepenom angažovanosti pojedinca u sportu, a samim tim i sa takmičarskih rangom.

Uzimajući u obzir značaj koji sport kao oblast ljudskog delovanja ima, ali i sve prateće komponente koje aktivno bavljenje sportom uključuje (članstvo u sportskom klubu), te činjenicu da je za svakog profesionalnog sportistu sve ovo predstavlja sastavni deo svakodnevice od detinjstva, pa kroz celokupan period razvoja ličnosti jasno je da je uloga sportiste veliki i važan deo njegovog identiteta i celokupnog self-koncepta.

Ključni aspekti identiteta sportiste vezani su kako za lične karakteristike i viđenje sopstvene vrednosti u ulozi sportiste, tako i za pripradnost društvenoj grupi (sportskom klubu) koji je izvor podrške i prostor za ostvarivanje uloge sportiste (2). Značajan deo identiteta sportiste je i tzv. fizički self jer je telo ključni resurs neophodan za bavljenje sportom, a centralni aspekt na kome se temelji ovaj idetitet je telesna snaga (3).

Povreda tela, naročito ona koja zahteva hiruršku intervenciju i period rehabilitacije, a samim tim i odsustvo od spotskih aktivnosti mogu biti percipirani kao „pretnja" identitetu sportiste te time značajno utiču na poimanje slike o sebi, a kao posledicu mogu doneti i emocionalni distres koji utiče na kvalitet života sportiste.

Sportske povrede su dugo godina posmatrane i lečene samo iz ugla telesne perspektive. Ipak, poslednjih decenija sve učestalije u obzir se uzimaju i psihološki aspekti povreda, kao i njihov uticaj na period oporavka i povratka ustaljenim sportskim aktivnostima. Tako je utvrđeno da ako sportisti reaguju izuzetno negativno na povredu, to može znatno usporiti proces rehabilitacije (4). Nastali stres dovodi do slabijeg oporavka zbog smanjenog kvaliteta sna, oslabljenog imu-

nosistema, negativnih misli koje zauzvrat često rezultiraju štetnim ponašanjima kao što su izbegavanje rehabilitacionih vežbi ili povlačenje iz socijalnog okruženja (5).

Vis-Bjornstal (*Wiese-Bjornstal*) (6) predložio je model koji opisuje psihološke reakcije sportista na povredu i njihov uticaj na proces rehabilitacije, služeći se modelom stres-povreda Vilijamsa (*Williams*) i Andersena (*Andersen*). Ključna komponenta ovog modela je kognitivna procena, koja uključuje psihološku procenu same povrede i sposobnosti osobe da se sa njom nosi. Ova evaluacija može uticati na to da rehabilitacija napreduje pozitivno ili negativno, utičući na emocije sportista i ponašanja tokom procesa. Pozitivna procena može uključivati gledanje na povredu kao prepreku koju treba savladati na svom ličnom putu. Ovakav način razmišljanja dozvoljava zastoje koji se tretiraju kao privremene prepreke na putu rasta. Pored toga, osećaj samoefikasnosti može biti od koristi. Sa druge strane, u nepovoljnim procenama povreda se tumači kao potencijalna pretnja ili nazadovanje, što zauzvrat dovodi do nepoželjnih emocionalnih stanja i ponašanja. Ako se sportista oseća bespomoćno zbog povrede, može se desiti da naglo prekine proces rehabilitacije ili pristupi procesu rehabilitacije bez dovoljnog angažovanja. Zbog manjka posvećenosti procesu rehabilitacije očekivano vreme oporavka može biti produženo, što ponovo potkrepljuje njegovu već negativnu procenu, još više pojačavajući negativne emocionalne reakcije čime se problem dalje produbljuje (7).

Pored opisanih inidividualnih faktora, model uključuje i tri kategorije situacionih faktora: sport, neposredno okruženje (socijalnu mrežu) i šire okruženje. Sport se odnosi na vrstu sporta kojom se osoba bavi, nivo takmičenja i aktuelnost događaja u okviru sezone. Neposredno okruženje obuhvata uticaj saigrača, trenera, prijatelja i porodice. Šire socijalno okruženje uključuje dostupnost specijalista, fizioterapeuta i drugih stručnjaka, kao i neophodnu opremu za proces rehabilitacije. Konačno, proces rehabilitacije u velikoj meri zavisi od same povrede. Konkretno, na ishode rehabilitacije utiču težina, vrsta i istorija povrede.

Povrede prednjeg ukrštenog ligamenta najčešće su među povredama ligamenta kolena koje dovode do otežanog hodanja, trčanja i skakanja i u znatnoj meri smanjuju kvalitet života pacijenta (8). Tretman povrede je hirurški, kojim se mladim ljudima omogućava da se vrate profesionalnim, životnim i sportskim aktivnostima, a koleno štiti od nepovratnih degenerativnih promena. Akutno povređeno koleno zahteva preciznu i pravovremenu dijagnostiku oštećenja unutrašnjih struktura. Ona je uslov za blagovremenu, pravilnu i planiranu hiruršku intervenciju. U protivnom, u velikom broju slučajeva koleno doživljava svoje nezadrživo propadanje koje se manifestuje kroz tzv. hronično nestabilno koleno. Ako uzmemo u obzir važnost pravovremene dijagnostike, zabrinjavajući su podaci da od momenta povrede do momenta javljanja lekaru prosečno prođe 68 dana, dok za to vreme više od polovine pacijenata zatraži pomoć „nadrilekara" ili pokušava samo da se leči. Broj ranijih povreda prednjeg ukrštenog ligamenta do njihovog saniranja hirurškim putem prosečno iznosi tri (9).

Podatke koji govore o značajnom protoku vremena od povrede do dijagnostike, kao i ponašanja povređenih tokom tog perioda mogu se interpretirati pomoću Okonorovog (10) modela „afektivni krug povrede" koji opisuje tri faze psihološke reakcije na povredu: poricanje, uznemirenost i odlučno suočavanje.

Poricanje se odnosi na negiranje posledica povrede. Sportista može da negira težinu povrede, njenih posledica na sportsku karijeru ili kvalitet života. Poricanje se obično javlja neposredno nakon povrede.

Uznemirenost izazivaju negativne emocije nastale usled povrede kao što su anksioznost, depresija, bes, strah, osećanje gubitka i narušavanja self-koncepta. Uznemirenost je prisutna u ranim fazama lečenja i predstavlja fazu adaptacije na svest o povredi. U ovoj fazi moguće je uspostaviti odnos zasnovan na poverenju između povređenog sportiste i medicinskog osoblja. Moguće je, međutim, da se faza uznemirenosti pojavi i u kasnijim fazama oporavka – na primer želja da se što pre vrati sportu može učiniti poslednje faze rehabilitacije dosadnim i frustrirajućim.

Odlučno suočavanje je faza koja nastupa kada sportista prevaziđe pasivan stav i počne da se nosi sa novom situacijom. Ona uključuje: procenu resursa, postavljanje realnih ciljeva i održavanje posvećenosti, fokusiranje i saradnju sa medicinskim osobljem. Faza aktivnog suočavanja se javlja kada sportista prevaziđe poricanje i postane sposoban da upravlja novonastalom situacijom. Ovaj stav je najfunkcionalniji za postizanje uspeha u lečenju.

Sa razvojem savremene medicine i srodnih naučnih oblasti, uloga bolnice i usluga koje ona pruža dosta su izmenjeni. I dok je nekada bolnica bila mesto gde su odlazili samo oni pacijenti kojima se nije moglo drugačije pomoći, osim pružanja pomoći u bolničkim uslovima dok ne umru, danas su bolnice centri lečenja, složenih i skupih ispitivanja, laboratorije, centri obuke budućih stručnjaka i istraživački centri [11]. Odlazak u bolnicu, ipak, najčešće se doživljava kao negativno iskustvo čak i kada su u pitanju najbezazlenije medicinske intervencije. Izdvajanje iz prirodne socijalne sredine, promena ustaljenog načina života, nova pravila dnevne rutine koja prate hospitalizaciju još više pojačavaju negativna osećanja koja sa sobom nosi uloga pacijenta.

Prijem u bolnicu najčešće je praćen strepnjom, strahovima i neizvesnošću u pogledu budućeg zdravstvenog stanja. Svi ovi faktori mogu dodatno da pojačaju negativne emocije koje se javljaju u fazi uznemirenosti. Tako, anksioznost predstavlja najčešću emocionalnu reakciju koja je u vezi sa hospitalizacijom. Ona se javlja u periodu isčekivanja dijagnoze, ispitivanja i medicinskih intervencija. Može se javiti i kao posledica bola, te naglih promena psihofizičke ravnoteže organizama. Ispoljava se kao kognitivna anksioznost koju karakterišu negativne misli, nemogućnost koncentracije i narušena pažnja i somatska anksioznost koja se manifestuje kao odstupanje od normalnog fiziološkog funkionisanja organizma poput ubrzanog srčanog ritma, „leptirića u stomaku" ili napetosti u mišićima [12].

Depresivna ispoljavanja najčešće se javljaju kao reakcija na bolest, lečenje, ograničenja i gubitke koje oni nose. Prema istraživanjima procenat pacijenata kod kojih se javlja depresivna reakcija usled hospitalizacije kreće se između 24 i 38% [11].

Istraživanje psihološke reakcije sportista koje se javljaju povodom operacije prednjeg ukrštenog ligament kolena, na Klinici za ortopediju UKCV u Novom Sadu imalo je za cilj da eventualnu razliku u psihološkom statusu ispitanika eksperimentalne i kontolne grupe objasni operacijom kao nepovoljnim životnim događajem (13). Ispitivane varijable bile su: usamljenost, percipirana nekompetentnost, samopoštovanje, anksioznost, depresija i mehanizmi odbrane. Sve varijable ispitivane su metodom samoprocene, odgovarajućim upitnicima koji su namenjeni ispitivanju ovih koncepata. Tako su za procenu usamljenosti i percipirane nekompetentnosti korišćene Bezinovićeve skale; samopoštovanje je procenjivano Rosenbergovom skalom samopoštovanja koja je sastavni deo Bezinevićevog kompleta za procenu self-koncepta. Depresija i anksioznost procenjivane su Bekovim skalama, dok je za mehanizme odbrane korišćen Plučikov upitnik životnog stila.

Rezultati istraživanja ukazali su da se grupa operisanih sportista u odnosu na zdrave razlikuje samo na varijabli anksioznost, pri čemu je ona izraženija kod operisanih spotista. Na preostalim ispitivanim varijablama nisu uočene razlike između eksperimetalne i kontrolne grupe.

	a. s. operisani	a. s. zdravi	t-vrednost	DF	p-nivo
Depresija	6.097	6.707	-.443	80	.658
Anksioznost	**10.073**	**6.219**	**2.671**	**80**	**.009**
Samopoštovanje	32.634	32.707	-.060	80	.951
Usamljenost	11.609	10.292	.684	80	.495
Percipirana nekompetentnost	7.121	5.951	.887	80	.377

Tabela 1. Razlike između grupa na ispitivanim varijablama

Kada su u pitanju mehanizmi odbrane, rezultati ukazuju da su operisani sportisti skloniji da koriste negaciju kao mehanizam odbrane. Ipak, s obzirom da ovaj podatak nije ispunio kriterijum statističke značajnosti, može se govoriti samo o tendenciji ka korišćenju ovog mehanizma u čijoj osnovi stoji poricanje ili odbijanje da se prihvati realnost i kao takav često se javlja prilikom suočavanja sa nepovoljnim životnim događajima, što povreda i operacija svakako jesu za svaku individuu, a naročito za sportiste kojima je telo jedan o osnovnih resursa neophodnih za obavljanje izabrane profesije.

Rezultati dobijeni istraživanjem ukazali su na pojačan osećaj anksioznosti kod operisanih sportista, kao i na tendenciju ka negaciji kao mehanizmu odbrane. Sa druge strane, saznanja akumulirana u prethodnim decenijama na polju rehabilitacije i oporavka sportista nakon povrede nedvosmisleno ukazuju na značaj psihološkog statusa u ovom procesu. Stoga je na ovom mestu značajno

istaći neke od metoda koje mogu biti korišćene kao deo psiholoških intervencija u procesu oporavka sportista nakon povrede.

Edukativne intervencije, edukacija, doprinose razumevanju novonastale situacije. Istraživanja su pokazala da sportisti koji nemaju jasne informacije o procesu i dužini trajanja rehabilitacije mogu imati više negativnih emocija u odnosu na povredu i biti manje motivisani za proces lečenja. Sa druge strane, jasne informacije povećavaju verovatnoću za realističnije sagledavanje situacije i utiču na redukciju anksioznosti (14). Osim informisanosti o medicinskim procedurama u procesu lečenja i oporavka, važno je da sportisti budu upoznati i sa očekivanim emocionalnim reakcijama (frustracija, bes, promene raspoloženja) koje se javljaju tokom ovog procesa. Normalizacijom ovih osećanja smanjuje se njihov intenzitet i trajanje, što umanjuje rizik da ona značajnije uspore proces oporavka. Takođe, među edukativne intervencije spada i isticanje značaja saradnje sa medicinskim osobljem tokom procesa rehabilitacije.

Intervencije orijentisane na ciljeve, postavljanje ciljeva u odnosu na tok oporavka povećava motivaciju i posvećenost za njihovo dostizanje, te daje pravac i korake usmerene ka oporavku i dostizanju spremnosti za povratak sportu. Sportisti koji koriste strategije postavljanja ciljeva imaju bolji povratak takmičenjima (15). Za ovu vrstu intervencija potrebno je ispuniti sledeće kriterijume: ciljevi treba da budu konkretni, merljivi, realni, stimulativni i vremenski određeni (16). Postavljanje jasnih i realnih ciljeva izaziva kod sportiste osećaj kontrole procesa rehabilitacije, dok stimulativni ciljevi određuju aktivaciju sportiste. Kombinacija kratkoročnih i dugoročnih ciljeva održava visoku motivaciju tokom vremena.

Intervencije imaginacije i vizualizacije jesu tehnike koje uključuju različite vidove vizualizacije gde sportista zamišlja svoj povratak sportskim aktivnostima, vidi sebe kako izvodi neki pokret, zamišlja ovacije gladalaca u publici dok izvodi određeni potez, zamišlja osećaj koji se u tom trenutku javlja u njegovom telu i sl. Istraživanja su pokazala kako sportisti koji usvajaju ovu tehniku tokom rehabilitacije imaju bolji povratak u takmičenje [17]. Kada su sportisti daleko od treninga zbog povrede, ove slike mogu da im pomognu da održe svoje individualne veštine i svoju taktičku oštrinu. Štaviše zamišljajući kako izvršava akciju, sportista postiže mišićnu aktivaciju, povećavajući cirkulaciju krvi u oblasti koja je neaktivna posle povrede. Konačno, vizuelizacija pozitivnih slika povratka takmičenjima i zamišljanje povezanih senzacija mogu biti korisne za povećanje samopouzdanja kod onih sportista koji se posle dužeg vremena vraćaju igri.

Kognitivne intervencije se odnose na prepoznavanje i promenu negativnih uverenja u odnosu na povredu i proces oporavka. Ove intervencije uključuju nekoliko faza: prva se odnosi na izražavanje misli i emocija; druga na identifikaciju negativnih uverenja koja mogu usporiti tok oporavka; u trećoj fazi radi se na promeni negativnih uverenja pozitivnim, dok je u poslednjoj, četvrtoj fazi akcenat na učvršćivanju pozitivnih uverenja i izgradnji pozitivnog stava u odnosu na proces oporavka (18).

Intervencije bazirane na socijalnoj podršci zasnivaju se na pretpostavci da povećana podrška smanjuje percepciju negativnih psihičkih ili fizičkih simptoma kroz poboljšanje strategija suočavanja. Prema postojećoj literaturi možemo razlikovati četiri vrste podrške: emocionalnu, instrumentalnu (opipljiva pomoć), informativna (pružanje informacija), procena (procena situacije) (19). Resursi socijalne podrške mogu biti porodica, prijatelji, treneri i saigrači, kao i medicinsko osoblje i drugi stručnjaci uključeni u proces rehabilitacije.

Povrede, a naročito one koje zahtevaju operaciju, hospitalizaciju i odsustvo iz sportskih aktivnosti za svakog profesionalnog sportistu predstavljaju negativan životni događaj i potencijalnu psihološku krizu koja može uticati kako na samopoštovanje i sliku o sebi, tako i na razvoj negativnih misli i emocija koje mogu usporiti proces oporavka. Iako istraživanja pokazuju da su negativna osećanja česta reakcija na povredu, od velikog značaja je činjenica da su tokom godina psiholozi osmisli programe koji mogu pomoći u redukciji negativnih osećanja i time boljem i bržem oporavku, kao i činjenica da se razvojem savremene medicine povećava efikasnost lečenja i skraćuje dužina trajanja oporavka.

LITERATURA

1. Pajević D. Psihologija sporta i rekreacije. Laktaši: Grafomark; 2003.
2. Haslam C, Jetten J, Cruwys T, Dingle GA, Haslam SA. *The new psychology of health: unlocking the social cure*. London: Routledge; 2018.
3. Brewer BW, Van Raalte JL, Linder DE. Athletic identity: Hercules' muscles or Achilles heel? Int J Sport Psychol. 1993;24(2):237-54.
4. Goddard K, Roberts CM, Byron-Daniel J, Woodford L. Psychological factors involved in adherence to sport injury rehabilitation: a systematic review. *Int Rev Sport Exerc Psychol.* 2020;*14(2):1-23.*
5. Brewer BW. Adherence issues in the prevention and rehabilitation of sport injuries. In: Anshel MH, Petrie TA, Steinfeldt JA, editors. APA handbook of sport and exercise psychology: sport psychology. Washington, DC: American Psychological Association (APA); 2019. p. 727-41.
6. Wiese-Bjornstal DM, Smith AM, Shaffer SM, Morrey MA. An integrated model of response to sport injury: psychological and sociological dynamics. *J Appl Sport Psychol.* 1998;*10(1):*46-69.
7. Berengüí R, Castejón MA, Martínez-Alvarado JR. Goal setting in sport injury rehabilitation: a systematic review. J Phys Educ Sport. 2021;21(6):3569-76.
8. Swenson TM, Harner CD. Knee ligament and meniscal injuries. Current concepts. Orthop Clin North Am. 1995;26(3):529-46.
9. Kuzmanovski S, Krstić V. Etiologija povreda prednjeg ukrštenog ligamenta. In: 46th kongres studenata medicine i stomatologije Srbije i Crne Gore; 2005 May 3-7; Kotor, Srbija i Crna Gora; 2005.

10. O'Connor E, Heil J, Harmer P, Zimmerman I. Injury. In: Taylor J, Wilson G, editors. *Applying sport psychology.* Champaign, IL: Human Kinetics; 2005. p. 187-206.
11. Berger D. Zdravstvena psihologija. 2nd ed. Beograd: Društvo psihologa Srbije, Centar za primenjenu psihologiju; 2002.
12. Alexander V, Krane V. Relationships among performance expectations, anxiety, and performance in collegiate volleyball players. J Sport Behavior. 1996;19(3):246.
13. Mitrović M. Psihološke reakcije sportista na operaciju prednjeg ukrštenog ligamenta kolena [diplomski rad]. Novi Sad: Univerzitet u Novom Sadu, Filozofski fakultet; 2005.
14. Francis SR, Andersen MB, Maley P. Physiotherapists' and male professional athletes' views on psychological skills for rehabilitation. *J Sci Med Sport.* 2000;3(1):17-29.
15. Hamson-Utley JJ, Vazquez L. The comeback: rehabilitating the psychological injury. *Athlet Ther Today. 2008;13*(5):35-8.
16. Weinberg R. Motivation. In: Brewer BW, editor. Sport Psychology. Chichester, UK: Wiley-Blackwell; 2009. p. 7-17.
17. Cupal DD, Brewer BW. Effects of relaxation and guided imagery on knee strength, reinjury anxiety, and pain following anterior cruciate ligament reconstruction. Rehabil Psychol. 2001;46(1):28-43.
18. Naoi A, Ostrow A. The effects of cognitive and relaxation interventions on injured athletes' mood and pain during rehabilitation. Athletic Insight: The Online Journal of Sport Psychology. 2008;10(1):141787875.
19. Hogan BE, Linden W, Najarian B. Social support interventions: do they work? Clin Psychol Rev. 2002;22(3):383-442.

U realizaciji štampe knjige pomogli:

ASTAS - UDRUŽENJE ZA BOLESTI KOSTIJU I ZGLOBOVA SRBIJE

VEMAX PHARMA

POLIKLINIKA MILANKOVMED

POLIKLINIKA SPORTMEDICA